A JÓZSEF ATTILA TUDOMÁNYEGYETEM ÁLTALÁNOS ÁLLATTANI
ÉS BIOLÓGIAI INTÉZETÉBŐL

Igazgató: Dr. Ábrahám Ambrus egyetemi tanár,
a Magyar Tudományos Akadémia rendes tagja

FÉNYMIKROSZKÓPOS ÉS ELEKTRONMIKROSZKÓPOS VIZSGÁLATOK MADARAK GASTERO-INTESTINALIS RENDSZERÉN

Doktori értekezés

A József Attila Tudományegyetem Természettudományi
Karához benyujtja:

Csoknya Mária

XXXIV. táblán, 87 ábrával

1967

Diss. B 89

JATE EGYETEMI KÖNYVTÁRA
Folyóiratok
Szeged

József Attila Tudományegyetem Könyvtár
SZEGED

TARTALOM

BEVEZETÉS. . . . . 1 oldal

ANYAG ÉS MÓDSZER . . . . . 4 "

A vizsgált madarak rendszertani helye . . . . 4 "

A vizsgált madarak elterjedése és táplálkozásmódja . . . . . 5 "

Vizsgálati módszerek . . . . . 8 "

A MADARAK BÉLCSATORNÁJÁNAK ANATÓMIAI SZERKEZETE . .9 "

E l ő b é l . . . . . .1o "

Nyelőcső /oesophagus/ . . . . . 1o "

Begy /ingluvies/ . . . . . 11 "

Gyomor . . . . . 12 "

Mirigyesgyomor /proventriculus/ . . . . . 12 "

Izmosgyomor /ventriculus/ . . . . . 13 "

K ö z é p b é l . . . . . 15 "

Epésbél /duodenum/ . . . . . 16 "

Csipőbél /ileum/ . . . . . 16 "

Vakbél /coecum/ . . . . . 17 "

U t ó b é l . . . . . 18 "

Végbél /rectum/ . . . . . 18 "

Kloaka /cloaca/ . . . . . 18 "

A bélcsatorna idegei . . . . . 19 "

A MADÁR BÉLCSATORNA SZÖVETTANA . . . . . 2o "

Nyelőcső /oesophagus/ . . . . . 21 "

Begy /ingluvies/ . . . . . 24 "

Mirigyesgyomor /proventriculus/ . . . . .25 "

Izmosgyomor /ventriculus/ . . . . . 27 "

Bél /intestinum/ . . . . . 28 "

Kloaka /cloaca/ . . . . . 33 "

A MADÁR BÉLCSATORNA BEIDEGZÉSE . . . . . 34 "

E l ő b é l . . . . . 35 oldal
Nyelőcső /oesophagus/ . . . . . 36 "
Mirigyesgyomor /proventriculus/ . . . . 39 "
Izmosgyomor /ventriculus/ . . . . . 42 "
K ö z é p b é l . . . . . 42 "
U t ó b é l . . . . . 47 "
Végbél /rectum/ . . . . . 48 "
Kloaka /cloaca/ . . . . . 49 "
ÖSSZEFOGLALÁS . . . . . 52 "
IRODALOM . . . . . 56 "

BEVEZETÉS

A madarak gastero-intestinalis rendszerére vonatkozó általános anatómiai és hisztológiai ismereteknek a fontosabb összefoglaló munkák, kézikönyvek külön fejezeteket szentelnek /ÁBRAHÁM 9, 14; SCHIMKEWITSCH 60; WIEDERSHEIM 72/. ÁBRAHÁM az emésztőkészülék összehasonlító anatómiai tárgyalása során foglalkozik a madár bélcsatorna jellegzetességeivel. SCHIMKEWITSCH és WIEDERSHEIM munkáikban szintén több adatot találhatunk a madár emésztőkészülékének alakulásáról. Az említett szerzők fontos sajátságként emelik ki a fogak hiányát, aminek következménye a kettős gyomortagozódás.

GROEBBELS /34/, STRESEMANN /65/ más kutatókkal együtt hangsulyozzák, hogy a különböző táplálkozásu madarak egyes bélcsatorna szakaszai eltérő hosszuságot és szerkezeti felépitést mutatnak, ami az elfogyasztott táplálék jellegével és konzisztenciájával kapcsolatos. GROEBBELS az egyes szakaszokat, a táplálék raktározásában, továbbitásában és reszorpciójában való részvétel szerint tagolja. Ezeknek a feladatoknak megfelelő csoportositásban foglalkozik az egyes szövettani rétegek megjelenésével és strukturájával. A házigalamb /Columba domestica L./ emésztőkészülékének minden szakaszára kiterjedő részletes szövettani vizsgálat eredményét is-

merteti KRAUSE /48/.

A bélcsatorna beidegzése, az automatikus bélmozgások eredetének a kérdése a neurohisztológiai kutatások egyik igen fontos és érdekes területe. DOGIEL /26/ az 1895-96-os években tanulmányozta a gastero-intestinalis rendszer falában levő fonadékokat, és a bennük levő idegsejteket típusokba sorolta. A későbbiekben hasonló vizsgálatokat folytatott ÁBRAHÁM /8, 12/ gerinctelen és gerinces állatokon, főleg halakon /1, 2/ és madarakon /3, 4, 5, 6/. BARGMANN/17/, BOTÁR /19/, ESVELD /29/, GREVING /32, 33/, HARTING /19/, IWANOWA /41/, JABONERO /42/ emlősök és az ember emésztőkészülékének egyes szakaszait, illetőleg a szakaszokon belül a különböző rétegek idegkapcsolatait kutatták. HORVÁTH /37, 38/ békafajokon, KOLOSSOW és munkatársai halak /44/, hüllők /43/, madarak /39, 45/, valamint emlősökön szerzett tapasztalataikat írták le.

MILOCHIN /5o/ monográfikus munkája a halak, OKAMURA /51/, OSHIMA /53/, SOTELO /61/, SPASSOVA /62/, STÖHR /63, 64/, TEMESRÉKÁSI /69/ munkái különböző gerinces állatok bélcsatorna beidegzésének kutatására irányuló összehasonlító neurohisztológiai vizsgálataik eredményeit tartalmazzák.

A madár emésztőkészülék fonadékainak szerkezetére vonatkozó adatokat ÁBRAHÁM /3, 4, 5, 6, 7/, IWANOW /39/, KOLOSSOW, SABUSSOW és IWANOW /45/ munkáiban találtunk.

A madár bélplexusait más gerinces állat fonadékaival hasonlitja össze KOLOSSOW /47/, KOLOSSOW és IWANOW /44/, OKAMURA /52/, TEMESRÉKÁSI /69/. A kutatók tanulmányozták a fonadékok ducainak szerkezetét, valamint a ganglionT felépitő idegsejtek tipusait és azok megoszlását.

A rendszer területére eső receptorok megjelenését és szerkezetét ÁBRAHÁM /1, 2, 4, 5, 16/, HORVÁTH /37, 38/, JABONERO /41/, KOLOSSOW, SABUSSOW és IWANOW /45/, MILOCHIN /5o/, SPASSOVA /62/, STÖHR /63/, TEMESRÉKÁSI /69/ kutatták.

Az elektronmikroszkóp az eddiginél finomabb szerkezetvizsgálatot tett lehetővé. A sejtalkotórészek, a szövetek ultrastrukturáját ismertető irodalom ma már igen kiterjedt. ÁBRAHÁM /14/, CAUSEY /24/, ELFTMAN /28/, EVANS /3o/, MARK /49/, OLÁH /52/, PALAY /55/, PORTER /56/, RHODIN /58/, TÖRŐ /71/, YAMAMOTO /74/ munkáit emlithetnénk meg.

Ezek a vizsgálatok a különböző szervek felépitése mellett azok beidegzésére is kiterjedtek /BRETTSCHNEIDER 21, 22; CAUSEY 23; CSILLIK 25; HOLLMANN 36; TAXI 67/. A bélcsatorna finomabb szerkezetének kutatása főként az emlősök köréből ismert /BRETTSCHNEIDER 22; FREEMAN 31; HOLLMANN 36; RATZENHOFER és LEB 57; TAYLOR 68; YAMAMOTO 73/. A madarak osztályából eddig csak egyes bélcsatorna szakaszokat és azon belül is csak bizonyos sejtféleségek leirását adták meg /TONER 7o/.

A felsorolt munkákban sok hasonló adatot találtunk,

a kutatók véleménye azonban sok kérdésben ellentétes. A legtöbb probléma és ellentmondás a bélcsatorna területére eső receptorok és effektorok értelmezésében van. Ezeknek a problémáknak a tisztázása igen lényeges feladat, amiben éppen az elektronmikroszkópos vizsgálatok nyujthatnak sok segitséget.

A madár bélcsatornára vonatkozó ismeretek bővitését, és az ezzel kapcsolatos problémák tisztázását szeretnénk elősegiteni a különböző fajok emésztőkészülékén végzett rendszeres összehasonlító fény- és elektronmikroszkópos vizsgálatainkkal.

ANYAG ÉS MÓDSZER

Vizsgálataink hoz felhasznált madarakat a Tisza árterületéről és a Fehér-tóról gyüjtöttük. Ezen kivül még baromfiak bélcsatornáját is feldolgoztuk. Hét rendbe tartozó tizenhat madárfaj emésztőkészülékén végeztük megfigyeléseinket.

A vizsgált madarak rendszertani helye

Az összegyüjtött anyag a Dudich-féle rendszer alapján a gerincesek VI. osztályába /Classis/, a madarak /Aves/ közé tartozik. A fajok az osztályon belül a következő rendekbe /Ordo/ sorolhatók:

S i r á l y o k /Lariformes/. Dankasirály /Larus ridibundus L./, heringsirály /Larus fuscus L./, ezüstsirály /Larus argentatus B./.

R é c é k /Anseriformes/. Tőkés réce /Anas platyrhyncha L./, apró réce /Anas crecca L./, házikacsa /Anas domesticus L./.

G u v a t o k /Ralliformes/. Szárcsa /Fulica atra L./,

G é m e k /Ardeiformes/. Fekete gólya /Ciconia nigra L./, batla /Plegadis falcinellus L./.

G a l a m b o k /Columbiformes/. Gerle /Streptopelia turtur L./, balkáni kacagó gerle /Streptopelia decaocto Friv./, házigalamb /Columba domestica L./.

T y u k o k /Galliformes/. Házityuk /Gallus domesticus L./, gyöngytyuk /Numida meleagris L./, pulyka /Meleagris gallopavo L./.

V e r é b s z e r ü e k /Passeriformes/. Házi veréb /Passer domestica L./.

A vizsgált madárfajok elterjedése és táplálkozásmódja

Dankasirály /Larus ridibundus L./. Elterjedési területe Európában a 60. szélességi fokig, továbbá Afrika és Amerika. Az egyetlen fészkelő sirályfajunk. Fő táplálékát rovarok képezik, de békát, egeret és kis mennyiségben halat is fogyaszt.

Heringsirály /Larus fuscus L./. Európa összes tengerein, északi és legészakibb partvidékein él. Hazánkban

átvonuló madárként a dunántuli nagy tavak, és a Duna-Tisza mentén fordul elő. Az elfogyasztott táplálék alapján mindenevőnek tartják.

Ezüstsirály /Larus argentatus B./. Az Északi- és Déli Jegestengeren igen nagy egyedszámban található, a téli költözés idején azonban Észak-Amerika partjain, Európa tengerein és Magyarország területén is feltünik. A heringsirályhoz hasonlóan mindenevő.

Tőkés réce /Anas plathyrhyncha L./. Európa, Ázsia és Amerika mérsékelt égövi tájain a leggyakoribb, a Sarkkörön tul már ritkaság. Mint költőmadár mocsaras területeink lakója. Legfalánkabb madaraink egyike. Különböző növényi táplálék mellett férgeket, halakat és kétéltüeket is fogyaszt.

Apró réce /Anas crecca L./. Ez a csörgő réce néven is ismert Anas-faj általában az északi területek madara. Izland, Észak-Európa és Észak-Ázsia területein a 7o. szélességi fokig, fő. Főként növényi táplálékon él.

Házikacsa /Anas domesticus L./. A tőkés réce leszármazottja, a háziasitás során igen sok fajtáját tenyésztették ki, amelyek nagyságban is és sulyban is lényegesen felülmulják. Főként növényi táplálékot fogyaszt.

Szárcsa /Fulica atra L./. Elterjedési területe Európa, Ázsia /Kina és Japán területeit kivéve/. Tavasszal igen korán érkezik hazánkba, és a legnagyobb egyedszámban az Alföldön és a Dunántulon található. Vizinövények adják a fő táplálékát, de vizirovarokat és lárvákat is fogyaszt.

Fekete gólya /Ciconia nigra L./. A ma már természetvédelem alatt álló fekete gólya Európa mérsékelt égövi és déli részein, Közép- és Dél-Oroszországban, Kinában ismert. A telet Afrikában és Indiában tölti. Hazánkban április-julius, ritkábban augusztus-szeptember eleje között figyelhető meg. Főként a Paks-Mohács közti Duna-ligetekben, a Dél-Dunántulon és a Hortobágyon költ. Fő táplálékát halak, békák vizibogarak ritkán madárfiókák képezik. Káros madár, de kis egyeszáma miatt védett madaraink közé tartozik.

Batla /Plegadis falcinellus L./. Általában a mérsékelt égöv lakója. Igazi hazája Dél-Spanyolország, Dél-Olaszország, Dél-Franciaország, a Balkán-félsziget egyes területei és hazánk déli része. Kisebb-nagyobb társaságok vannak a Fekete-tenger és a Káspi-tó mellett, valamint Jáva- és Ceylon szigetén. Nyáron főként rovarokat, télen inkább férgeket, kagylókat fogyaszt, és csak nagyon ritkán eszik növényi táplálékot.

Gerle /Streptopelia turtur L./. Közép- és Dél-Európában különösen pedig Görögországban igen nagy tömegben él. A magas hegyek kivételével országszerte elterjedt. Magevő. Főleg fenyőfélék, de más fás, illetve lágyszáru növények magvait is fogyasztja.

Balkáni kacagó gerle /Streptopelia decaocto Friv./. A XVIII. század táján Törökországból terjedt el. Ma már Dél-Európán tul is ismert. Magyarországra az 1930-as évek körül került. A gerléhez hasonlóan magevő.

Házigalamb /Columba domestica L./. A szirti galamb

/Columba livia L./ leszármazottjának tekinthető. Igen sok fajtáját tenyésztették ki. Táplálkozását tekintve - magevő.

Házityuk /Gallus domesticus L./. A bankiva tyukot /Gallus bankiva L./ tartják törzsalakjának. A Sarkvidékek kivételével az egész földön elterjedt. Számos fajtája ismert. Főként magvakkal táplálkozik.

Gyöngytyuk /Numida meleagris L./. Nemesitett faj. Hasonló táplálékon él mint a házityuk.

Pulyka /Meleagris gallopavo L./. A mexikói pulykából háziasitás során alakult ki. Növényi magvakkal és rovarokkal táplálkozik.

Házi veréb /Passer domesticus L./. Ázsiából terjedt el. Az emberlakta területeken - a zordabb hegyvidékek kivételével - mindenütt előfordul. Magvak mellett hulladékot is fogyaszt.

Vizsgálati módszerek

Vizsgálatainkhoz különböző madarak bélcsatornáját boncoltuk ki. A kiemelt egyes szakaszokat szétvágtuk, majd a részfeladatoknak megfelelő módon rögzitettük.

Az általános szövettani tájékozódás céljaira az anyagot Bouin és Carnoy rögzités után paraffinba ágyaztuk. Az 5-7 mikronra vágott metszeteket haematein-eosin és chromhaematoxilin-phloxinnal festettük meg.

Az idegszövettani preparátumok fixálószere lo %-os

neutrális formalin volt. Az anyagok rögzitési ideje egy-két hónap között váltakozott. A fagyasztott metszetek ezüstözése Ábrahám, Bielschowsky-Ábrahám, Bielschowsky-Gros-Cauna és Jabonero féle módszerek szerint történt.

Az elektronmikroszkópos megfigyelésekhez rögzitőkeveréknek Millonig-pufferben oldott 1 %-os osmiumtetroxidot használtunk. A durkupános beágyazás után a metszetek részben LKB 48o8-as, és részben Tesla BS 478-as ultramikrotommal készültek. Az elektronmikroszkópos preparátumok tanulmányozása Tesla BS 242 D tipusu berendezéssel történt.

A MADARAK BÉLCSATORNÁJÁNAK ANATÓMIAI SZERKEZETE

A madár bélcsatorna anatómiailag előbéli, középbéli és utóbéli szakaszokra tagolódik, és a többi gerincessel összehasonlitva rendkivül sajátos vonásokat mutat.

A gyomor két részre tagolódott, ami feltehetően annak a következménye, hogy az állkapocsban nincsenek fogak /9, 14, 34, 6o, 65,72/. Jellemző sajátság az is, hogy megjelenik a nyelőcső alsó részének tagulatát adó begy /ingluvies/. Előfordulása nem olyan általános, mint a gyomor-tagolódás /34, 72/. Amphibia és Sauropsida jellegzetesség, hogy a középbéli szakasznak csak két része van, az epésbél /duodenum/, és a csipőbél /ileum/.

E l ő b é l

A nyelőcsővel kezdődő és az izmosgyomorral végződő bélcsatorna szakasz. Részei: a nyelőcső, a begy, a mirigyes- és izmosgyomor.

Nyelőcső /oesophagus/

A gerincoszlop előtt, a légcső mögött, a garattól a mirigyesgyomorig egyenesen húzódó tágulékony cső, amelyik vagy egész lefutásában egyforma, vagy alsó harmadában jelentősen kitágult /34, 65/. Hossza a nyak hosszuságától, szélessége és nyujthatósága a táplálék milyenségétől és mennyiségétől függ. A növényevők kis falatokban, az állati táplálékot fogyasztók - különösen a halevők - egészben nyelik le táplálékukat. Az utóbbi esetben a nyelőcső nagymértékü tágulására van szükség. Széles és jól táguló nyelőcsöve van a sirályok-, szárcsa-, tyuk-, galamb- és réce-fajoknak. Az oesophagus belő felszinén változó nagyságu, hosszirányu redőzöttség látható. Ez nyeléskor a falat nagyságának megfelelően kisimul. Igen nagyok a redők a fekete gólyánál és a pulykánál.

A madarak oesophagusa teljes hosszuságában táplálék raktározó /34/. Különösen vonatkozik ez a halevőkre. A változó nagyságu falatot képező madaraknál és a magevőknél a nyelőcső alsó részén egy lokális tágulat jelentkezik, ez a begy.

Begy /ingluvies/

Jól felismerhető és elkülönithető valódi begye van a tőkés récének, az apró récének, a házikacsának, a pulykának és a házi verébnek. Igen nagyfejlettségü a galambok és tyukok rendjében.

A begynek a nyelőcsőhöz és a villacsonthoz viszonyitott helyzete alapján több tipusát tudjuk elkülöniteni. A vizsgált fajoknál találkozunk olyan begyformával, amelynél a nyelőcső az elülső oldalán egyenletesen tágult pl. a házi verébnél és a récéknél. Egy másik tipusa a galamboknál és a tyukoknál látható, ahol begyzsákok alakulnak ki, amelyek egymással összeköttetésben vannak, és a furculán ülnek.

A begyen boncolással a következő részek különböztethetők meg. A nyelőcső és a begy határánál található a lefelé szélesedő begyszáj. Ennek folytatásában jobb- és bal oldalon egy-egy oldalra és előre kitüremkedő ugynevezett begyzsák található. A két kiemelkedés között a begyut huzódik. A galamboknál még egy középső, harmadik begyzsák is elkülönithető. Ezeknek a zsákszerü öblösödéseknek az alsó végei fokozatosan elkeskenyednek és a begytölcsérbe mennek át /34, 65/. Nem találunk jól elkülönithető valódi begyet a fekete gólya, batla, szárcsa fajoknál.

Az előbélnek ez a része raktározó jellege mellett, szabályozza a tápláléknak a gyomorba jutását, különösen

akkor ha annak felvett mennyisége nagyobb, mint a gyomor térfogata /34/.

A magevőknél a táplálék hosszu ideig marad a begyben még akkor is, ha a gyomor üres. Többen feltételezték /34/, hogy a begyben jelentős emésztési folyamatok játszódnak le, és itt amiláz és pepszin szintetizálódik. A későbbiekben azonban tisztázódott, hogy az enzimek szintézise nem itt, hanem a proventriculusban történik és azok onnan jutnak fel a begybe /65/.

A begynek az ivadékok táplálásában is szerepe van. A legtöbb madár csupán az előzőleg felvett táplálékot juttatja begyéből a fiókák csőrébe. Kivételt képeznek a galamb-félék, amelyeknél az ivadékok táplálására ugynevezett "begytej" képződik.

Gyomor

A gyomor kettős feladatot lát el, ugymint a táplálék enzimatikus lebontását, másrészt mechanikai felaprózását. A két folyamat elkülönülten játszódik le. Az emésztési folyamatok az első gyomorszakaszban, az ugynevezett mirigyesgyomorban, az őrlés a második gyomorrészben, az izmosgyomorban megy végbe.

Mirigyesgyomor /proventriculus/

A nyelőcső után következő orsóalaku tágulat. Nevét a falában levő mirigyektől kapta, amelyek szabad szem-

mel is igen jól láthatók. A szivtől kissé kaudálisan, a testüreg baloldali részében helyezkedik el. A máj teljesen betakarja. Az előgyomor kezdeti és végső része izmosabb, és keresztmetszete kisebb, mint a középső részé. Ilyen formáju a récék, guvatok, gémek, galambok, tyukok és verébszerüek mirigyesgyomra.

A sirályok proventriculusa hengeralaku, amelynek vastagsága változó. Ezeknél a fajoknál a nyelőcső után egy tátongóbb mirigyesgyomor következik, amelyik szinte elkeskenyedés nélkül megy át az izmosgyomorba.

A táplálék emésztése a mirigyesgyomorban kezdődik meg, vagy már a begyben megkezdett emésztési folyamat folytatódik. Egyes kutatók /34/ különböző proteolitikus enzimek /főleg pepszin/ illetőleg prekurzoraik képződését feltételezik.

Izmosgyomor /ventriculus/

A testüreg baloldali részében, a bélfodrok felett helyezkedik el. Mivel itt történik meg a táplálék mechanikai feldarabolása, ezért annak konzisztenciája hatással van az izmosgyomor falának vastagságára. Minél keményebb a táplálék, annál nagyobb erő szükséges a szétmorzsolásához, és ezt a vastagfalu és szük lumenü ventriculus biztositja. Igy a legnagyobb erő kifejtésére a magevők gyomra képes.

Anatómiai viszonyai a mag- és a mindenevők izmos-

gyomrán tanulmányozhatók a legjobban /34, 65, 72/. Az izmosgyomron itt két enyhébb, és két erősebben konvex felszint tudunk elkülöniteni, amelyeket inhártya borit /facies tendinae/. Az enyhén domboru felszineket fedő inhártya-rész szélein lekerekitett /facies annularis/. Ez alatt található a ventriculus fő izma, a musculus lateralis. Ha csak az egyik oldalról nézzük a facies annularist, akkor ennek a formája "H" betűhöz hasonló, mert középső részén alul is, és felül is egységességét egy-egy oldalra lenyuló izomrész szakitja meg /musculus intermedius superior és inferior/. A ventriculus erősen domboru szélein levő inhártya a facies semiannularis. Ebből is kettő van, a facies semiannularis anterior és posterior.

A musculus intermedius superior felső részébe torkollik a mirigyesgyomor, és képezi a cardiát. Ugyancsak ennél az izomnál, csak annak alsó részében találjuk a középbél kezdetét, ami körül a gyomor egy kis kiemelkedése, a pylorus-szakasz látható. Az egyes gyomorszakaszok meglétére, illetőleg hiányára vonatkozó megállapitások rendkivül ellentétesek /34, 65/.

A proventriculus torkollata és a duodenum kezdete között a gyomor kis hajlatát találjuk, mig a többi rész a nagy hajlathoz tartozik /curvatura minor és maior/.

A magevőknél a gyomor örlő munkáját segitik a benne levő kavicsszemek, amelyeket a madarak a táplálékkal együtt vesznek fel. Ezek napi mennyisége az egyes fajok-

nál változó. A tyukok 8-18 gr., a pulykák 3o-32 gr., a ludak 19-2o gr. kavicsot nyelnek le.

Az izmosgyomor lumen felöli felszinét sárgás szinü keratin réteg boritja, amely igen kemény, és néha jelentős vastagságot ér el. A keratin réteg is az erőkifejtést segiti. Felszine nem egyenletes, hanem kisebb-nagyobb redőket alkot, amelyek a központi üreg, mint tengely körül sugarasan helyezkednek el. A szaruréteg fokozatosan kopik, és helyébe mindig uj képződik. A redőkön sokszor fogszerü kiemelkedések is előfordulhatnak /65/, amelyek vagy magánosak vagy csoportosak. A galamboknál két pár, a ludaknál három található.

Más gyomortipussal vizsgált fajaink közül a sirályoknál találkozunk. A ventriculus itt viszonylag vékonyfalu henger, melynek alsó része kissé visszahajlott. A gyomor belső felszinén kevésszámu, de jelentős nagyságu redőt találunk. Ezeket vékony, friss állapotban szinte átlátszó, halványsárga szaruréteg boritja.

K ö z é p b é l

Amig az előbél a táplálék raktározását, emésztését és feldarabolását végzi, a középbélben a megemésztett táplálék felszivása indul meg. A középbéli szakasz az epésbéllel kezdődik, és a vakbél torkollatáig tart. Részei: az epésbél /duodenum/, és a csipőbél /ileum/.

Epésbél /duodenum/

Egy le- és egy felszálló ágát tudjuk elkülöniteni, amelyek "U" alaku hurkot formálnak. Ez a duodenum kacs a testüregben felülről lefelé kissé ferdén helyezkedik el. A hajlat alsó része az utóbél kezdetének magasságában végződik. A hurok két szára egyenes lefutásu. A máj és a hasnyálmirigy a felszálló ágba önti váladékát.

Csipőbél /ileum/

Kanyargós lefutásu, és sok fodrot képez. Hosszusága a táplálkozási módtól függ. A vékonybél hosszusága határozza meg leginkább az egész bélcsatorna hosszát. A növényevőknél, ahol az ileum a leghosszabb, igen sok kanyarulatot formál, a rovarevőknél és a ragadozóknál rövidebb és vékonyabb falu is. MICHELL /cit. Stresemann/ megállapitása szerint forditott összefüggés van a csipőbél és a vakbél hosszusága között. Nevezetesen ahol hosszu az ileum ott rövid a vakbél, és forditva. Az utóbbi esetben egy supraduodenalis részt is el lehet különiteni. Ez a szakasz az ileum - közvetlenül a vakbél előtti - legnagyobb kanyarulata /65/.

Az ileum közepe táján néha egy kis kitüremkedés látható. Ez a kis vakzsák a diverticulum caecum vitelli. Kifejlődött madarak közül, mint ahogy ez az irodalomból is ismert /65/, a galamboknál teljesen hiányzik, és jelenléte más esetekben is csak fenntartással fogadható el.

A bél belső felszinét vizsgálva, rajta változó nagyságu redők, illetőleg bolyhok figyelhetők meg. Ezek a felszivó felületet növelik. A bolyhok a duodenumban a leghosszabbak és fonálszerüek, az ileumban viszont alacsonyabbak és szélesebbek.

Vakbél /coecum/

A közép- és az utóbél határán található páros szerv, amely jól megfigyelhető a sirályoknál, récéknél, guvatoknál, galamboknál, tyukoknál és verébszerüeknél. Ismeretesek olyan fajok is, ahol csak egy vakbél van, pl.a gémek. CORTI /cit. Groebbels/ vizsgálatai értelmében ilyen esetekben is a fejlődés elején a vakbél páros, de később az egyik oldali elcsökevényesedik.

Nagyságát és tagoltságát tekintve változatos. Hosszu, és három részre elkülönülő a tőkés réce, apró réce, a házikacsa, szárcsa, házityuk, pulyka fajok vakbele. Ezekben az esetekben megkülönböztethetjük az elszükülő nyaki, a kitágult fő- és a sapkaszerüen végződő csucsi részt. A főrészben a középbéli szakaszoknak megfelelő bolyhokat találunk, amelyek szélesebbek, alacsonyabbak és számuk is kevesebb, mint a középbélben.

A vakbél lehet egészen kicsi és tagolatlan. Ilyen esettel találkozunk a sirályoknál, a fekete gólyánál, a batlánál, a gerlénél, a balkáni kacagó gerlénél, a házigalambnál és a házi verébnél.

U t ó b é l

A középbél utáni egyenes lefutásu rövid bélszakasz. Két részre különül, a végbélre /rectum/ és a kloakára /cloaca/.

Végbél /rectum/

A gerincoszlop előtt egyenesen lefutó, a középbéltől jól elkülönithető bélrész. Alsó része fokozatosan tágulva a kloakába megy át.

A rectum belső felszinén bélbolyhok találhatók, amelyeknek egy része fonálszerü, más részük széles, és erősen tagolt. Szerkezetük leginkább keresztmetszeti képeken tanulmányozható.

Kloaka /cloaca/

A bélcsatorna utolsó szakasza, amely körteformáju. Részei GADOW /cit. Groebbels/ kutatásaiból ismertek, aki a rectummal határos részét coprodaeum, a középső részét urodaeum, a végrészt pedig proctodaeum névvel jelölte. A coprodaeumot és urodaeumot egy dorzálisan kiemelkedő kis redő különiti el. Az urodaeum dorzális falán egy-egy papillán van a kiválasztó- és a szaporitószervek nyilása. Távolabb a papilláktól, szintén a dorzális falon, az urodaeum és proctodaeum határán található a bursa Fabricii.

A proctodaeum a végbélnyílással zárul, amelynek mozgatására a musculus sphincter internus, a musculus sphincter externus és a musculus levator ani izmok szolgálnak.

A bélcsatorna idegei

A bélcsatorna beidegzését a vegetativ idegrendszer látja el. Az idegek eredetére és lefutására vonatkozó adatokat ÁBRAHÁM /4, 5, 6/, GROEBBELS /34/ és STRESEMANN /65/ munkáiban találhatunk.

Az idegek egy része a vagusból származik. A nervus vagus röviddel a koponyából való kilépése után egy oldalágat, a nervus oesophageust adja le. Ez az ideg a nyelőcső mentén csak kis darabon követhető, mert további ágakra esik szét. Ezek közül az egyik a nervus laryngooesophageus, amelyik a gégefő és a nyelőcső felső és középső részét idegzi be. A begynél a nervus oesophageus két ágra oszlik, a nervus recurrens lateralisra, és a nervus recurrens medialisra, amelyek a begy beidegzésében vesznek részt. A legtöbb rostot ide a nervus recurrens medialis adja.

A nyelőcső alsó részén a kétoldali vagus egymás mellett halad. A kettős ideg a mirigyesgyomron is követhető. Ezek az idegek a ventriculushoz érve ismét távolodnak egymástól, és így az egyik oldali vagus a facies semiannularis anterior, a másik a facies semiannularis posterior mentén fut le. Ezután már a vagus utja boncolás-

sal nem követhető.

ÁBRAHÁM /4, 5, 6/ és STRESEMANN /65/ megállapitása szerint a kloaka egyes részei, az urodaeum és főleg a proctodaeum a nervus pudendusból is kap rostokat.

A bélcsatorna beidegzésében a truncus sympathicus különböző szakaszaiból eredő idegrostok is résztvesznek. A madár bélcsatorna sajátos idege a Remák bélideg. Ez a sympathicus köteg a mesenterium két lemeze között halad a duodenumtól egészen a rectumig. Rostjai a mellékvesefonadékból és a truncus sympathicus utolsó thoracalis és első lumbalis ganglionjából erednek.

Az emlitett idegek a bélcsatorna falába lépnek, és ott a Meissner fonadék /plexus submucosus Meissneri/ és az Auerbach fonadék /plexus myentericus Auerbachi/ alkotásában vesznek részt.

A MADÁR BÉLCSATORNA SZÖVETTANA

Az egyes bélcsatorna szakaszok más-más élettani feladatot látnak el. Az eltérő müködés alapján arra gondolhatunk, hogy az egyes szakaszok szövettanilag is különbségeket mutatnak. Az irodalmi adatok, valamint megfigyeléseink megerősitik ezt a feltevést.

GROEBBELS /34/ a bélcsatorna élettani folyamataival foglalkozó vizsgálatait bizonyos szövettani megfigyelésekkel is kiegészitette. Igy az emésztéssel kapcsolatban a

bélcsatornában előforduló mirigyeket, a resorpció kutatásakor pedig a bél hámfalának hisztológiai szerkezetét tanulmányozta.

STRESEMANN /65/ már kimeritőbb szövettani adatokat közöl. Az általános jellemzés mellett elemzi az egyes rétegek szövettani strukturáját is.

Alapos és részletes hisztológiai vizsgálatokról ad tanubizonyságot KRAUSE /48/ munkája, aki a házigalamb bélcsatornájának teljes szövettani feldolgozását adja.

A bélcsatorna egyes szövettani rétegei és sejtjei ultrastrukturájára vonatkozó megfigyelések ma már nagyszámuak. Leginkább a nyálkahártyát /24, 31, 36, 56, 57, 68/ és a bél izomzatát /24, 3o, 56, 73/ tanulmányozták.

A madár emésztőkészülék elektronmikroszkópos tanulmányai közül TONER /7o/ munkáját kell kiemelnünk. A szerző a granulált sejttipusok különböző megjelenési formáit kutatta.

Az idevonatkozó szakirodalom áttekintése után kitünik, hogy a madár bélcsatorna hisztológiai feldolgozása során még számos tisztázatlan kérdés maradt. A problémák számát növeli, hogy az egyes strukturák szakaszonként változnak. Ezért tartjuk szükségesnek, hogy az emésztőkészülék egyes részeit külön-külön tárgyaljuk.

Nyelőcső /oesophagus/

A bélcsatorna felépitésében résztvevő rétegek közül

a nyelőcsőben - a lumentől kifelé haladva - a tunica mucosa, a tunica muscularis és a tunica adventitia különithető el. A nyálkahártya hámja az oesophagus felső és alsó részében eltérő, ami eredetére és szerkezetére is vonatkozik. A felső szakaszon a hám ektodermális eredetü igen vastag, elszarusodó többrétegü laphám, mig a nyelőcső alsó részében entodermális eredetü egyrétegü hengerhám.

A többrétegü laphám szerkezete tipikus. Az alsó, magas hengerhámsejtek fölött két-három sorban poligonális, majd 5-8 sorban lapos sejtek következnek, melyek közül a lumen felöliek fokozatosan leszakadnak /I. tábla, 1. 2. 3. ábra/. A megszarusodott hámsejtek a mélyebb fekvésü sejteket az érdes táplálék behatásától védik. A szarusodás mértéke igy a különböző táplálkozásu madaraknál eltérő. Főleg a rovar- a növény- és magevőknél igen nagyfoku.

A többrétegü laphám ultrastrukturája sok hasonlóságot mutat az emlősökével /52/. A hámsejtek szabad, lumen felöli felszine hullámos. A sejtek egymással rendkivül szorosan - interdigitációval - kapcsolódnak / II. és III. tábla/. A megszarusodott, és a felszinről leváló sejtek mindig az interdigitációk mentén szakadnak le, igy érthető a lumen felöli sejtek felszinének egyenetlensége / II. tábla/. A hámsejtek magja kerekded és különböző mélységü bevágásokkal erősen tagolt. A kromatin állomány sötétebb foltok formájában különithető el.

A többrétegü laphám sejtjeiben - különösen a fel-

I. TÁBLA

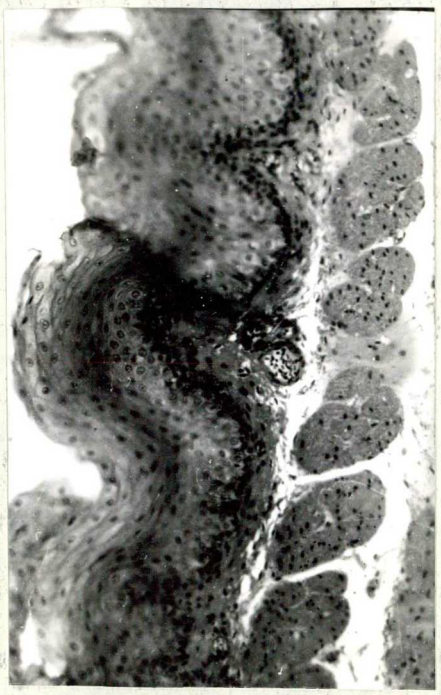

1. ábra. Streptopelia decaocto: oesophagus km. Haematein-eosin-festés. Nagyitás 150 x.

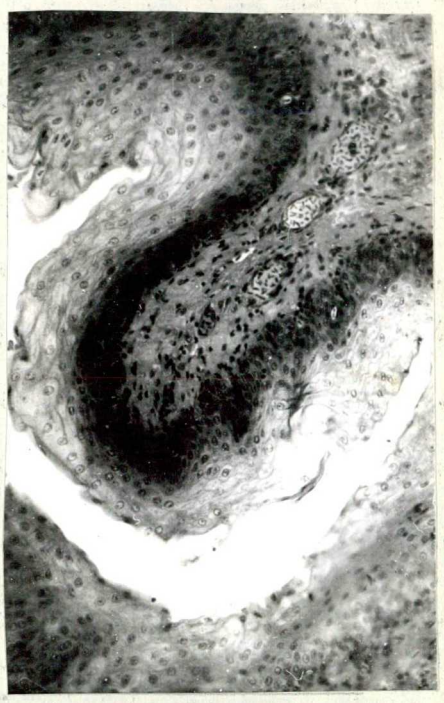

2. ábra. Streptopelia decaocto: oesophagus km. Haematein-eosin-festés. Nagyitás 150 x.

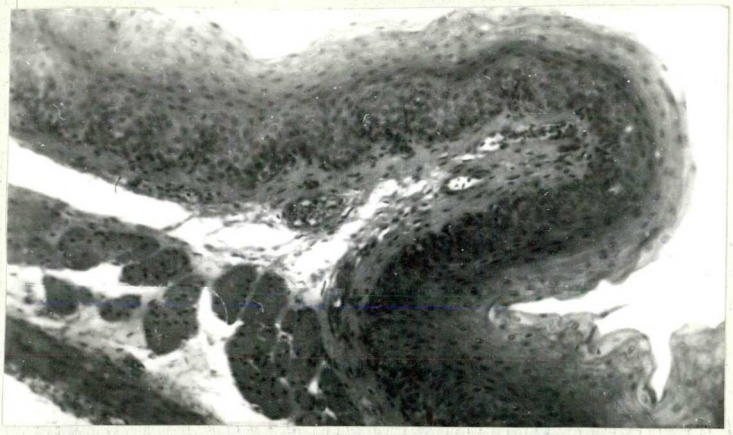

3. ábra. Streptopelia decaocto: oesophagus km. Haematein-eosin-festés. Nagyitás 150 x.

II. TÁBLA

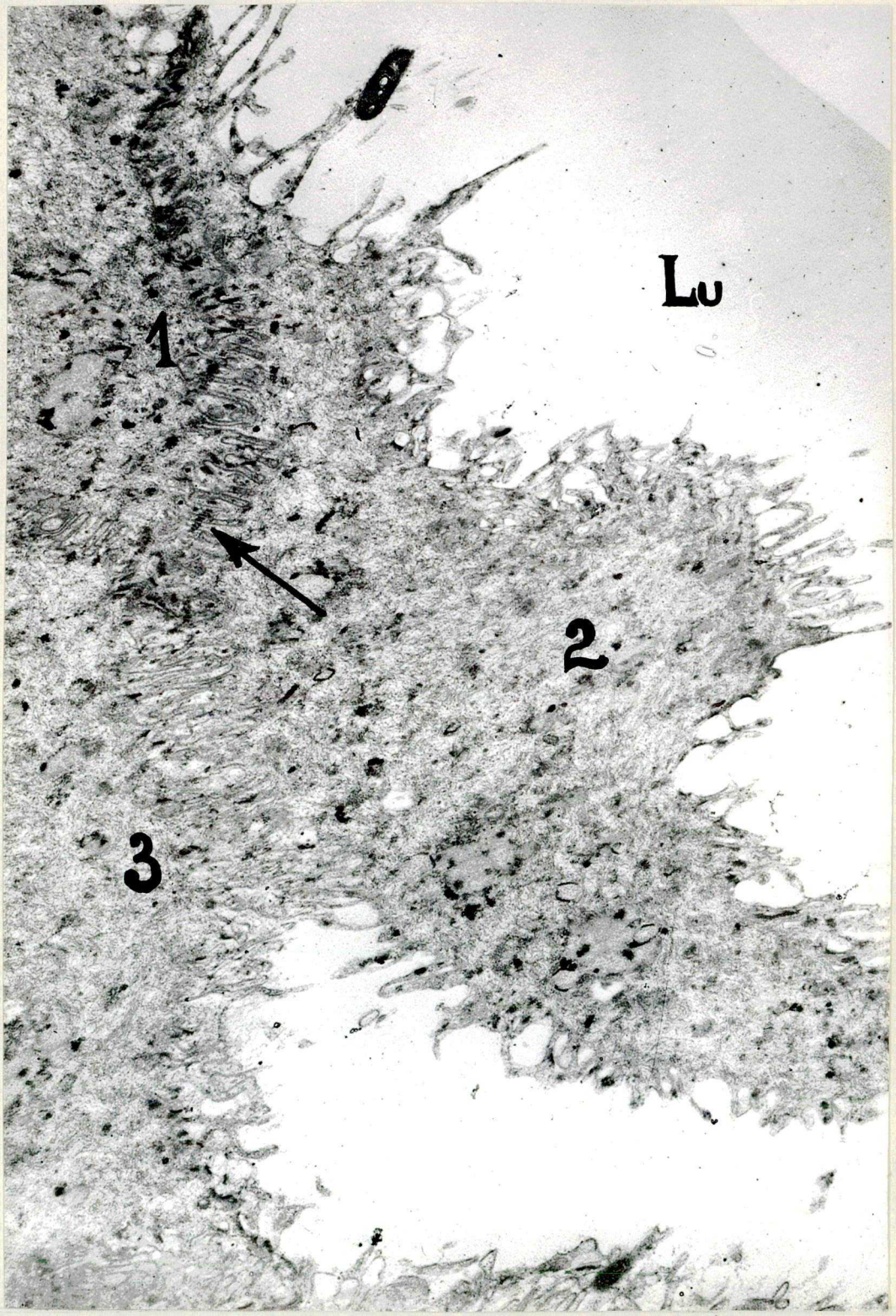

Streptopelia decaocto: oesophagus. 1, 2, 3, - hámsejtek, Lu- az oesophagus lumene, ⟶ - az interdigitációra mutat. Nagyitás 14100 x.

III. TÁBLA



Streptopelia decaocto: oesophagus. 1, 2, 3, 4- hámsejtek, G- keratohyalin granula, N- nucleus, ⟶ - az interdigitációra mutat. Nagyítás 16500 x.

szinhez közel - kör, vagy ellipszis formát mutató elektronsürü, sötét granulák láthatók /III. tábla/. Ezek a szarusodás folyamán megjelenő keratohialin szemcsék.

Egyes fajoknál a többrétegü laphám sejtjei között palack, illetve lombik formáju mirigyek találhatók, melyek alapja sokszor a lamina propriába is lenyulik /34, 65/. Vizsgált fajaink közül ilyen mirigyeket találhatunk a dankasirálynál, a heringsirálynál, a fekete gólyánál és a batlánál, a galambok nyelőcsövéből viszont ezek a mirigyek hiányoznak. Ez a megállapitásunk egyezik KRAUSE /48/ és STRESEMANN /65/ megfigyeléseivel.

A nyelőcső alsó harmadában - ami már a mirigyesgyomorba való átmeneti szakasz - a tunica mucosa hámja egyrétegü hengerhám. A hámsejtek magasak, közöttük sok a világos szinü egysejtü mirigy, kehelysejt.

Az oesophagus belső felszinén levő változó nagyságu redők finomabb szerkezete keresztmetszetben tanulmányozható. Egy részük a felszinről csak kissé emelkedik ki, igy alkotásában csak a hám /I. tábla, 1. ábra/, esetleg a lamina propria is részt vesz /I. tábla, 2. ábra/. A nagyobb redőkben az izomréteg is megvan /I. tábla, 3. ábra/.

A laza szerkezetü lamina propria jól fejlett. A sok kötőszöveti sejt mellett jelentős mennyiségben tartalmaz kötőszöveti rostokat is, melyeknek nagy része kollagén fibrilla. Az elasztikus rostok mennyisége kevesebb, és ezek leginkább a hám alatt párhuzamosan rendeződnek és a membrana basalist alkotják /48/. A lamina propriában

sok ér és nyirokcsomó metszete is megfigyelhető.

A nyelőcső legvastagabb szövettani rétege a tunica muscularis. Szerkezete a nyelőcső hosszában nem egységes, mert a felső harmadban harántcsikolt izomrostok, ettől lefelé pedig sima izomsejtek alkotják. Az izomsejtek elhelyezkedésük alapján egy belső hosszanti, és egy külső körkörös lemezt képeznek, amelyeket egy kötőszöveti szeptum választ el egymástól /I. tábla, 1. ábra/. A két izomlemez fejlettsége erősen eltérő lehet /34/. A tőkés réce, a házikacsa és a házityuk esetében a külső réteg igen vékony, vizsgált fajaink más részénél viszont a két lemez azonos fejlettségü.

Az oesophagus legkülső rétege a tunica adventitia. Igen vékony, és már boncolás során is elszakadhat az izomtól. Sok elasztikus rostot, eret és idegrost nyalábot tartalmaz. Az erek és idegek ezen a rétegen át jutnak a nyelőcső falába.

Begy /ingluvies/

Az anatómiailag változatos formát mutató begy, szövettani szerkezetében is eltér a nyelőcsőtől, és hisztológiai különbségek vannak az egyes begytipusok között is. Az oesophagustól való eltérés abban jelentkezik, hogy az egyes szövettani rétegek gyengén fejlettek. Ettől az általános jellegzetességtől csak a galambok begyének szövettani strukturája különbözik. Nevezetesen a többrétegü

laphám igen vastag, a hám és a lamina propria határa pedig hullámos, és a kötőszövet magasan felemelkedik a hámba, különösen a begyzsákok területén /IV. tábla, 1, 2. ábra/. Mindez a "begytej" elválasztásával függ össze.

A fiókák táplálásának idején a begyben, de különösen a begyzsákokban a hámsejtek fokozatosan elzsirosodnak, amely az eltérő festődés alapján is kimutatható. A chromhaematoxilin-phloxinnal történő festés során megállapitható, hogy az alsó sejtek haematoxilinophilek, a felsők pedig phloxinophilek /IV. tábla, 2. ábra/. Az elzsirosodott sejtek fokozatosan leválnak, a foszforban és kálciumban gazdag "begytej"-et szolgáltatják. Ez a jelenség mindkét nemben megfigyelhető a fiókák kelése utáni 26. napig.

Az irodalomból ismeretesek olyan adatok is, amelyek szerint a lamina propria is tartalmaz mirigyeket, és ezek jelenléte következtében a tunica mucosa feltünően vastag /34/.

Mirigyesgyomor /proventriculus/

A táplálék emésztését végző enzimek az itt levő mirigyekben termelődnek, amelyek jelenlétükkel a mirigyesgyomornak sajátos szövettani szerkezetet kölcsönöznek.

A nyelőcsőben megfigyelt redőzöttség a proventriculus belső felszinén, annak teljes hosszában is nyomon követhető. Ezek a redők a nyálkahártyának már nem csupán egy-

IV. TÁBLA

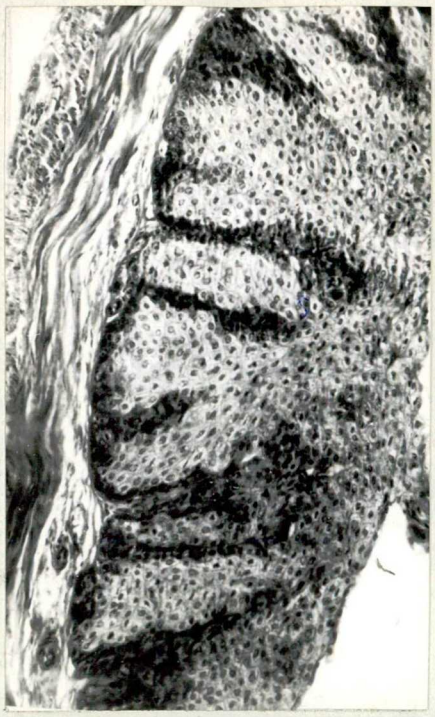

1.ábra.Streptopelia turtur:ingluvies km. Haematein-eosin-festés. Nagyitás 150 x.

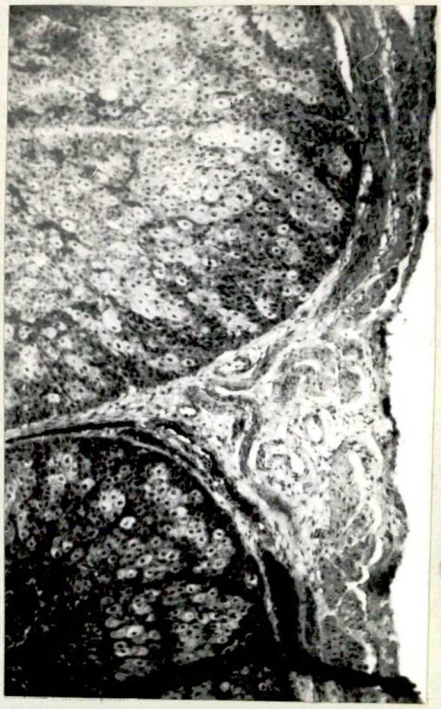

2.ábra.Streptopelia decaocto:ingluvies km. Haematein-phloxin festés. Nagyitás 150 x.

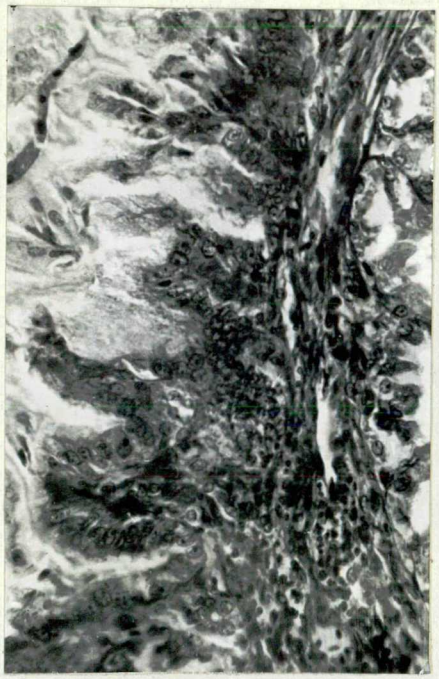

3.ábra.Stbeptopelia decaocto:proventriculus km.Haematein-eosin festés. Nagyitás 200 x.

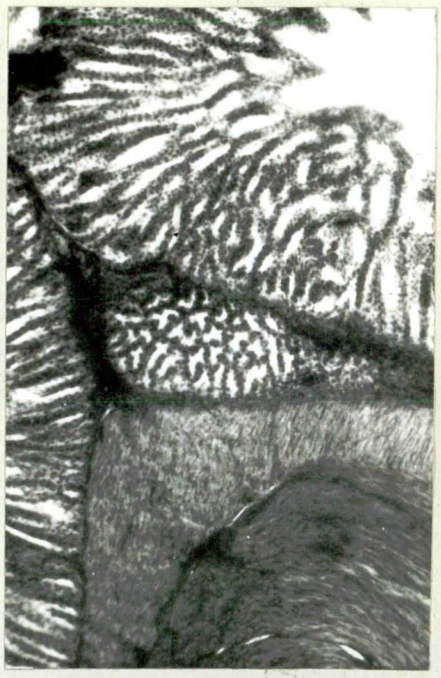

4.ábra.Fulica atra: proventriculus km. Haematein-eosin festés. Nagyitás 150 x.

szerü kiemelkedései, mivel másodlagos redők is jelentkeznek. A redőket egyrétegü hengerhám boritja /IV. tábla, 3. ábra/. A kiemelkedések közti mélyedésekben egyszerü csöves mirigyek vannak, amelyek váladéka a gyomor belső felszinének védelmét szolgálja.

A lamina propriában nagy, összetett csöves mirigyeket különithetünk el, melyeknek elválasztó sejtjei köbösek, és magvuk kerek /IV. tábla, 4. ábra/. STRESEMANN /65/ feltevése szerint ezek a mirigyek termelik a pepszinogént.

Az elektronmikroszkópos felvételeken látható, hogy a keskeny, megnyult mirigysejtek igen sürü interdigitációval kapcsolódnak egymáshoz. A sejtekben a kicsiny mag oldalt fekszik, és a tipikus szerkezetet mutatja. Igy a határoló kettős membránt, a magporusokat, és az egyenlőtlen eloszlásu kromatin állományt. Az utóbbinak egy része perifférikusan a maghártya alatt körben található, másrésze a maghártyától távolabb szétszórt.

A mirigysejtek endoplazmatikus retikuluma rendkivül gazdag. Tubulusai és vezikulumai közvetlenül a sejthártya alatt láthatók, melyek rendkivül sürün granuláltak /14, 24, 71, 74/.

Az elválasztó sejteket a jól elkülönithető, változó nagyságu pepszinogén szemecskék szinte teljesen kitöltik. A szemecskéket nagyszámban elektron-sürü granulák veszik körül, amelyek feltehetően hialoplazma részek /V. és VI. tábla/.

Fénymikroszkóppal is, de különösen elektronmikroszkó-

V. TÁBLA

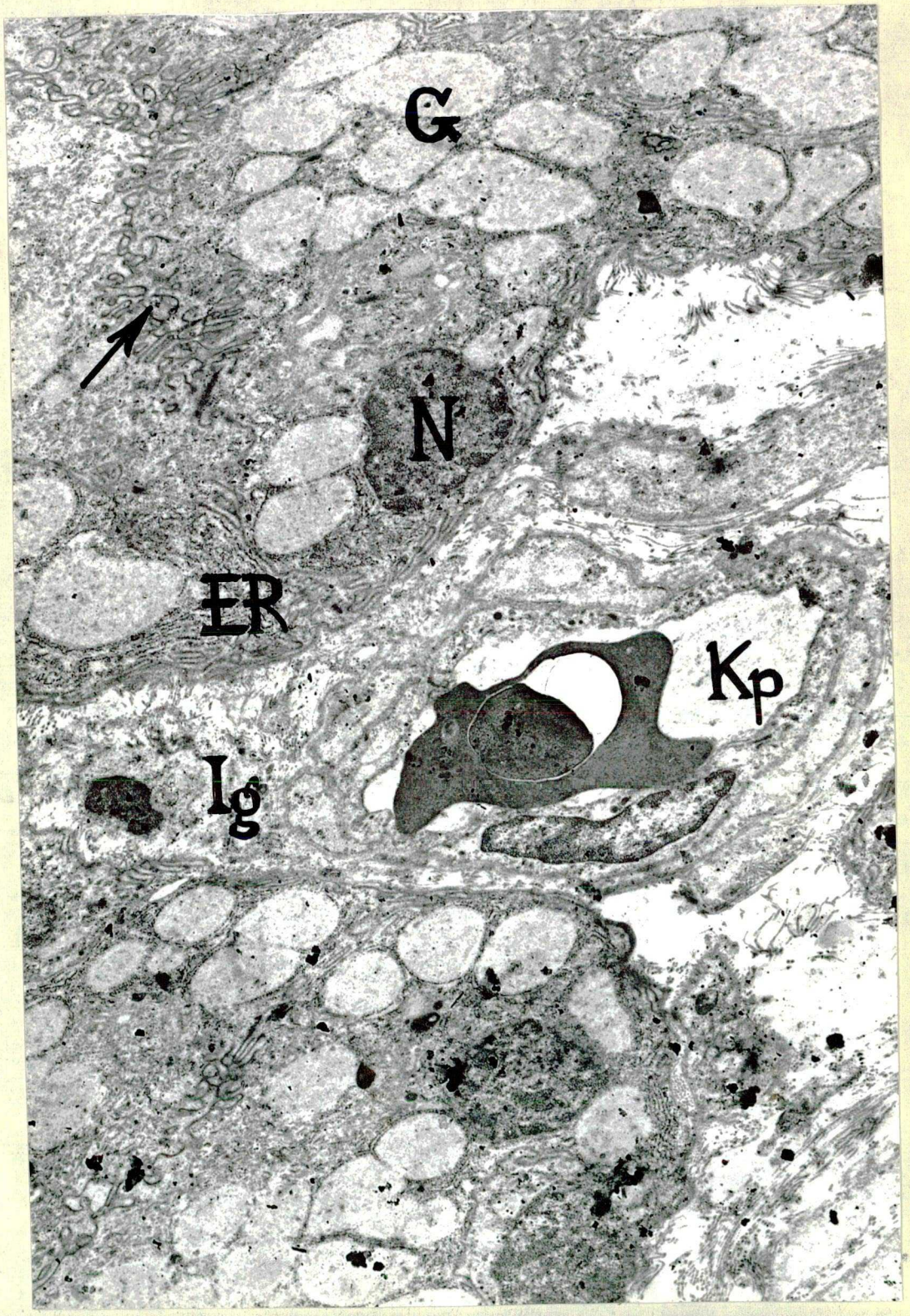

Streptopelia decaocto: proventriculus. ER- endoplasmaticus reticulum, G- pepsinogen granulum, Ig- interglandularis kötőszövet, Kp- kapillaris, N- nucleus, ⟶ - az interdigitációra mutat. Nagyitás 35500 x.

VI. TÁBLA

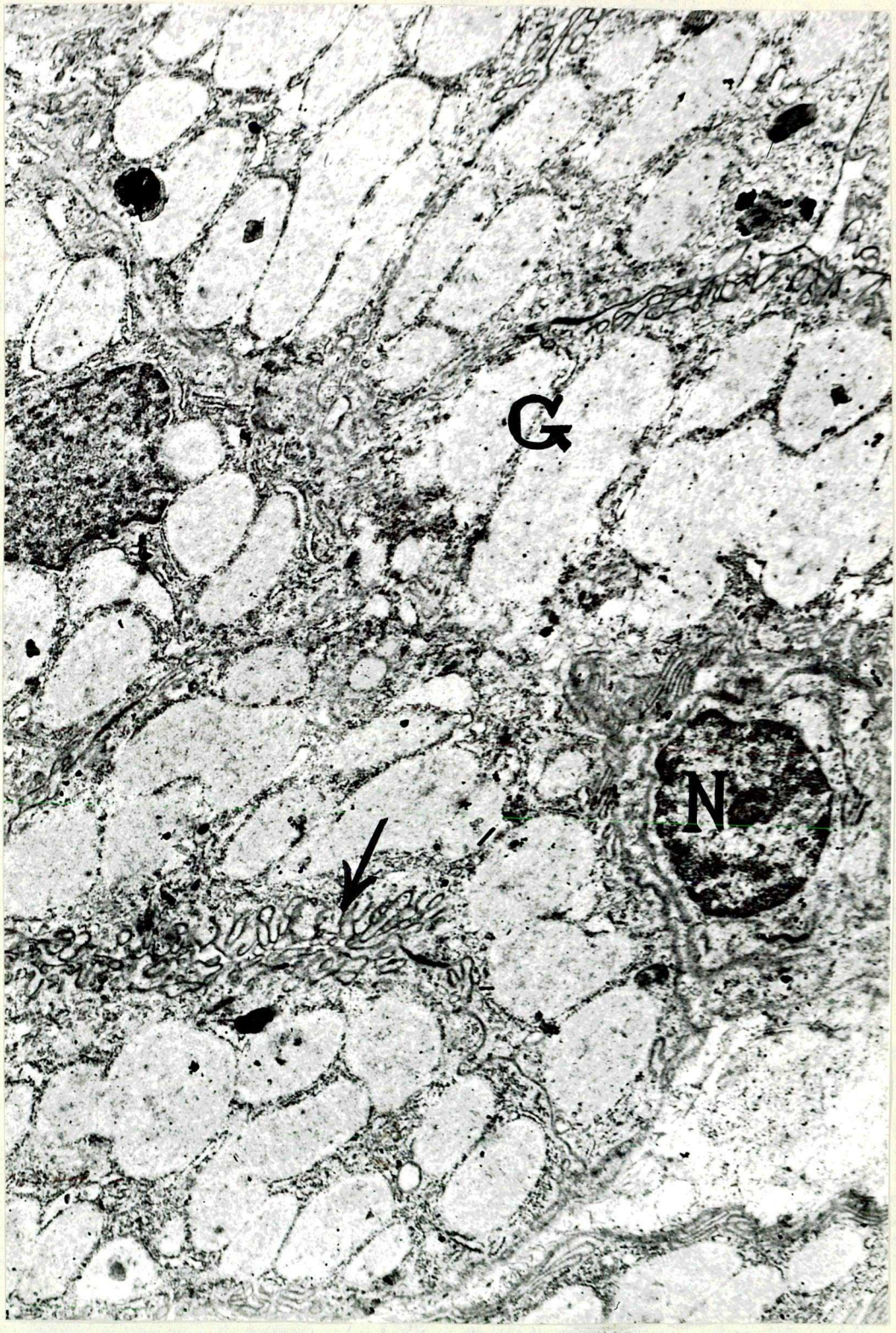

Streptopelia decaocto:proventriculus.G- pepsinogen granula, N- nucleus, ⟶ - az interdigitációra mutat. Nagyitás 35500 x.

posan jól látható, hogy minden mirigyet kötőszövet vesz körül és választ el a szomszédos mirigytől. Ez az interglanduláris kötőszövet igen gazdag kollagén rostokban, de viszonylag kevés kötőszöveti sejtet tartalmaz /V. és VI. tábla/.

A sima izomsejtekből felépülő tunica muscularisnak két lemezét, a belső longitudinális és a külső cirkuláris lemezt különithetjük el. Az izom rétegek a galamboknál, a házi verébnél egészen vékonyak, más fajoknál igy a sirályok, kacsa-félék, valamint a fekete gólya, a batla, a szárcsa és a pulyka esetében jól fejlettek.

A proventriculust a testüreg felé a tunica serosa határolja, amelyben nagytömegü cirkulárisan futó elasztikus rost mutatható ki.

A mirigyesgyomor után egy intermedier zona következik, amely szerkezetében átmenetet mutat a ventriculus felé. A lamina propriából ugyanis itt eltünnek a mirigyesgyomorra jellemző összetett csöves mirigyek.

Izmosgyomor /ventriculus/

A gyomor alakja, falának vastagsága, a táplálkozási mód függvénye. Falának szerkezete is ezt tükrözi. Az általános bélcsatorna strukturát mutatja ugyan, de azzal az eltéréssel, hogy izomrétege rendkivül vastag.

A nyálkahártya redőzött. Ezek a redők a magevőknél

kisebbek és keskenyebbek, mint az egyéb táplálékot fogyasztóknál. Elhelyezkedésük szabálytalan. Kivülről egyrétegü hengerhám boritja, amely a mélyedésekben fokozatosan átmegy az egyszerü csöves mirigyek hámjába. Ezek a mirigyek váladékukat a gyomor belső felszinéra juttatják ahol az megkeményedve sárgás-zöld szinü szaruréteget alkot. A keratinréteg vastagsága a mirigyprodukciótól függ. A mirigyeket a lamina propriához tartozó kötőszöveti szeptumok tagolják, amelyek kötőszöveti rostokban sokkal szegényesebbek, mint a mirigyesgyomor hasonló részei /34/.

A madár bélcsatornában a nyelőcsőtől lefelé haladva ez az első szakasz ahol megjelenik a tunica muscularis mucosae. Vékony, de jól elkülönithető, erősen tagolt réteg.

A ventriculus karakterisztikumát a tunica muscularis adja, amely a mag- és mindenevőknél a legvastagabb. A simaizom két lemeze közül a külső sokkal vastagabb, mint a belső. Az izomsejtek között kötőszöveti nyalábok huzódnak, amelyek szagittális irányu metszeteken rombusz formában jelennek meg. Az izomréteg külső része egy vastagabb inhártyába megy át, amely subserosaval boritott.

Bél /intestinum/

A gyomorból kikerült táplálék továbbitása és felszivása a bél feladata. A továbbitást három izomréteg, a tunica muscularis mucosae, valamint a tunica muscularis

körkörös és hosszanti lemeze, míg a felszívást a nyálkahártya végzi. A nyálkahártya a bél teljes hosszában bélbolyhokat képez, amelyek elrendeződése, alakja és nagysága szakaszonként más és más. Hosszuak és fonálszerüek a bolyhok a duodenumban /VII. tábla, 1. ábra/, szélesebbek az ileumban /VII. tábla, 2. ábra/, viszont alacsonyak és tagoltak a rectumban /VII. tábla,3. ábra/.

Minden boholy két részre tagolható, a külső boholyhámra és a belső boholytestre /VII. tábla, 1. 2. 3. ábra/. A hám egyrétegü hengerhám. A sejtek magasak, magjuk kissé megnyult, és a sejt alsó harmadában van. A sejtek apikális részén fénymikroszkóppal homogénnek látszó kutikuláris szegély huzódik végig, amelyet egyes szerzők /34, 48/ pálcikaszegély néven irtak le.

A nyálkahártyából készült elektronmikroszkópos metszeteken jól tanulmányozható a hámsejtek érintkezése. A sejtek laterális oldalán levő ujjszerü kiemelkedések létesitenek közöttük kapcsolatot. Ez a kapcsolódás azonban itt szegényesebb, mint a többrétegü laphámnál. A szomszédos sejtek között, az apikális részen a membránok sajátos megvastagodása az ugynevezett desmosoma is látható /24, 56/.

Elektronmikroszkóposan a sejtek felszinén huzódó kutikuláris szegély finomabb szerkezete is megfigyelhető. A hámsejtek felszini membránja és citoplazmája szabályos kiemelkedéseket, illetőleg bemélyedéseket képez, amelyeket mikrobolyhoknak /microvillus/ nevezünk. A mikrovilluszok a duodenum területén feltünően hosszuak. Keresztmetszetük kissé szögletes, vagy poligonális /VIII.

VII. TÁBLA

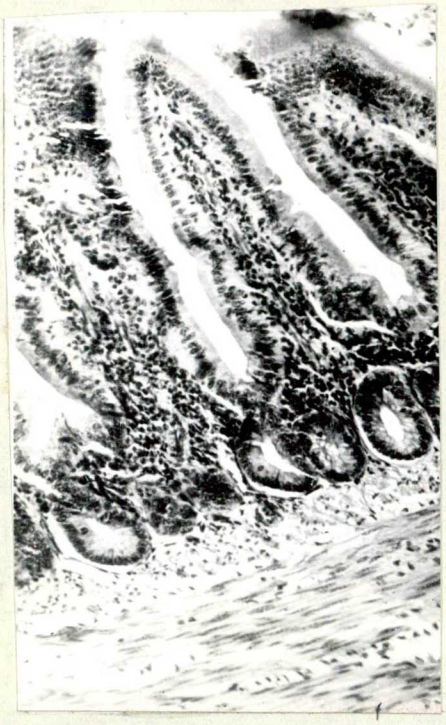

1.ábra.Columba domestica:duodenum km.Haematein-eosin festés.Nagyitás 150 x.

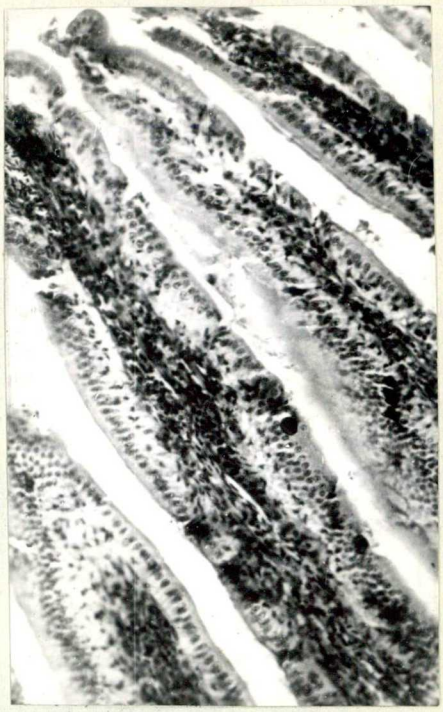

2.ábra.Streptopelia decaocto:ileum km.Haematein-eosin festés. Nagyitás 300 x.

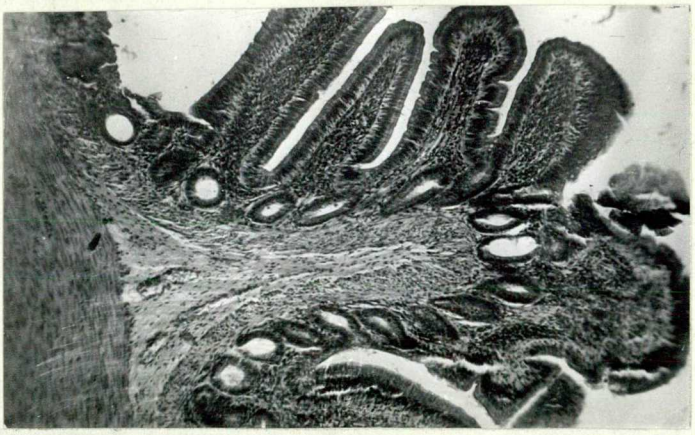

3.ábra.Columba domestica:rectum.km. Haematein-eosin festés. Nagyitás 150 x.

tábla; IX. tábla, 1. ábra/. A mikrovilluszok a felszivó felületet növelik. Ezek segitségével jutat a táplálék a sejtbe.

A hámsejtekben a különböző sejtalkotórészek elhelyezkedése réteges /24, 36, 56, 57, 71/. A sejtekben, közel a bázishoz helyezkedik el az ellipszis alaku mag. A mag alatt és felett is egy-egy mitokondriumokban gazdag réteg található. A mitokondriumok szerkezetük alapján lemezes tipusuak. Megkülönböztethetünk kerek, ellipszis és szabálytalan formájuakat. Mindegyik lehet egységes vagy befüződésekkel tagolt /VIII. tábla/. A sejt apikális része felé a mitokondriumok mennyisége fogy, és közvetlenül a felszin alatt már egyáltalán nincsenek. Ebben a terminális részben csak az endoplazmatikus retikulum ciszternái láthatók, melyek szélén szabályos sorban a Palade-féle granulák ismerhetők fel. A hámsejtekben a Golgi-apparátus tubulusai és vezikulumai a sejtek laterális felszine alatt huzódnak /VIII. tábla/.

A hámsejtek között változó mennyiségben egysejtü mirigyeket /kehelysejteket/ találhatunk. Ezek a haematein-eosinnal festett készitményeken világosabbak és kerekebbek, mint a fedősejtek. Nagy felbontás mellett sajátos szerkezetük alapján azonnal felismerhetők, ugyanis a sejt sötét granulákkal van tele /24, 31, 36, 71/, amelyek azt szinte teljesen kitöltik /IX. tábla, 2. ábra/. A szomszédos sejtekkel való kapcsolatuk még szegényesebb, mint amilyent a hengerhámsejtek között láttunk. A sejthártya csak enyhén hullámos. A sejt szabad felszine a fedősejtekhez hason-

VIII. TÁBLA

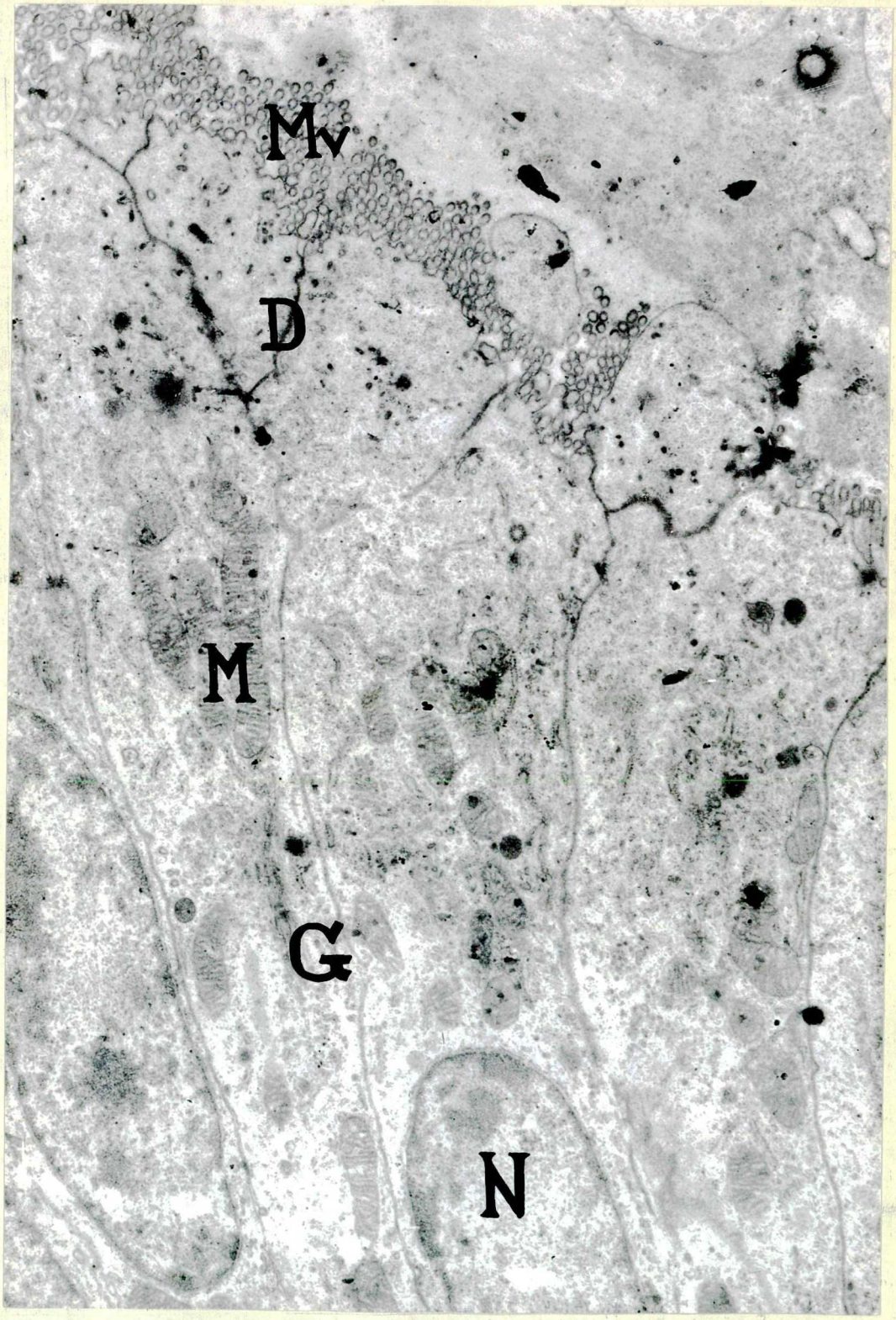

Larus argentatus: duodenum. D- desmosoma, G- Golgi-apparátus részlete, M- mitochondrium, M_v- microvilli, N- nucleus. Nagyitás 16200 x.

IX. TÁBLA

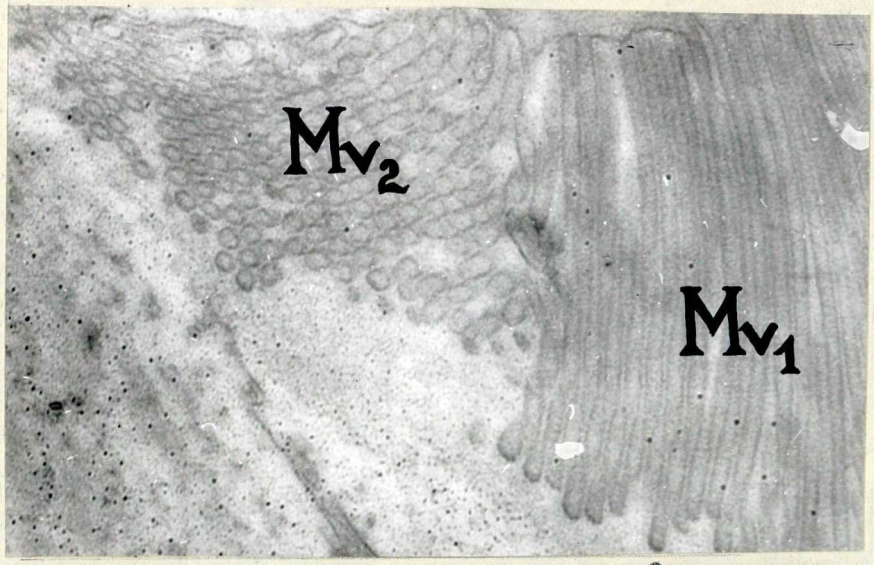

1.ábra.Streptopelia decaocto: duodenum.
Mv_1- microvilli,hm, Mv_2- microvilli km.
Nagyitás 13000 x.

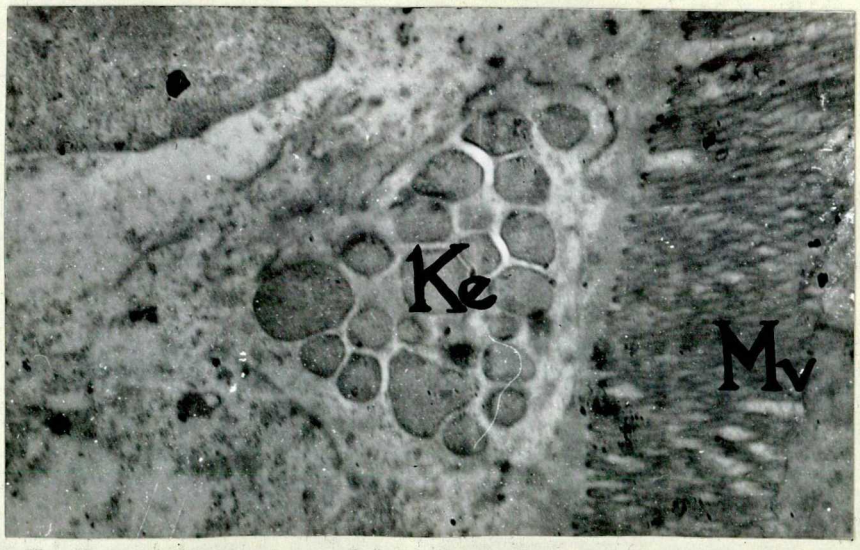

2.ábra:Streptopelia decaocto: duodenum.
Ke- kehelysejt, Mv- microvilli.
Nagyitás 12000 x.

lóan mikrovilluszos strukturát mutat.

Az egyrétegü hengerhám- és a kehelysejtek a szerkezetnélküli membrana basalison helyezkednek el. Az alatta levő lamina propria a bélboholy testét alkotja. A nagyobb bolyhok közepén egy chylus-edény is megfigyelhető, amelyhez sokszor jól elkülönithető sima izomsejtekből álló nyalábok csatlakoznak. A lamina propriában a nyirokcsomók száma viszonylag nagy, amelyeknek egyes kutatók antibakteriális szerepet tulajdonitanak /34/.

A bélbolyhok közötti mélyedésekben találhatók a Lieberkühn-féle egyszerü csöves mirigyek. Ezek a duodenumban és az ileumban szük központi üregüek, sürün követik egymást. A rectumban maguk a mirigyek és lumeneik is nagyobbak, de számuk kevesebb. A fedőhám a mirigyek elválasztó hámjában folytatódik, amely alacsonyabb. A Lieberkühn-féle mirigyekben kehelysejtek nincsenek. Az elválasztó sejtek plazmája szemecskézett /48/. Egyes kutatók /34, 65, 71/ a mirigysejtek két tipusát irták le, nevezetesen a Paneth- és enterochromaffin sejteket, amelyek eltérő hisztokémiai reakciókat mutatnak. A haematein-eosinos festéssel ezek a sejttipusok nem különithetők el.

A bélbolyhok alatt simaizomsejtekből felépülő tunica muscularis mucosae található. Fejlettsége fajonként rendkivül változó. A duodenumban még nem összefüggő, de a rectumban már határozottan elkülönül /VII. tábla, 1. 3. ábra/.

A tunica muscularis mucosae és a tunica muscularis között egy kötőszöveti réteget találunk, ez a tunica submucosa.

Felépitésében nagy mennyiségü kötőszöveti rost, kisebb számban pedig kötőszöveti sejt vesz részt. A kötőszöveti sejtek leginkább fibrociták, kisebb számban hisztiociták. A fibrociták rendkivül gazdag, erősen granulált endoplazmatikus retikulummal rendelkeznek /X. XI. XII. tábla/. A sejtek között nagymennyiségü kollagén fibrillum található. A fibrillumok keresztmetszetben kör, vagy kissé szögletes formát mutatnak, hosszmetszetükön pedig a jellegzetes periodikus csikoltság látható /X. XI. XII. tábla/.

A tunica submucosában a hisztiociták citoplazmája kevés mitokondriumot és különböző nagyságu elektron-sürü granulumokat tartalmaz /XI. XII. tábla/.

A tunica muscularis kétrétegü. Az izomsejtek körkörös és hosszanti elhelyezkedése által jön létre, és a két réteg fejlettsége nem azonos, ugyanis a körkörös lemez vastagsága néhol sokszorosa a külső hosszantiénak. Az izomsejtek megnyult orsó formájuak, elliptikus magvuk centrális helyzetü. A szarkoplazma legfontosabb képletei a miofibrillák, amelyek az elektronmikroszkópos képen jól látható miofilamentumok csoportosulásából állanak. Az izomsejtekben a rendkivül változatos formát mutató mitokondriumok perifériku san fekszenek. Hasonló elhelyezkedésüek az ugynevezett pinocitotikus vezikulumok is, amelyeken keresztül a sejt főleg lipideket képes felvenni. A felvett lipid anyag egyszerü membránnal határolt granulák formájában ismerhető fel /XIII. XIV. tábla/.

Az izomsejtek közötti kötőszövet főleg kollagén ros-

X. TÁBLA

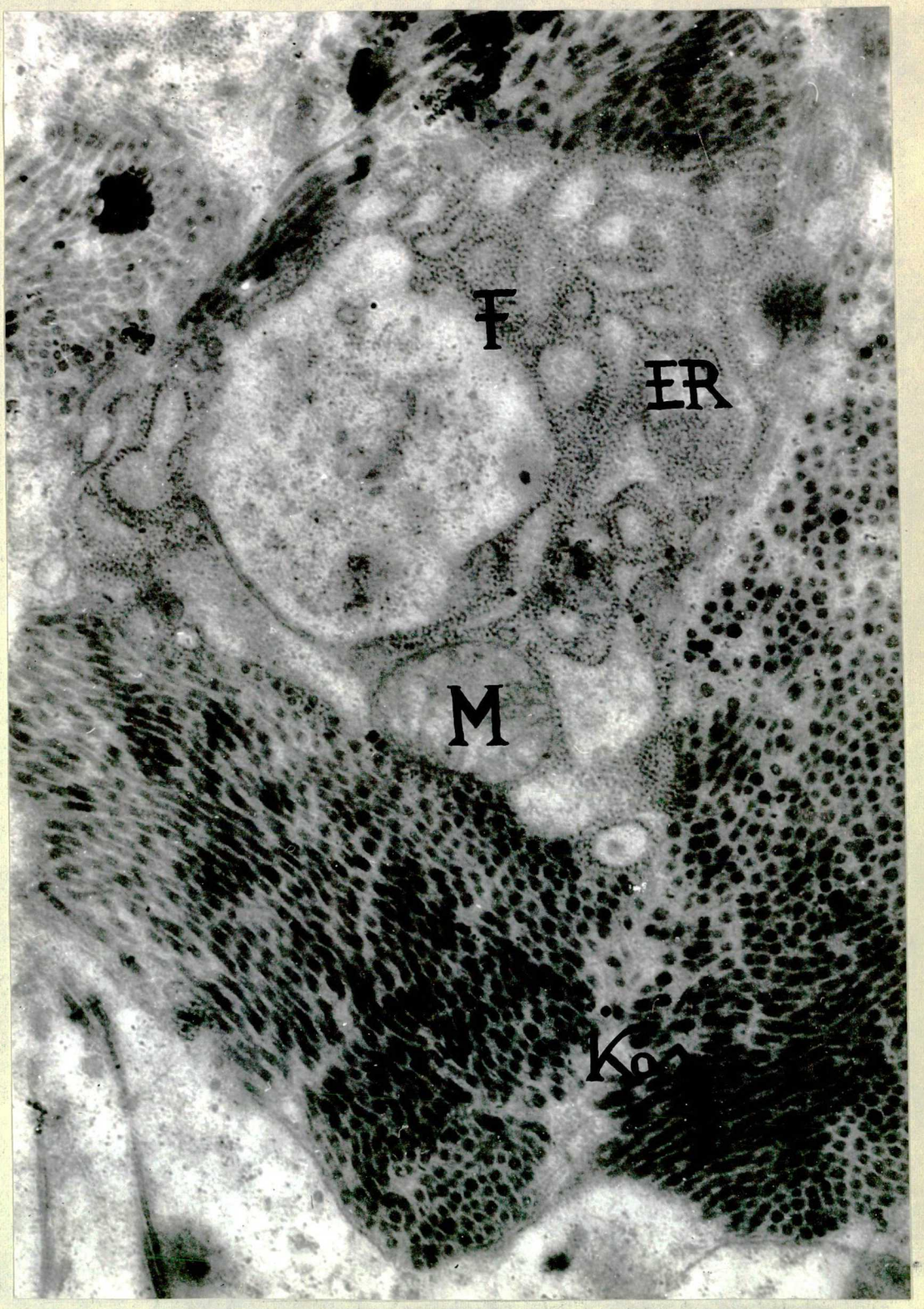

Larus argentatus: duodenum. ER- endoplasmaticus reticulum, F- fibrocyta, Ko- kollagen fibrillum km és hm., M- mitochondrium. Nagyítás 30700 x.

XI. TÁBLA

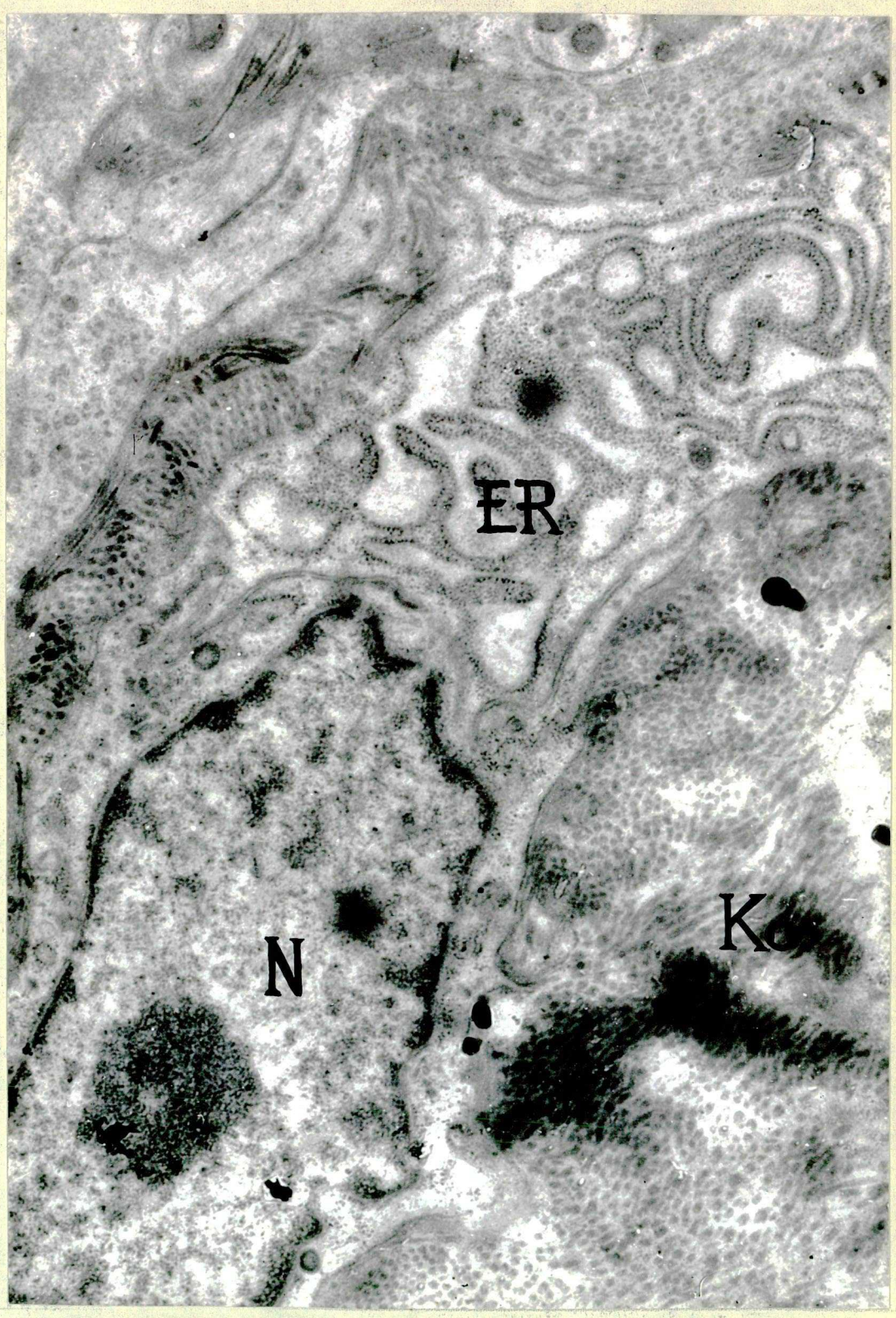

Larus argentatus: duodenum.ER- endoplasmaticus reticulum, Ko- kollagen fibrillum km. és hm., N- nucleus. Nagyitás 21500 x.

XII. TÁBLA

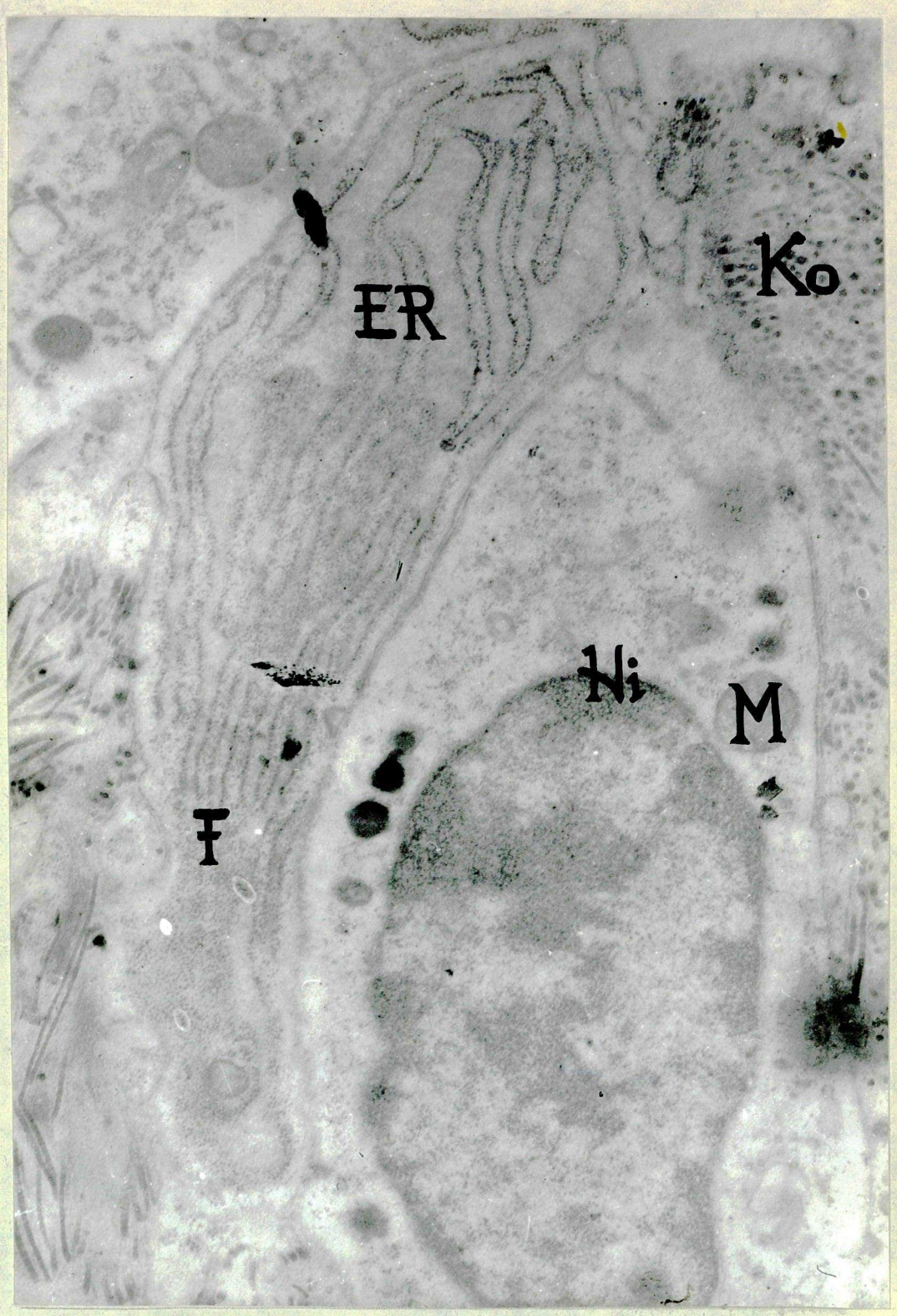

Larus argentatus: duodenum. ER- endoplasmaticus reticulum, F- fibrocyta, Hi- histiocyta, Ko- kollagen fibrillum, M- mitochondrium. Nagyitás 20100 x.

XIII. TÁBLA

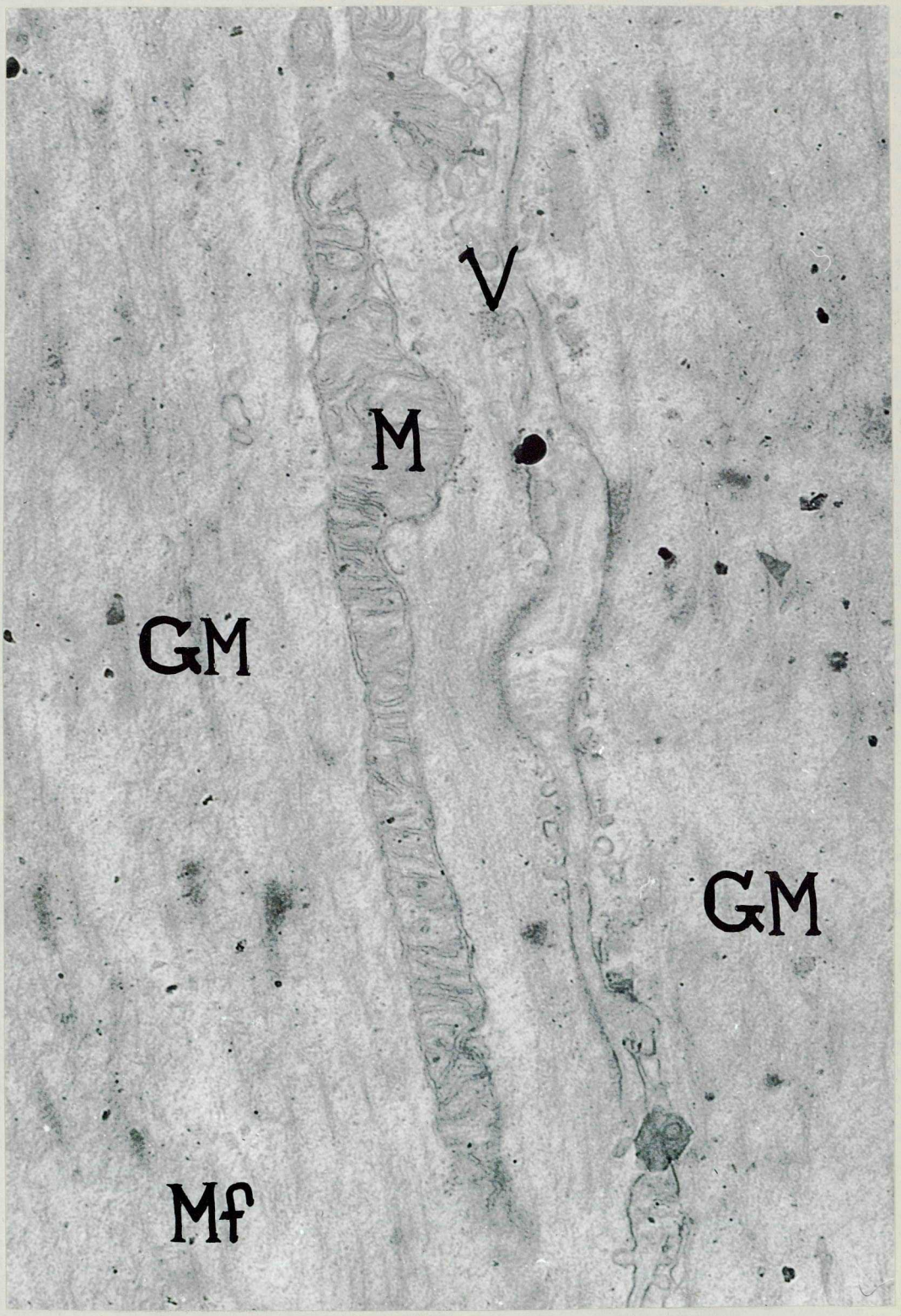

Larus argentatus: duodenum. GM- simaizomsejt, M- mitochondrium, Mf- myofilamentum, V- pinocytoticus vesiculum. Nagyitás 43400 x.

XIV. TÁBLA

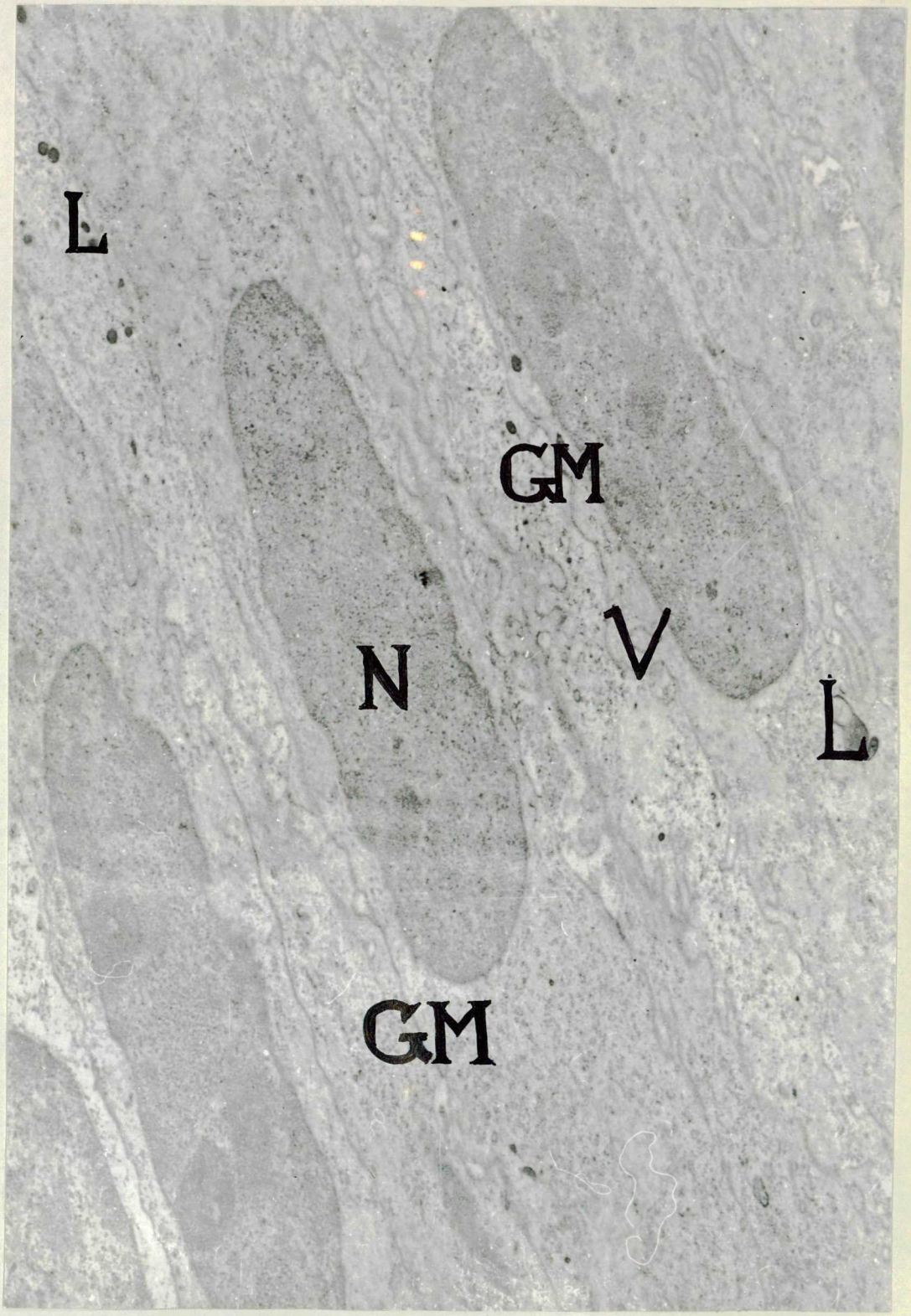

Streptopelia decaocto: duodenum. GM- simaizomsejtek, L- lipid granula, N- nucleus, V- pinocytoticus vesiculum. Nagyitás 14200 x.

tokból áll. Ezek a rostok résztvesznek az izomsejtek bazális membránjának kialakitásában.

A longitudinális izomréteg külső felszine nem egyenletes, mert néhol a tunica serosa laza kötőszöveti állományába is benyulik.

Az ileum és a rectum határához csatlakozó vakbél fő szövettani karakterisztikumát a lamina propriában levő nyirokcsomók adják. A lymphocyták nemcsak a bolyhok alján, hanem a hámsejtek között is megfigyelhetők. A nyálkahártya hámján hiányzik a kutikuláris szegély, a sejtek között nem vagy csak nagyon kevés számban találunk kehelysejteket. Ilyen a szövettani struktura a galambok, a sirályok, a batla és a fekete gólya vakbelében, mig ott, ahol a vakbél tagolt, mint pl. a récéknél, a tyukoknál és a guvatoknál ezt a szerkezetet csak a vakbél csucsi része mutatja.

Kloaka /cloaca/

Anatómiailag elkülönülő részei, a coprodaeum, urodaeum és a proctodaeum szövettani szerkezetükben eltérést mutatnak. Ilyen vonatkozásban a coprodaeum és az urodaeum az előző bélszakaszokhoz hasonló, a proctodaeum jelentősen különbözik. Az előbbieknél a nyálkahártya hámja egyrétegü hengerhám, amelyben igen sok a kehelysejt, az utóbbi hámja viszont többrétegü laphám /XV. tábla, 1. ábra/.

XV. TÁBLA

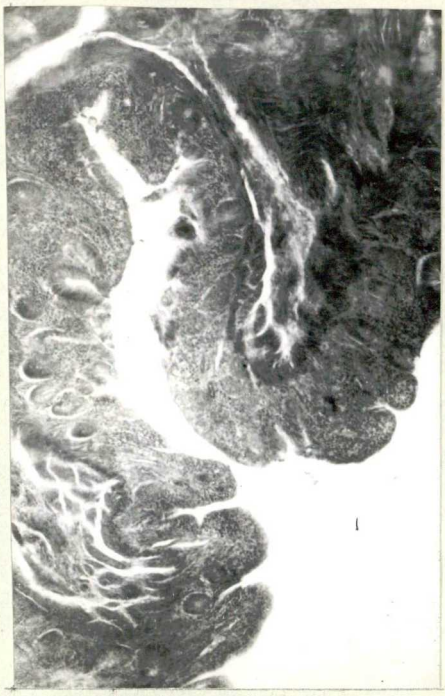

1.ábra.Streptopelia decaocto:cloaca km.Haematein-eosin-festés.Nagyitás 150 x.

2.ábra.Ciconia nigra: oesophagus.Bielschowsky-Gros-Cauna-féle eljárás.Nagyitás 300 x.

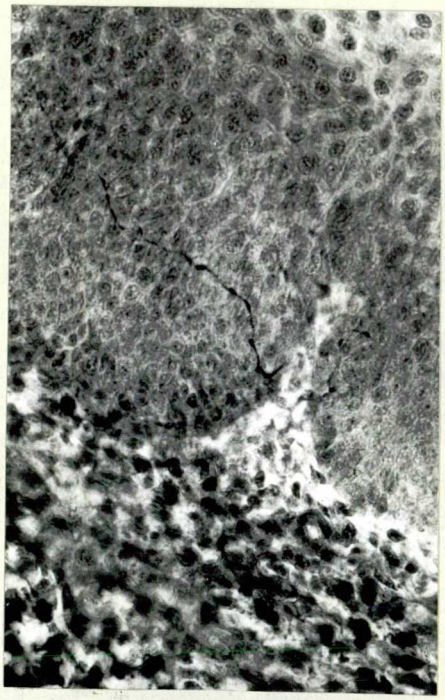

3.ábra.Ciconia nigra: oesophagus.Ábrahám-féle eljárás. Nagyitás 300 x.

4.ábra.Columba domestica: oesophagus.Bielschowsky-Gros-Cauna-féle eljárás. Nagyitás 600 x.

A kloaka minden részére jellemző, hogy izomrétegei erősen fejlettek. A tunica muscularis mucosae sejtjei elhelyezkedésük szerint két lemezt alkotnak. A fő izomzat a tunica muscularis, a coprodaeumban és az urodaeum felső részében simaizomsejtekből, míg az urodaeum alsó részében és a proctodaeumban harántcsíkolt izomrostokból épül fel. A kloakának ezután következő kötőszöveti rétege szerkezetileg azonos a coriuméval.

A MADÁR BÉLCSATORNA BEIDEGZÉSE

A bélcsatorna szövettani szerkezetének kutatásában óriási előrelépést jelentett a modern ezüstözési eljárások alkalmazása. Ezeknek a módszereknek a birtokában lehetőség nyílt a bélfonadékok felépítésének, valamint a különböző eredetű idegrostok végződésének kutatására. Ilyen jellegű vizsgálatok a gerincesek minden osztályára kiterjedtek /1, 2, 17, 18, 19, 26, 29, 32, 33, 35, 38, 40, 41, 43, 44, 46, 47, 50, 53, 61, 63/.

A madár bélcsatorna beidegzésének kérdésével is többen foglalkoztak. ÁBRAHAM /4, 5, 6/ a házigalamb, a házityuk és a házi veréb bélfonadékainak leírását adta meg.

TEMESRÉKÁSI /69/ és OKAMURA /51/ a madár bélcsatorna plexusait, az azokban jelenlevő különböző idegsejttipusok megjelenését és gyakoriságát más gerinces állatok

bélfonadékaival hasonlitották össze.

IWANOW /39/ a galamb, a lud és a házityuk bélcsatornájában a Dogiel-féle sejtek megoszlását vizsgálta. A fenti szerzőkhöz hasonló megfigyeléseket végzett KOLOSSOW /47/, KOLOSSOW, SABUSSOW és IWANOW /45/.

A madár emésztőkészülékben található különleges szerkezetü receptorok leirását adta meg ÁBRAHÁM /16/. A szerző ezeket a receptorokat a fekete gólya, a tőkés réce, a vadliba, a házityuk és a batla proventriculusában találta legnagyobb számban.

A gerinces állatok emésztőkészülékében található idegfonadékok elektronmikroszkópos vizsgálata is ma már kiterjedt /18, 21, 22, 67, 73/, de közöttük madarakra vonatkozó adatokat nem találtunk.

A madár emésztőkészülék beidegzésének összehasonlító vizsgálata során foglalkoztunk fonadékainak helyzetével és szerkezetével, az idegsejtek tipusaival valamint a receptorok kérdésével. Idevonatkozó elektronmikroszkópos megfigyeléseink leginkább az Auerbach-fonadékra terjedtek ki.

Mivel az egyes bélcsatorna szakaszok idegszövettani szerkezete eltérő, szükségesnek tartottuk ez esetben is, hogy ezeket külön-külön tárgyaljuk.

E l ő b é l

A felvett táplálék tárolásában és emésztésében

résztvevő előbél szakaszok neurohisztológiai képe rendkivül változatos, és az egyes részekre jellemző.

Nyelőcső /oesophagus/

A nyelőcső falában a bélcsatornára általánosan jellemző két fonadék a plexus submucosus Meissneri, és a plexus myentericus Auerbachi van jelen. Mivel a madaraknál a nyelőcsőből a tunica submucosa hiányzik,illetőleg igen gyengén fejlett /39, 48/, a Meissner-fonadék a lamina propriában helyezkedik el. Általában nehezen impregnálható.

A Meissner-plexus felépitésében az idegsejtek mellett az idegrostok dominálnak, amelyek részben magánosak, részben változó nagyságu törzseket alkotnak /XV. tábla, 2. ábra/. E fonadékra leginkább a magános vagy csak néhány idegrostból álló változóan hullámos és néhol varixos nyalábok jellemzők. Az idegrostok részben velőtlenek, részben pedig velőhüvelyesek, s az utóbbiaknál gyakran jól látni a Schwann-féle magokat is.

Az idegrostok mellett elszórtan kisebb-nagyobb csoportokban idegsejteket láthatunk, amelyek nagysága változó. A nyelőcső alsó harmadában és a begy területén mindig nagyobbak, mint az oesophagus felső harmadában. A sejtek leginkább multipolárisak, bár találni közöttük unipolárisakat is. A multipoláris idegsejtek általában Dogiel I. tipusba tartoznak, a Dogiel II. tipusuak ritkák. A sejtteste kerek, ritkán elliptikus, benne jól

elkülönithető a sejtmag, és néha a neurofibrillák is.

A hámban, illetőleg a hám és a kötőszövet határán levő mirigyekhez idegrostnyalábok futnak, amelyek a mirigyek alatt gazdagon szétágaznak.

Az irodalomból ismeretes olyan feltevés, hogy a lamina proprián át idegrostok mennek a többrétegü laphámba /39/. Arra vonatkozóan, hogy a hámban milyen a rostok lefutása illetőleg végződése, semmiféle utmutatást sem találunk. A fekete gólya nyelőcsövéből készült metszeteken sikerült ilyen intraepithelialis rostokat megfigyelnünk, amelyek a nyelőcső belső felszinével többé-kevésbbé párhuzamosak /XV. tábla, 3. ábra/.

Az Auerbach-plexus a tunica muscularis mucosa két lemeze között található. Idegtörzsei és ducai nagyobbak, mint a Meissner-fonadéké. Az idegtörzsek részben a vérerek mentén futnak, és követik azok elágazásait, de azoktól függetlenül is szétágazhatnak.

Az idegtörzsek elágazásainál, illetőleg ezek találkozásainál kerek, vagy megnyult ducokat találunk. A galambféléknél apró sejtekből álló kis ducok vannak, a többi vizsgált madárfajunknál ellenben ezek a ducok és az őket alkotó idegsejtek is nagyobbak.

A ducon belül a sejtek és a rostok elhelyezkedése változatos. A galambféléknél és a batlánál a ducok tömörek, s a sejtek középen helyezkednek el /XV. tábla, 4. ábra/, a gyöngytyuknál és a házityuknál a nyelőcsőben és a begyben is, a sejtek a ducban szórtan találhatók

/XVI. tábla, 1, 2. 3. ábra/.

Az idegsejtek legtöbbje a Dogiel I. tipust képviseli /XVI. tábla, 4. ábra/. A sejt hosszu nyulványa, amely neuritnek tekinthető, közvetlenül a ducból kilépő idegtörzsbe folytatódik. Olyan esetet is megfigyelhetünk, hogy a neurit előbb a ducon belül kanyarog, és csak utána lép az idegtörzsbe. Az oesophagus alsó szakaszának, és a begynek a ducaiban kis számban ugyan, de találunk Dogiel II. tipusu sejteket is, de ezek előfordulása nem mondható tipikusnak, amint az az irodalomból is ismert /4, 6, 39/.

A plexus szerkezetének tanulmányozásakor ducon kivüli magányos idegsejtekkel is találkozunk. Ezek a sejtek szintén Dogiel II. tipusuak /4, 6/. Számuk és megjelenésük fajonként változó, de ez nem mutat törvényszerüséget /XVII. tábla, 1. ábra/.

Az Auerbach-plexus idegrostjai részben velőhüvelyesek, részben velőtlenek. A velőhüvelyes rostok egy része a ducokban található, amelyeken csak átfut. Igy ezek a ducok, a Remak-féle elnevezés szerint haemiganglionoknak tekinthetők.

Az izomréteg beidegzése vizsgálatakor külön kell megnéznünk a nyelőcső felső részének harántcsikolt, és alsó szakaszának simaizomzatát. A felső részben jól megfigyelhetők a cerebrospinalis rostok jellegzetes elágazásai, de végződéseiket nem sikerült megtalálnunk /4, 6/. Az oesophagus és az ingluvies simaizomzata gazdagon átjárt idegrostokkal, amelyek a sejtek között hosszan futnak és fokozatosan elágazódnak, miközben egyre inkább el-

XVI. TÁBLA

1.ábra.Numida meleagris: oesophagus.Bielschowsky-Ábrahám-féle eljárás. Nagyitás 300 x.

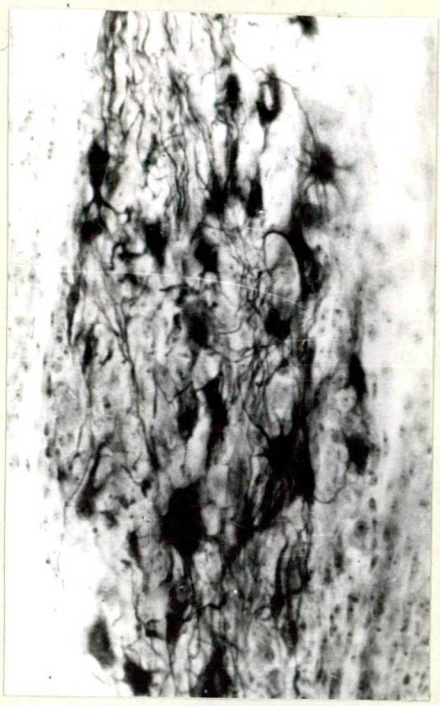

2.ábra.Numida meleagris: oesophagus.Bielschowsky-Ábrahám-féle eljárás. Nagyitás 300 x.

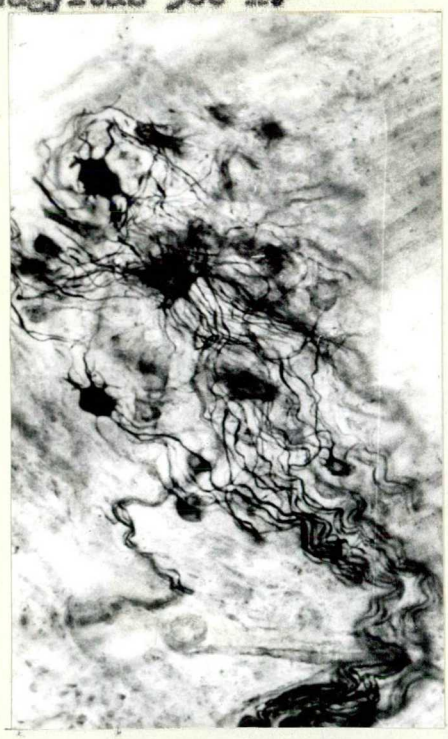

3.ábra.Numida meleagris: ingluvies.Bielschowsky-Ábrahám-féle eljárás. Nagyitás 300 x.

4.ábra.Larus ridibundus: oesophagus.Bielschowsky-Gros-Cauna-féle eljárás. Nagyitás 600 x.

XVII. TÁBLA

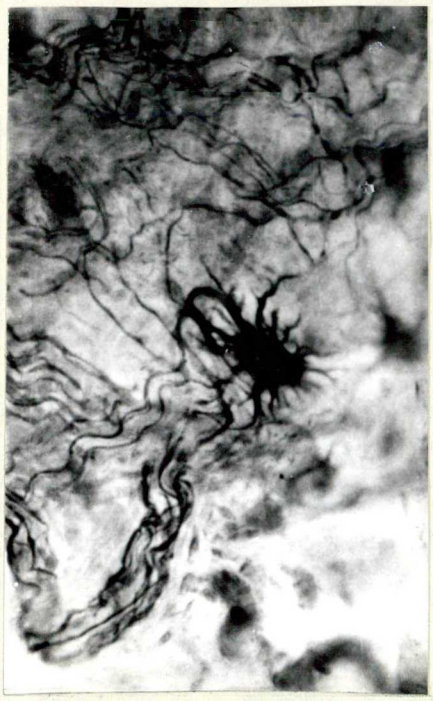

1.ábra.Numida meleagris: ingluvies.Bielschowsky-Ábrahám-féle eljárás. Nagyitás 300 x.

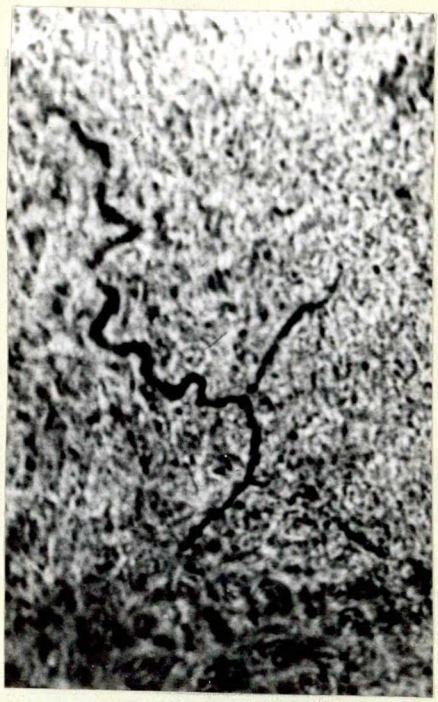

2.ábra.Larus ridibundus: oesophagus.Bielschowsky-Ábrahám-féle eljárás. Nagyitás 300 x.

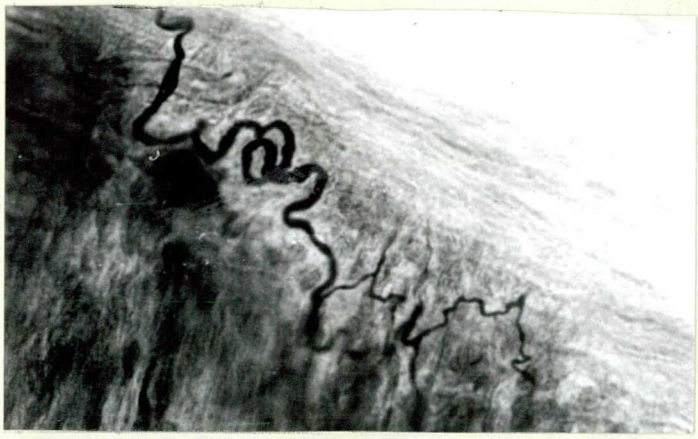

3.ábra.Ciconia nigra:oesophagus. Bielschowsky-Gros-Cauna-féle eljárás. Nagyitás 300 x.

vékonyodnak.

A tunica muscularis externa két lemezét elválasztó kötőszövetben sikerült olyan vastagrost elágazásokat megfigyelnünk, amelynél a rost egyszerre vagy egymás után több ágra szakad. Igy egy változó kiterjedésü rostrendszer jöhet létre. Az elágazásból keletkező vékony rostok végződését nem sikerült megtalálnunk /XVII. tábla, 2. 3. ábra/. Ezek hasonlitanak azokhoz a rendszerekhez, amelyeket ÁBRAHÁM /16/ irt le néhány madárfaj proventriculusából.

Az Auerbach-fonadék ducai illetőleg magános sejtjei lehuzódhatnak a tunica muscularis és a tunica adventitia határára is. A tyukféléknél tapasztalható ez a jelenség, amelyeknél az izomréteg külső lemeze igen gyengén fejlett.

Mirigyesgyomor /proventriculus/

A mirigyesgyomor plexusai a nyelőcső megfelelő fonadékainak folytatásai. Ezek elhelyezkedése, valamint szerkezete sok hasonlóságot mutat az oesophagus fonadékainak strukturájához, bár bizonyos foku eltérések is megfigyelhetők.

A plexus submucosus Meissneri ducokban szegényesebb, és alkotásában csak néhány sejt vesz részt. A ganglionok mellett jellemzőbbek a magános sejtek, melyek között kis számban uni- és bipolaris sejteket is lehet találni. A legtöbbjük multipoláris Dogiel II. tipusu idegsejt.

A Meissner-plexus idegrostjai magánosak, vagy kis törzseket alkotnak. Ritka a vastagabb, több rostot tartalmazó nyaláb. Ezek a törzsek egyenes vagy erősen hullámos

lefutásuak, és leginkább az interglandularis kötőszövetben figyelhetők meg /XVIII. tábla, 1. ábra/. A rostok egy része a mirigy parenchymájába lép, és annak állományát járja át.

Az Auerbach-fonadék ducai nagyságuk és felépitésük tekintetében rendkivül változatosak. Igen nagy kiterjedésü ganglionok vannak a gyöngytyuk, a házikacsa és a házigalamb mirigyesgyomrában, mig a többi vizsgált fajnál ezek a ducok kisebbek. A ganglionok itt is az idegtörzsek találkozásainál fekszenek, és változatos szerkezetet mutatnak. A sejtek a ducok szélén /XVIII. tábla, 2. ábra/, vagy közepén lehetnek, de nem ritkák azok az esetek sem, amikor a rostok és a sejtek egyenletesen oszlanak meg /XVIII. tábla, 3. 4. ábra/. Az izomrétegben magános, vagy két-három sejtből álló kicsiny ducok is vannak. Ilyenek a fekete gélya mirigyesgyomrából készült metszeteken láthatók /XIX. tábla, 1. ábra/. IWANOW /39/ vizsgálatai alapján azt állitja, hogy a proventriculus Auerbach-plexusában főleg Dogiel I. tipusu sejtek vannak. Ezzel szemben ÁBRAHÁM /4/ Dogiel II. tipusu sejtek előfordulását tartja a jellemzőbbnek. Preparátumaink átnézése után az utóbbi megfigyelést tudjuk megerősiteni /XIX. tábla, 2. 3. ábra/.

A simaizomban a fonadékból kilépő nyalábok fokozatosan elágaznak, és a mind vékonyabbá váló törzsek, valamint a magános végrostok az izomsejtek között haladnak.

A tunica muscularis belső lemezéhez kapcsolódó kötőszövetben a fekete gólyánál, a dankasirálynál, a hering-

XVIII. TÁBLA

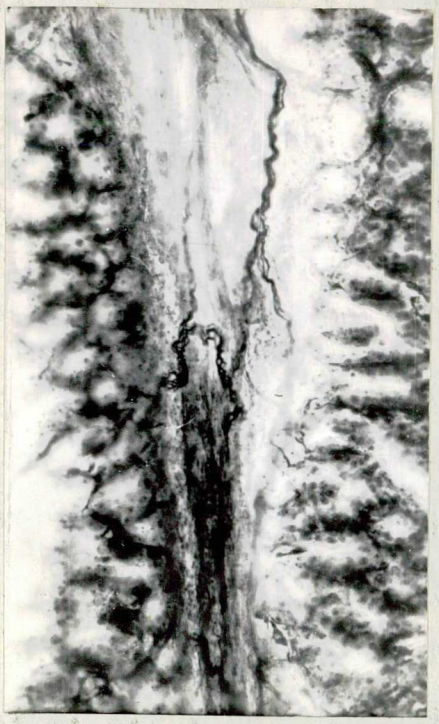

1.ábra.Gallus domesticus:proventriculus.Jabonero-féle eljárás. Nagyitás 300 x.

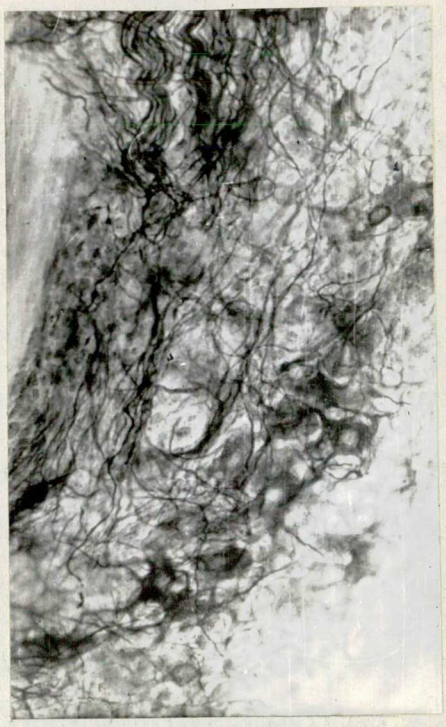

2.ábra.Streptopelia decaocto:proventriculus.Jabonero-féle eljárás.Nagyitás 300 x.

3.ábra.Numida meleagris: proventriculus.Bielschowsky-Gros-Cauna-féle eljárás.Nagyitás 300 x.

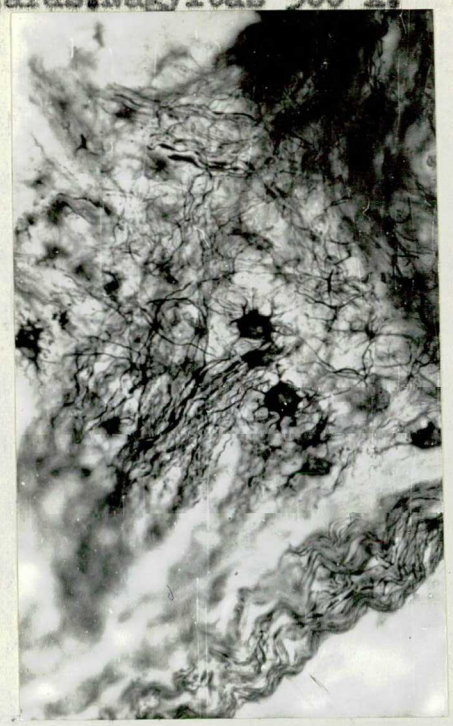

4.ábra.Numida meleagris: proventriculus.Bielschowsky-Gros-Cauna-féle eljárás. Nagyitás 300 x.

XIX. TÁBLA

1.ábra.Ciconia nigra:proventriculus.Bielschowsky-Gros-Cauna-féle eljárás. Nagyitás 600 x.

2.ábra.Numida meleagris: proventriculus.Bielschowsky-Ábrahám-féle eljárás. Nagyitás 600 x.

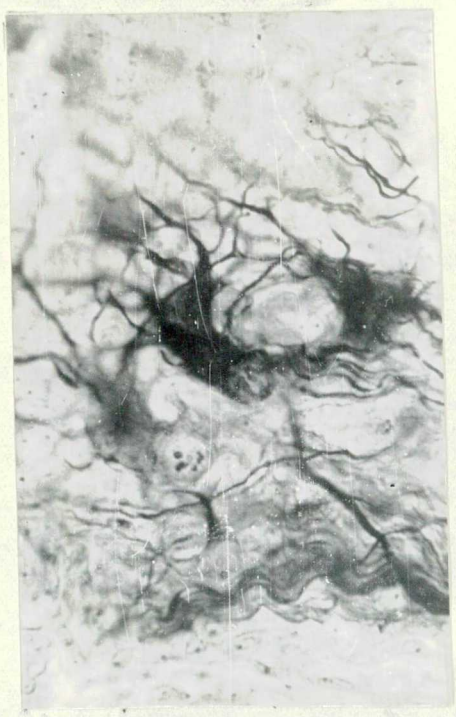

3.ábra.Streptopelia turtur:proventriculus.Bielschowsky-Gros-Cauna-féle eljárás.Nagyitás 300 x.

4.ábra.Larus ridibundus: proventriculus.Bielschowsky-Ábrahám-féle eljárás. Nagyitás 600 x.

sirálynál, a házityuknál, a házigalambnál és a balkáni kacagó gerlénél sajátos szerkezetü végződéseket találtunk. Ezek hasonlók azokhoz, amelyeket ÁBRAHÁM /16/ irt le. A legnagyobb kiterjedésü végrendszerek a fekete gólyánál és a dankasirálynál láthatók. Ezekre jellemző, hogy egy vastag rost több ágra szakad, amelyek távolabb esetleg anasztomizálhatnak. Igy a legkülönbözőbb receptor formák alakulhatnak ki, amelyek közül leggyakoriabbak a szögletes és a kerekded formációk /XIX. tábla, 4. ábra; XX. tábla, 1. ábra/.

A mirigyesgyomorból készült preparátumok között olyan is látható, amelyiken egy vastag rost mindkét oldaláról váltakozva lépnek ki vékonyabbak, amelyek azután fokozatosan elvékonyodnak /XX. tábla,2. ábra/. Az egészen vékony rostok neurofibrilláris véglemezeit nem sikerült megfigyelnünk.

Sajátos gomolyszerü végződések vannak a batla proventriculusának izomrétegében, illetőleg az izomlemezeket elválasztó kötőszövetben /XX. tábla, 3. ábra/. Vizsgált fajaink közül máshol nem találtunk ilyeneket.

A vastag rostok igen különleges szétágazásai illetőleg igen laza gomoly-formációi figyelhetők meg a mirigyesgyomor plexus myentericusához tartozó ducokban. Ezek a rostok sötétfeketére impregnálódnak, és igy szinükkel élesen elkülönülnek a ducsejtek nyulványaitól. Feltételezhetjük, hogy ezek eredetüket és funkciójukat illetően is eltérők. A gomoly-formációk megjelenése és formája

XX. TÁBLA

1.ábra.Ciconia nigra:proventriculus.Bielschowsky-Gros-Cauna-féle eljárás. Nagyitás 300 x.

2.ábra.Larus ridibundus: proventriculus.Bielschowsky-Ábrahám-féle eljárás. Nagyitás 300 x.

3.ábra.Plegadis falcinellus:proventriculus.Bielschowsky-Gros-Cauna-féle eljárás.Nagyitás 600 x.

4.ábra.Larus ridibundus: proventriculus.Bielschowsky-Ábrahám-féle eljárás. Nagyitás 600 x.

változatos, és különösen nagy számban találhatók a dankasirálynál /XX. tábla, 4. ábra/.

Izmosgyomor /ventriculus/

Az izmosgyomor idegellátását a többi előbéli szakaszokhoz hasonlóan a kettős idegfonadék biztositja, amely fonadékok itt sajátos képet mutatnak.

Feltünő, hogy a Meissner-fonadékban nem találni nagykiterjedésü, sok sejtet tartalmazó ducokat, ugy mint a nyelőcsőben, a begyben és a mirigyesgyomorban /XXI. tábla, 1. 2. 3. ábra/. Az idegsejtek Dogiel II. tipusuak, és egy részük az idegtörzsekben foglal helyet, és nyulványaik is abban futnak tovább. A magános sejtek másik része a tunica mucosa mirigyes részének alapján látható, mely sejtek idegrostjaikkal együtt a mirigyek gazdag beidegzését biztositják.

Az Auerbach-plexusra hasonlóképen a magános sejtek jellemzőek, bár itt közepes /XXI. tábla, 4. ábra/ és nagyobb kiterjedésü ducok is megfigyelhetők. Ilyenek vannak a batla, a házigalamb, a gerle, a balkáni kacagó gerle és a házi veréb izmosgyomrában.

K ö z é p b é l

A középbél fonadékai az előbéli plexusokhoz viszonyitva rendkivül gazdagok mind rostokban, mind sejtekben /4, 6, 39, 51/.

XXI. TÁBLA

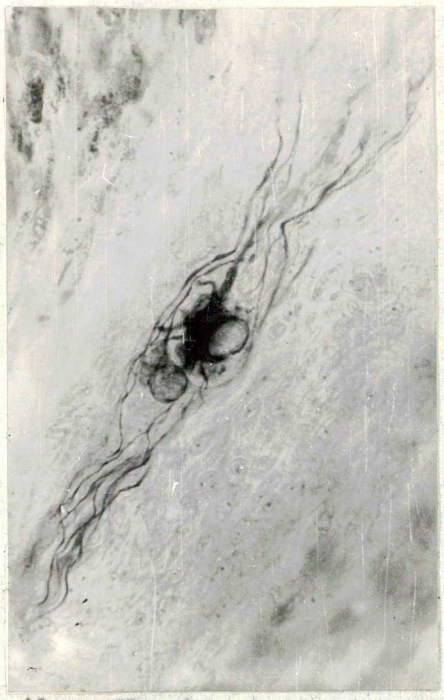

1.ábra.Numida meleagris: ventriculus.Bielschowsky-Gros-Cauna-féle eljárás. Nagyitás 600 x.

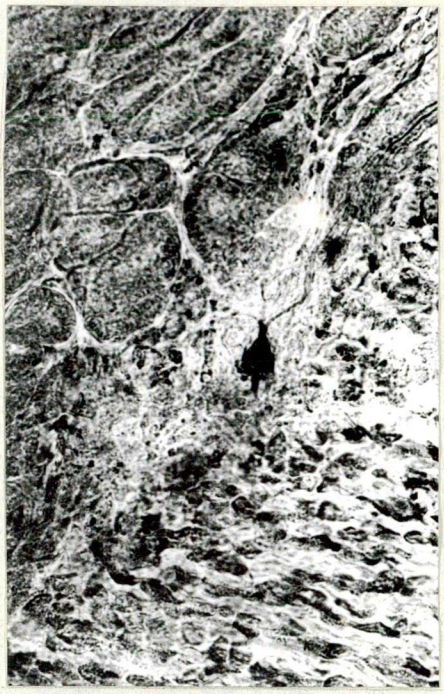

2.ábra.Numida meleagris: ventriculus.Jabonero-féle eljárás. Nagyitás 300 x.

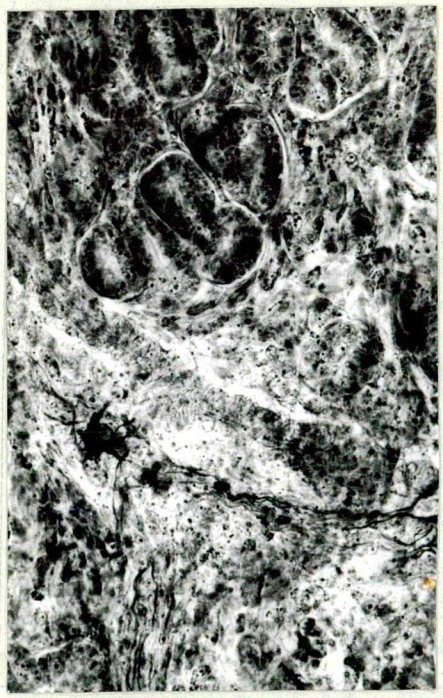

3.ábra.Numida meleagris: ventriculus.Bielschowsky-Gros-Cauna-féle eljárás. Nagyitás 300 x.

4.ábra. Plegadis falcinellus:ventriculus. Bielschowsky-Gros-Cauna-féle eljárás.Nagyitás 300 x.

A plexus submucosus Meissneri ducai lazák /XXII. tábla, 1. 2. 3. ábra/, és az idegtörzsek találkozásainál fekszenek. A ganglionokban kevés az uni- és bipoláris sejt. A legtöbb multipoláris és Dogiel II. tipusu, de vannak közöttük Dogiel I. tipusuak is. Az idegsejtek teste kerek, vagy megnyult, és leginkább háromszög vagy elliptikus formáju. A fonadék sejtjei általában azonos nagyságuak. Ettől eltérést csak a fekete gólya középbelében észleltünk, ahol a sejtek ugyan aprók, de nagy tömegben és sürün egymás mellett találhatók /XXII. tábla, 4. ábra/.

Az idegsejtek nyulványainak egy része a sejtből való kilépése után hamarosan nyalábba rendeződik, másik részük előbb a ducon belül több-kevesebb enyhe kanyart képez, és csak azután megy át egy idegtörzsbe.

A Meissner-fonadék sejtjei a lamina propria mirigyei alatt kis ducokat alkothatnak /XXIII. tábla, 1. ábra/, és a ganglionok törzsei résztvesznek a mirigyek beidegzésében.

Az intermuscularis fonadék szerkezete szintén jól tanulmányozható a középbélben. A plexusokban a sejtek menynyisége az eddigiekhez viszonyitva ugrásszerüen megnő. A vegetativ törzsek elhelyezkedése nagyfoku szabályosságot mutat az által, hogy a vastagabb nyalábok kisebbekre szakadnak, majd ezek ismételten nagyobbakká egyesülnek. A törzsek találkozásánál legtöbbször itt is ducok vannak. A ganglionok lehetnek megnyultak, amelyek hosszan futnak az idegtörzsben /XXIII. tábla, 2. ábra/, vagy pedig kerek-

XXII. TÁBLA

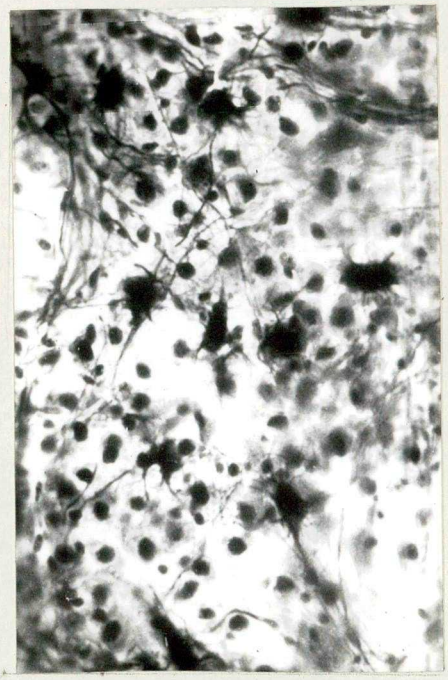

1.ábra.Anas platyrhyncha: duodenum.Ábrahám-féle eljárás.
Nagyitás 300 x.

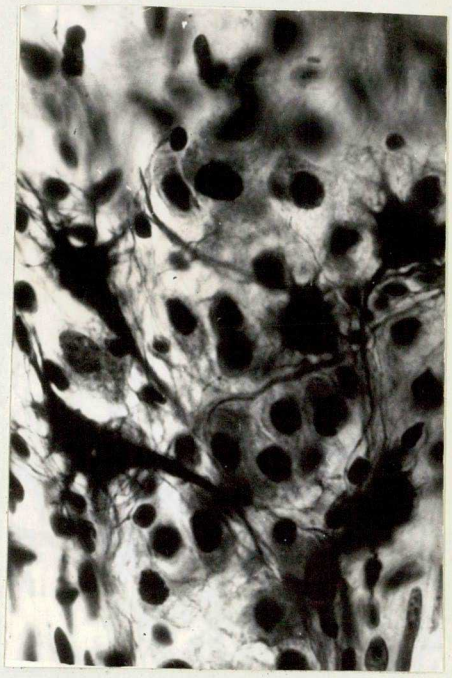

2.ábra.Anas platyrhyncha: duodenum. Ábrahám-féle eljárás.
Nagyitás 600 x.

3.ábra.Numida meleagris: ileum.Bielschowsky-Gros-Cauna-féle eljárás.
Nagyitás 300 x.

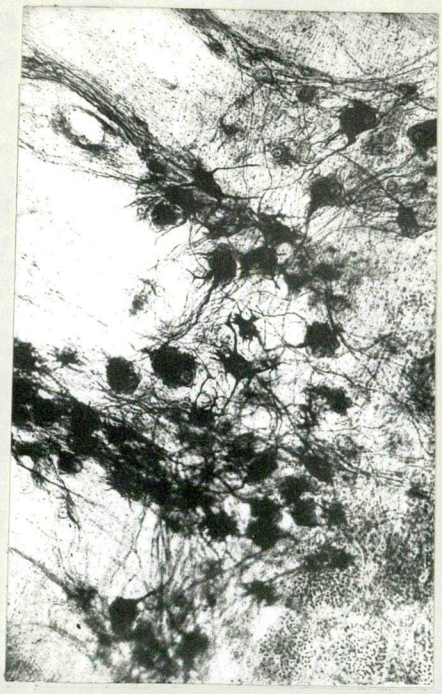

4.ábra.Ciconia nigra: duodenum.Bielschowsky-Gros-Cauna-féle eljárás.
Nagyitás 300 x.

XXIII. TÁBLA

1.ábra.Ciconia nigra: duodenum.Bielschowsky-Gros-Cauna-féle eljárás. Nagyitás 300 x.

2.ábra.Numida meleagris: ileum.Bielschowsky-Gros-Cauna-féle eljárás. Nagyitás 300 x.



3.ábra.Ciconia nigra: duodenum.Bielschowsky-Gros-Cauna-féle eljárás. Nagyitás 300 x.

4.ábra.Fulica atra: duodenum.Bielschowsky-Gros-Cauna-féle eljárás. Nagyitás 600 x.

dedek /XXIII. tábla, 3. ábra/. Sejtjeik mennyisége különböző. Általában kevés sejt található a szárcsánál /XXIII. tábla, 4. ábra/, valamint a galambféléknél. Ez utóbbi esetben a ducok és a sejtek mérete egyaránt kicsi.

A plexusban jól elkülönithetők a sejttipusok /XXIV. tábla, 1. 2. 3. 4. ábra; XXV. tábla, 1. ábra/. A sejtek többségükben Dogiel II. tipusuak. Nyulványaik a sejttestétől messze futnak és hosszan követhetők. A fonadékban a magános sejtek is Dogiel II. tipusuak, amelyek formája rendkivül érdekes és változatos /XXV. tábla, 2. 3. ábra/.

Az ezüstsirály duodenumából készült elektronmikroszkópos metszeteken sikerült megfigyelnünk az Auerbach-fonadék finomabb szerkezetét, és igy tanulmányozhattuk a benne előforduló idegsejteket és idegrostokat. Az idegsejtek kettős membránnal határolt enyhén hullámos szélü magja nagyjából centrális helyzetü. A nukleusz kromatin állományát jelző sötétebb foltok csak nagyon kis mennyiségben láthatók /23, 55/.

Az idegsejtek citoplazmájában a nukleusz körül övszerüen csoportosulnak az apró kerek vagy kissé megnyult formáju lemezes szerkezetü mitokondriumok. A Golgi-apparátus tubulusai és vezikulumai, valamint az erősen granulált endoplazmatikus retikulum vakuolumai szintén felismerhetők /XXVI. XXVII. tábla/.

Az idegsejtek körül nagy tömegben axonok keresztmetszetei láthatók. Ezek egy része szabályos kör, más részük

XXIV. TÁBLA

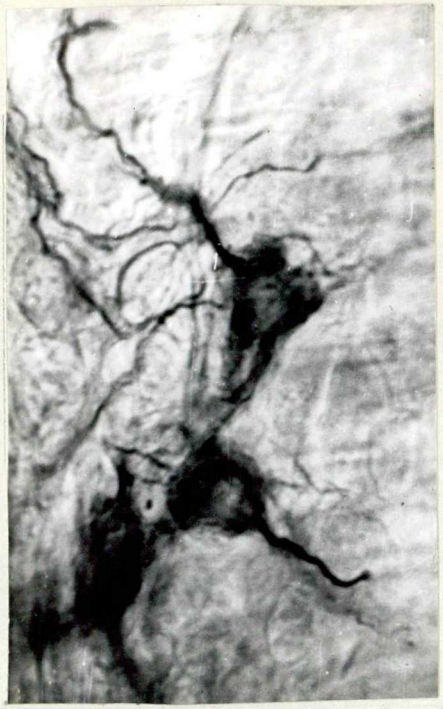

1.ábra.Larus argentatus: duodenum.Ábrahám-féle eljárás.
Nagyitás 600 x.

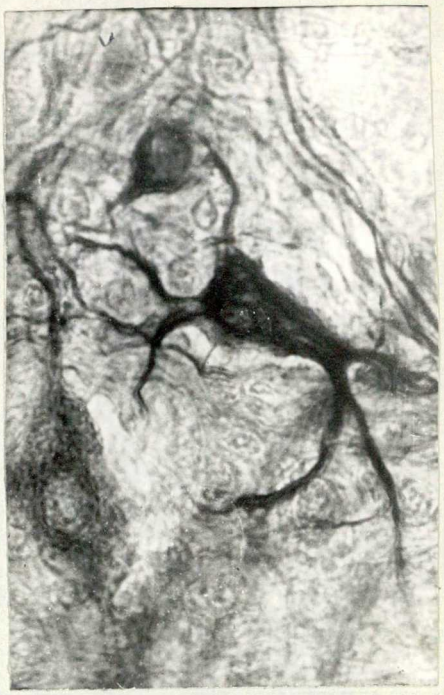

2.ábra.Columba domestica: duodenum.Jabonero-féle eljárás.
Nagyitás 600 x.

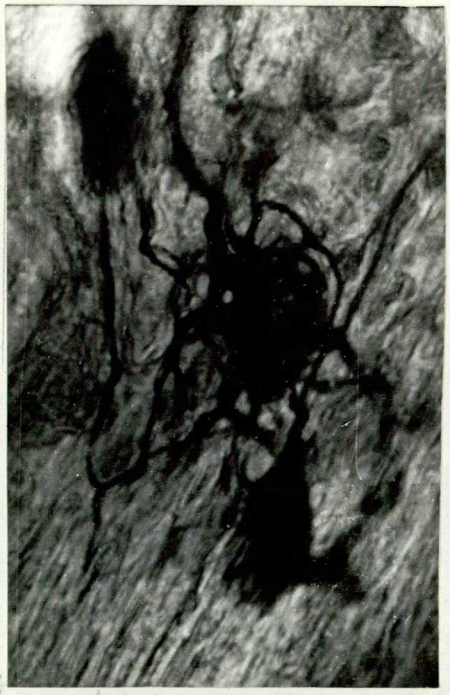

3.ábra.Columba domestica: duodenum.Ábrahám-féle eljárás.
Nagyitás 600 x.

4.ábra.Meleagris gallopavo: ileum.Bielschowsky-Gros-Cauna-féle eljárás.
Nagyitás 600 x.

XXV. TÁBLA

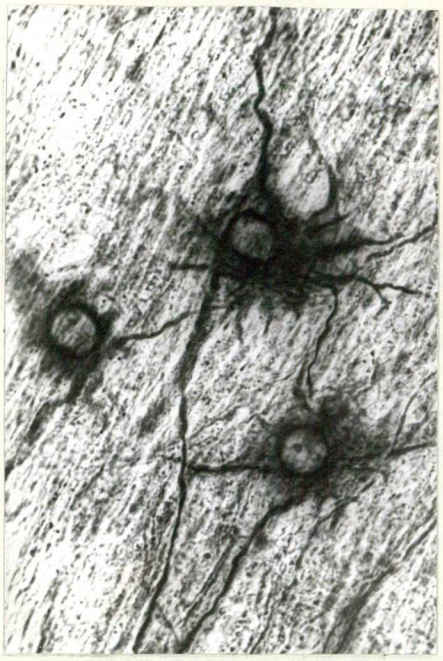

1.ábra.Plegadis falcinellus:ileum.Bielschowsky-Gros-Cauna-féle eljárás. Nagyitás 600 x.

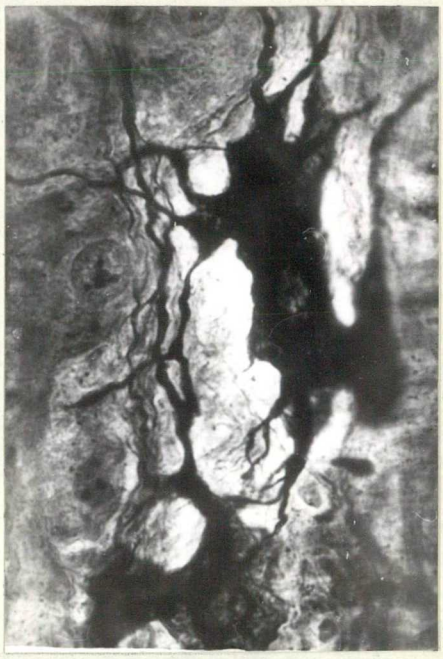

2.ábra.Gallus domesticus: duodenum.Jabonero-féle eljárás. Nagyitás 600 x.

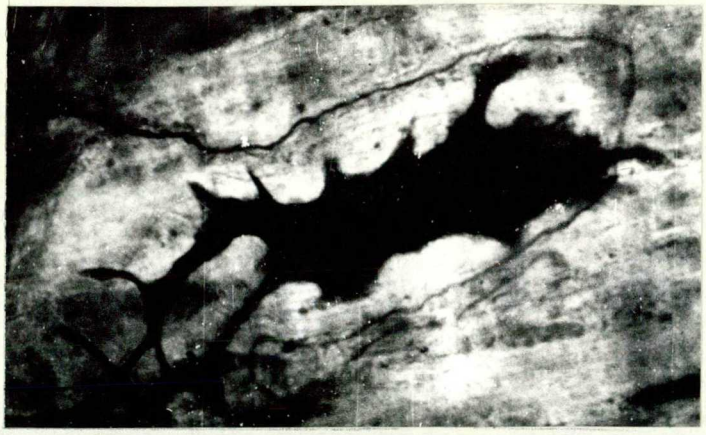

3.ábra.Meleagris gallopavo:ileum. Bielschowsky-Gros-Cauna-féle eljárás. Nagyitás 600 x.

XXVI. TÁBLA

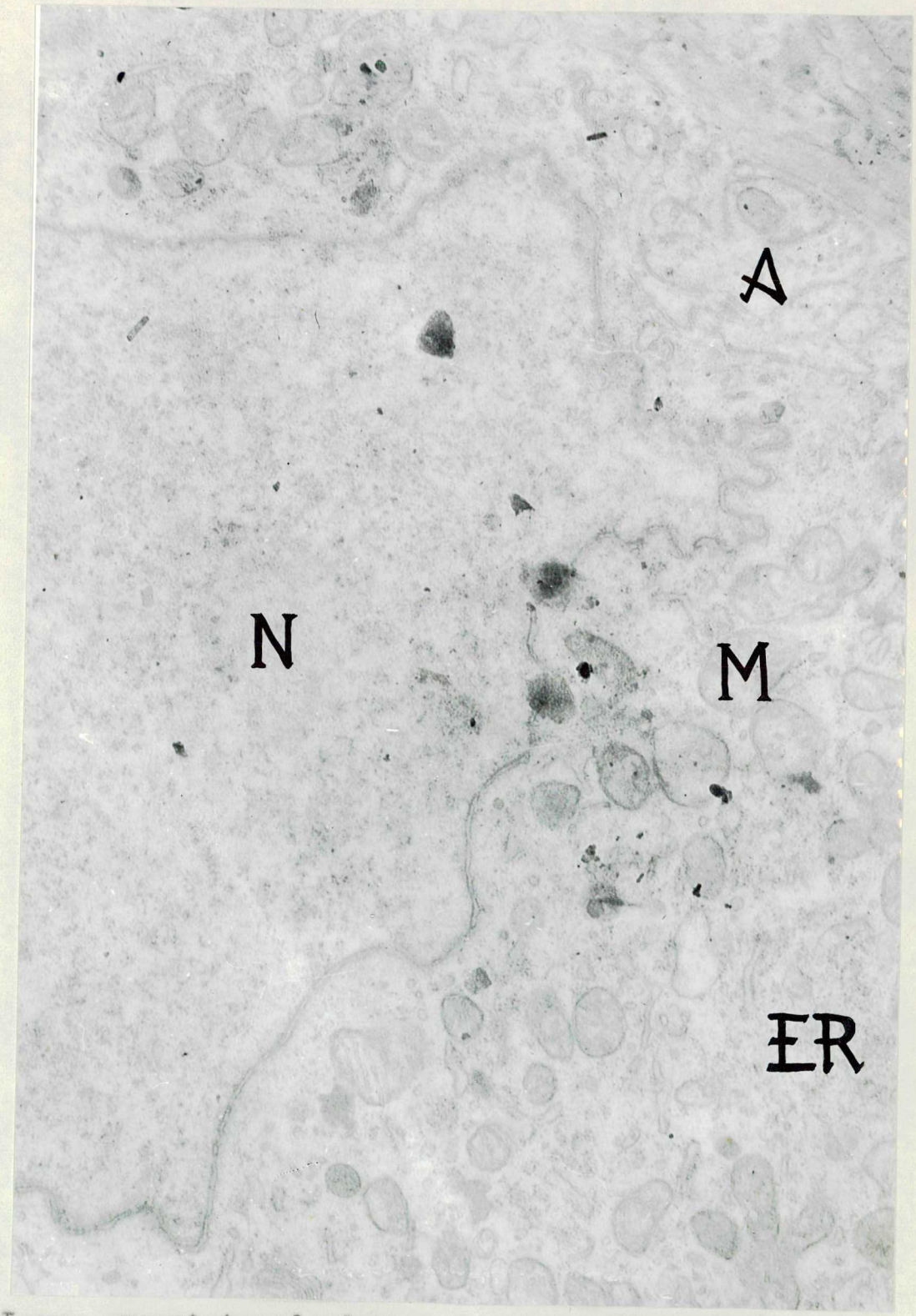

Larus argentatus: duodenum. A- axon, ER- endoplasmaticus reticulum, M- mitochondrium, N- nucleus.
Nagyitás 33900 x.

XXVII. TÁBLA

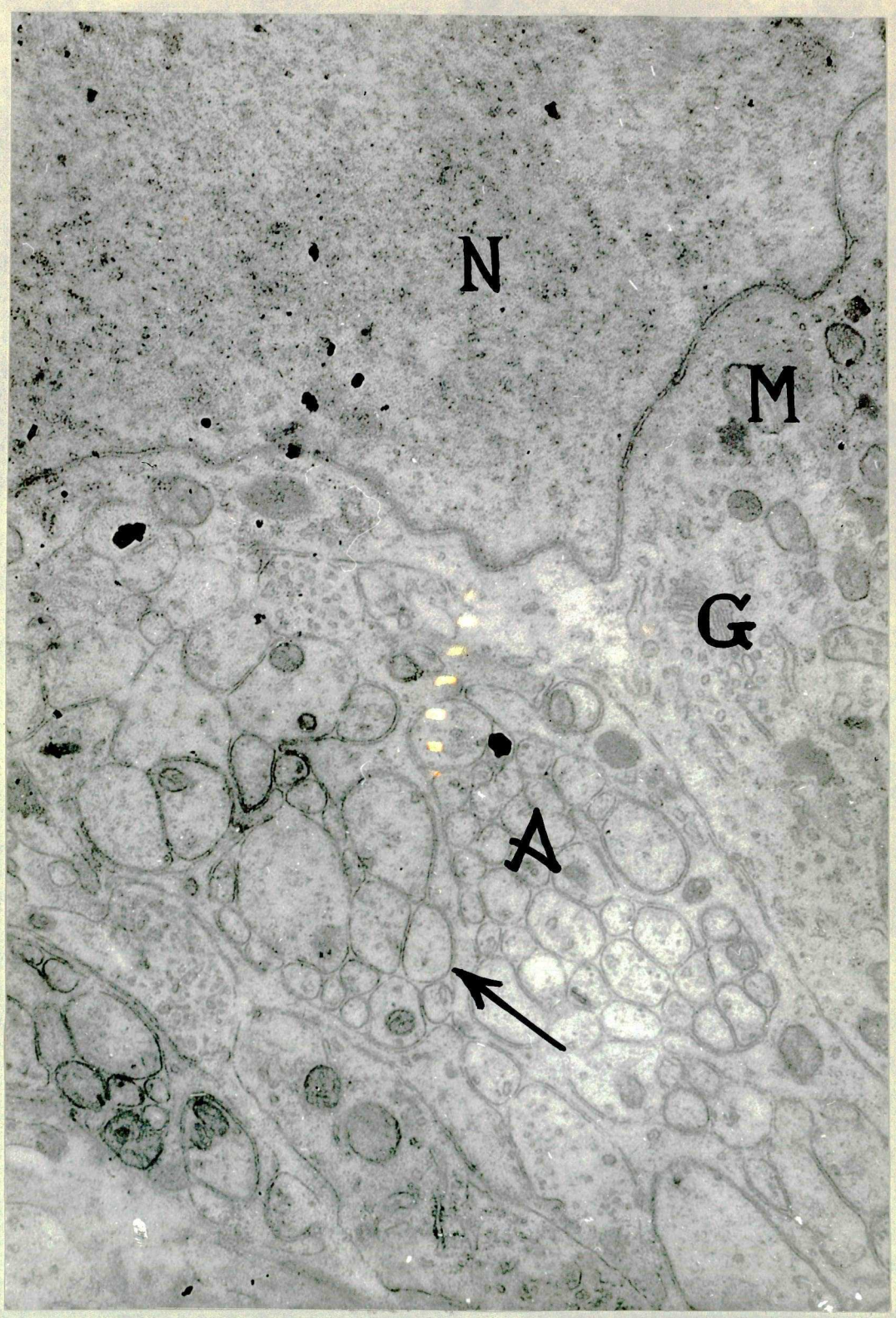

Larus argentatus: duodenum. A- axon, G- Golgi-apparátus, M- mitochondrium, ⟶ - a Schwann-plamahüvelyre mutat. Nagyitás 33900 x.

megnyult, de sok közöttük a szabálytalan formáju. Minden rostban mitokondrium is található. Ezek száma és nagysága a rost méretétől függ. A nagyobb rostokban több, a kisebbekben csak egy mitokondrium van. A keresztmetszeti képeken igen sok vezikulum is megfigyelhető, amelyek egyenletesen elszórva, vagy kisebb csoportokban helyezkednek el /18,21, 22, 25, 54/. Az axonok egyes csoportjai vékony Schwann-plazmával vannak körülvéve. Ez a határoló plazmahüvely olyan vékony, hogy sokszor csak igen nehezen vehető észre /XXVII. tábla/.Az emlősök elektronmikroszkópos vizsgálata során kiderült, hogy az axonok körüli Schwann-féle hüvely jóval vastagabb.

A tunica muscularis vegetativ törzsei fokozatos elágazások során mind vékonyabbak lesznek. Ezek a törzsek, valamint a magános rostok a simaizomzatot gazdagon átjárják, és az izomsejtek közötti nagyobb intercelluláris hézagokban kötőszöveti sejtekkel és kollagén fibrillumokkal együtt fordulnak elő /XXVIII. tábla/. A kötőszöveti sejtek leginkább fibrociták és kisebb számban hisztiociták. Az izomsejtek közötti távolság csökkenésével az intercelluláris hézagokban a kötőszöveti alkotó elemek fokozatosan eltünnek, s végül csak az idegrostok maradnak meg /XXIX. tábla/.

A simaizomban haladó finom rostok helyenként laza fonadékot képeznek az izomsejtek felületén. A fonadékot alkotó rostok végformációit nem tudtuk megfigyelni.

A simaizomsejtek beidegzésének kérdése az irodalomban eléggé vitatott probléma. Ezzel kapcsolatban lényegében

XXVIII. TÁBLA

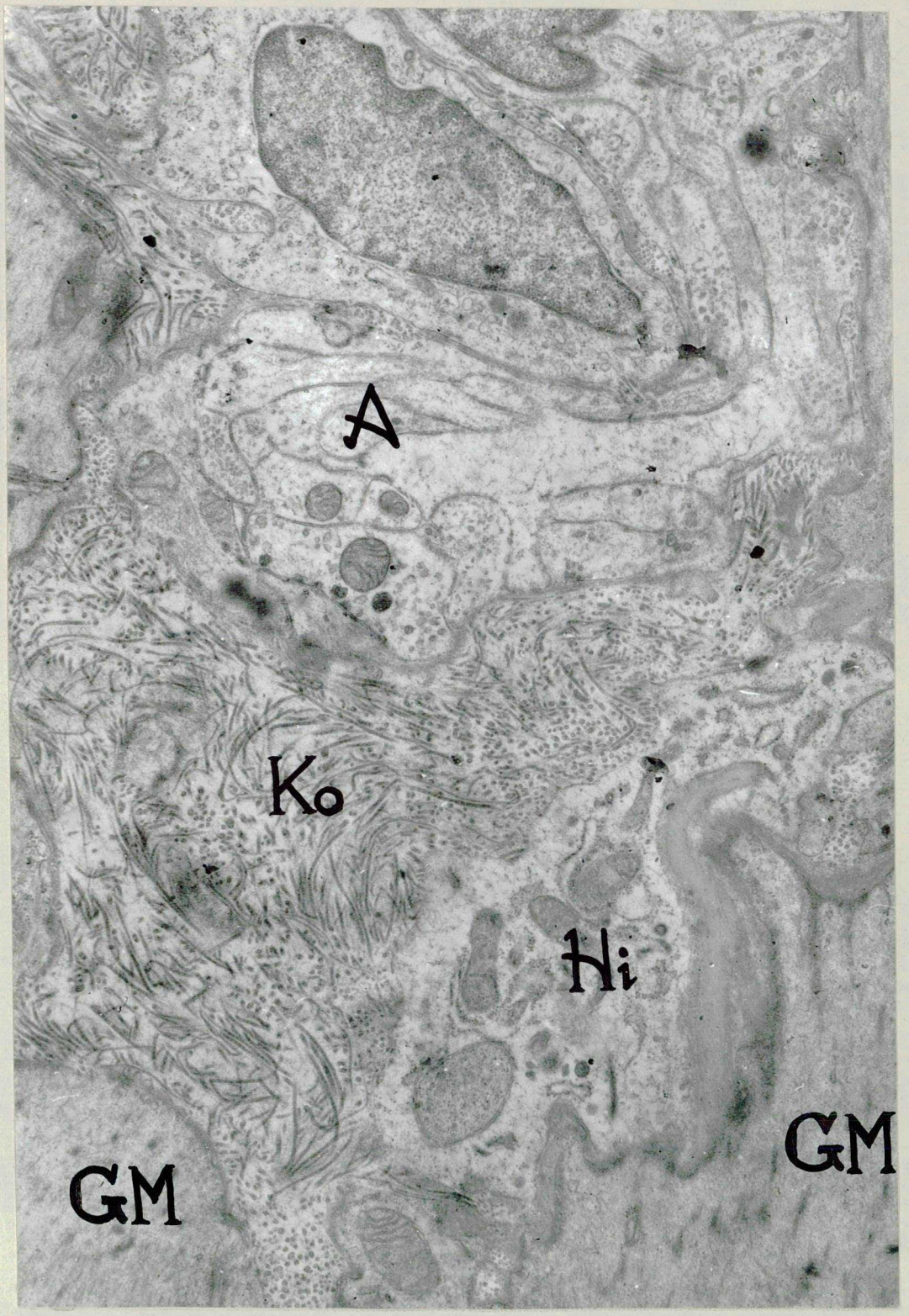

Larus argentatus: duodenum. A- axon, GM- simaizomsejt, Hi- histiocyta, Ko- kollagen fibrillum. Nagyitás 18000 x.

XXIX. TÁBLA

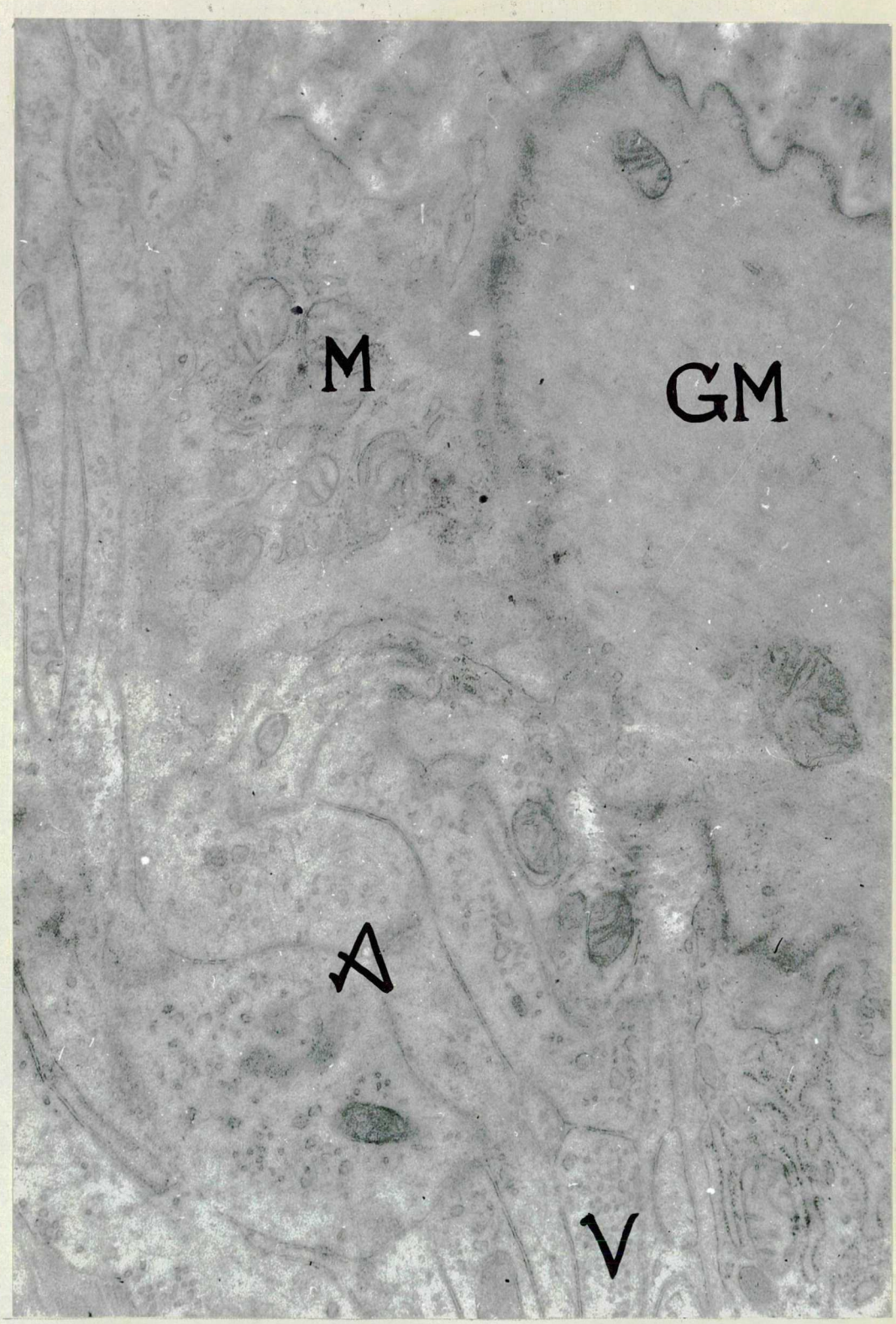

Larus argentatus: duodenum. A- axon, GM- simaizomsejt, M- mitochondrium, V- vesiculum. Nagyitás 23200 x.

két elmélet áll szemben. Az egyik a Stöhr-Reizer-féle ugynevezett "terminal reticulum"-elmélete /63, 64/. Ezzel szemben áll az az elmélet, amely szerint a simaizomban a végrostok szabadon végződnek /1, 2, 6, 7, 1o, 13, 15, 36, 37/. A "terminal reticulum" létét cáfolók sorában elsők között áll ÁBRAHÁM /1, 2, 6, 1o, 15/, akinek véleménye szerint a végrostoknak külön-külön kell végződniök. Az említett szerző azt is megállapitja, hogy "....ezeket a végződéseket nem ismerjük, mert idegvizsgáló módszereink és eszközeink csődöt mondanak, valahányszor az idegrendszernek és a végrehajtó szerveknek belső kapcsolatát akarjuk megismerni. Határállomáson vagyunk s itt fogunk vesztegelni mindaddig, amig valaki jobb vizsgálati módszerekkel és eszközökkel nem fog megajándékozni bennünket."/4, p. 8o2/.

A ma használatos többezerszeres nagyitást és finom felbontást biztositó elektronmikroszkóp egy olyan eszköz, amely ennek a problémának a megközelitéséhez is komoly segitséget nyujt. A bélcsatorna simaizomzata beidegzésének kérdésével elektronmikroszkóposen eddig BRETTSCHNEIDER /21, 22/, TAXI /67/, YAMAMOTO /73/ foglalkoztak, akik vizsgálataik alapján határozottan állitják, hogy nincsen plazmatikus összeköttetés az idegrostok és a simaizomsejtek között.

A duodenumból és az ileumból készült metszeteken az erek beidegzése is nyomon követhető. A nagyobb és kisebb artériák idegellátása különösen gazdag, de a hajszálerek mellett is gyakoriak a finomabb törzsek, vagy magános rostok.

Az idegrostok, illetőleg nyalábok az ér mentén haladnak, és oldalágaikkal érintkezésbe lépnek az érfallal. Egyes esetekben a rostok végén karikák is megfigyelhetők /XXX. tábla, 1. ábra/. Az erek beidegzése a madárbélcsatorna minden szakaszában csaknem teljesen megegyező.

A vakbél beidegzését tekintve sokban megegyezik a középbéllel. Vonatkozik ez például a plexusok helyzetére, és ducaik szerkezetére. A középbéltől való eltérés csak a sejtek alkatában van. Itt ugyanis mindkét fonadékban, de különösen a plexus submucosus Meissneriben a ducokat alkotó sejtek között sok az unipoláris idegsejt /XXX. tábla, 2. 3. ábra/. Vizsgált fajaink közül e bélszakaszban a legtöbb unipoláris sejtet a házityuknál találtunk. A fekete gólyánál és a pulykánál is gyakoriak, de inkább csak az Auerbach-plexus ducaira korlátozódnak. Multipoláris idegsejteket az Auerbach-plexusban figyelhetünk meg nagyobb számban /XXX. tábla, 4. ábra; XXXI. tábla, 1. ábra/.

U t ó b é l

A bélcsatorna legutolsó szakaszának beidegzése rendkivül sajátos. Vonatkozik ez mind a rectum, mind pedig a cloaca fonadékaira. Lefelé haladva mindkét szakasz plexusaiban a sejtek fokozatosan fogynak, mig az idegrostok mennyisége nagymértékben megnő. Ez a bélszakasz idegvégződésekben is rendkivül gazdag.

XXX. TÁBLA

1.ábra.Larus ridibundus: duodenum.Bielschowsky-Gros-Cauna-féle eljárás. Nagyitás 300 x.

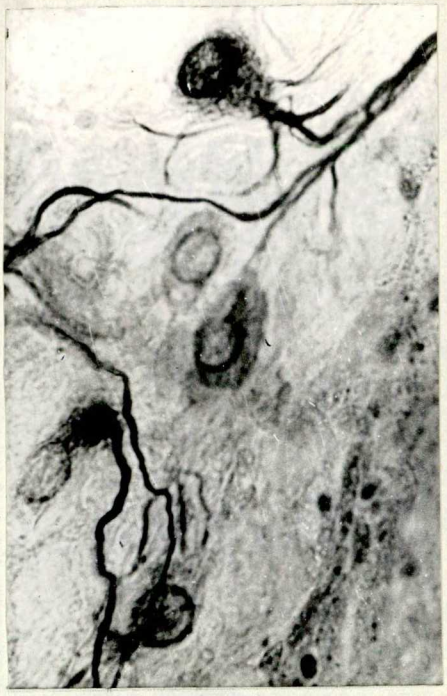

2.ábra.Gallus domesticus: caecum.Jabonero-féle eljárás. Nagyitás 600 x.

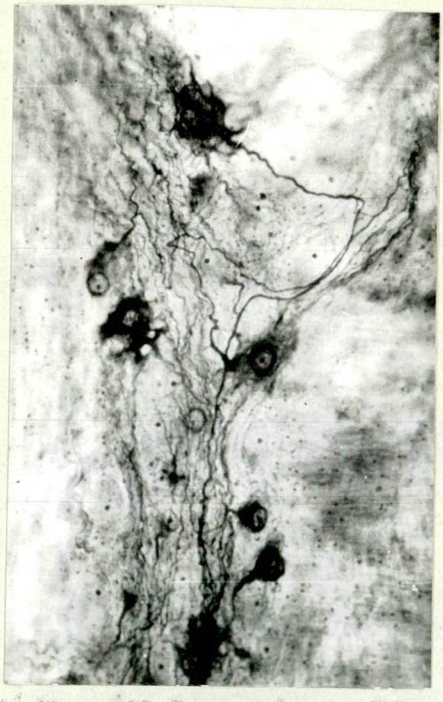

3.ábra.Meleagris gallopavo:caecum.Bielschowsky-Gros-Cauna-féle eljárás.Nagyitás 300 x.

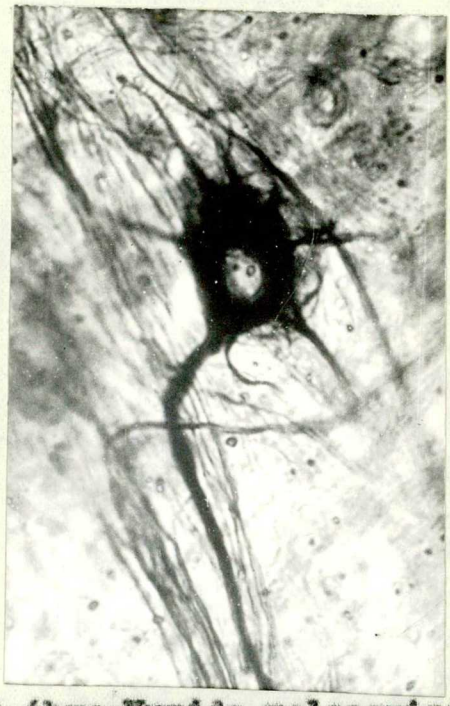

4.ábra.Numida meleagris: caecum.Bielschowsky-Gros-Cauna-féle eljárás. Nagyitás 600 x.

XXXI. TÁBLA

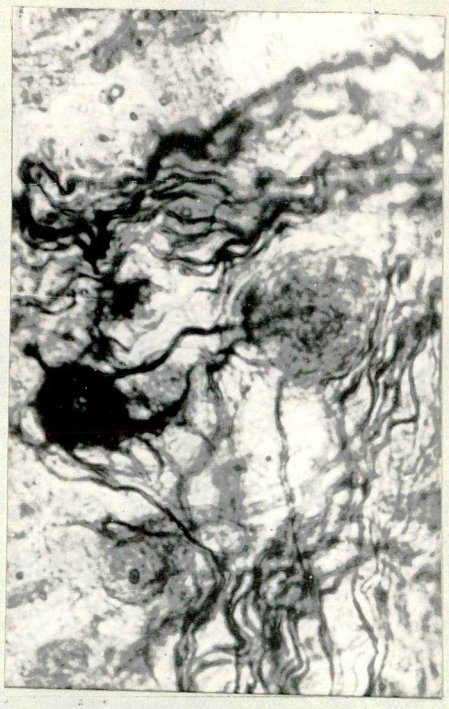

1.ábra.Numida meleagris: caecum.Bielschowsky-Gros-Cauna-féle eljárás.
Nagyitás 600 x.

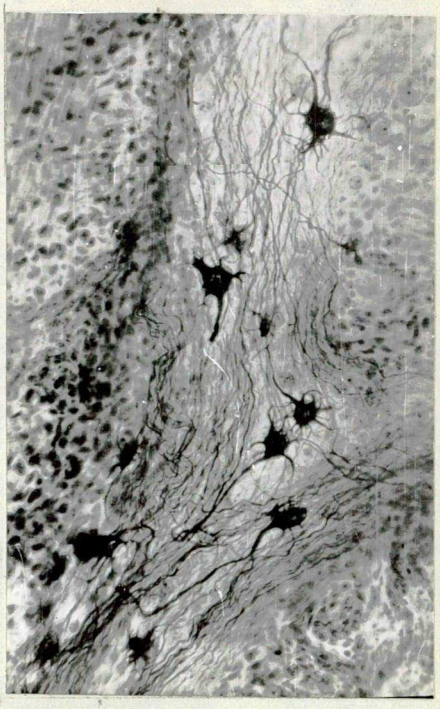

2.ábra.Numida meleagris: rectum.Jabonero-féle eljárás.
Nagyitás 300 x.

3.ábra.Larus ridibundus: rectum.Bielschowsky-Gros-Cauna-féle eljárás.
Nagyitás 300 x.

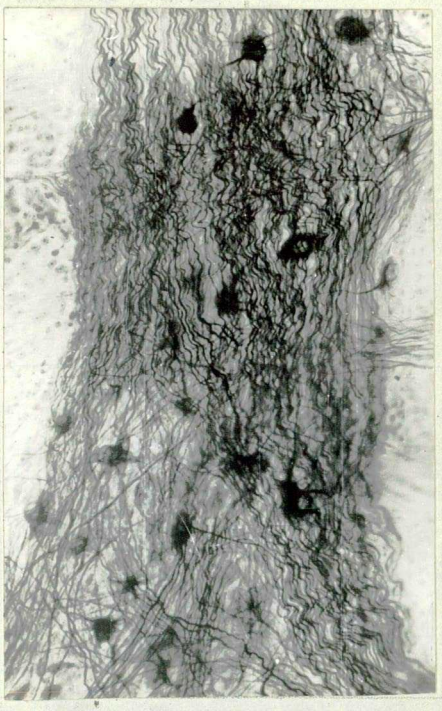

4.ábra.Numida meleagris: rectum.Bielschowsky-Ábrahám-féle eljárás.
Nagyitás 300 x.

Végbél /rectum/

A rectumban a Meissner-fonadék sejtjeinek száma kevés, melyeknek egy része magános,más részük ducokba csoportosul. A plexus ganglionjai az idegtörzsek találkozásainál hosszan elnyultak /XXXI. tábla, 2. ábra/.Tömör ducok csak ritkán találhatók. A ganglionok sejtjei között valamennyi főbb morfológiai tipus felismerhető. Érdekes, hogy a galambfélék tunica submucosájában az egyéb formák mellett, feltünően sok az unipoláris idegsejt.

A Meissner-plexus rostjainak egy része a nyálkahártya mirigyeinek alapjáig emelkedik, és ott gazdagon szétágazódik. Az enyhén hullámos lefutásu rostok átjárják a mirigyek közti kötőszövetet, illetve beidegzik a mirigyeket /XXXI. tábla, 3. ábra/.

A Meissner-fonadék aránylag kis ducaitól élesen elkülönülnek az Auerbach-fonadék nagy, sok apró sejtet tartalmazó ganglionjai. Ezek a ducok általában négy-öt idegtörzs találkozásánál helyezkednek el /39/. A sejtek a ducon belül centrális és perifórikus helyzetüek lehetnek /XXXI. tábla, 4. ábra/.

A fekete gólya ducsejtjei rendkivül sajátos formát mutatnak. Rendszerint központi helyzetüek, és a multipoláris sejtek Dogiel I. tipust képviselnek /XXXII. tábla, 1. ábra/. A sejtek elhelyezkedése és formája jól tanulmányozható a házikacsa esetében is /XXXII. tábla, 2. 3. ábra/.

XXXII. TÁBLA

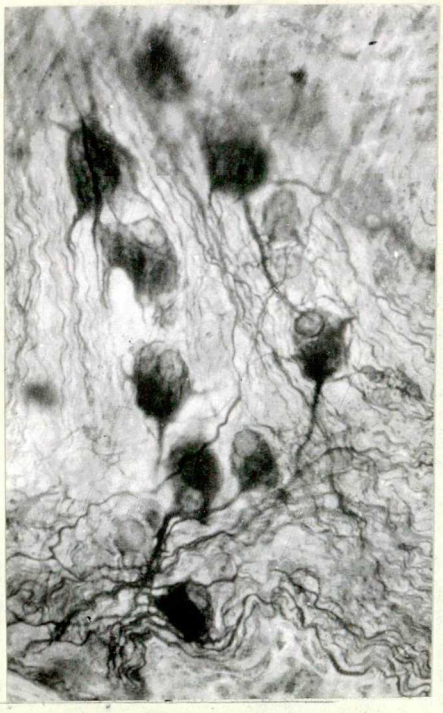

1.ábra.Ciconia nigra: rectum.Bielschowsky-Ábrahám-féle eljárás. Nagyitás 300 x.

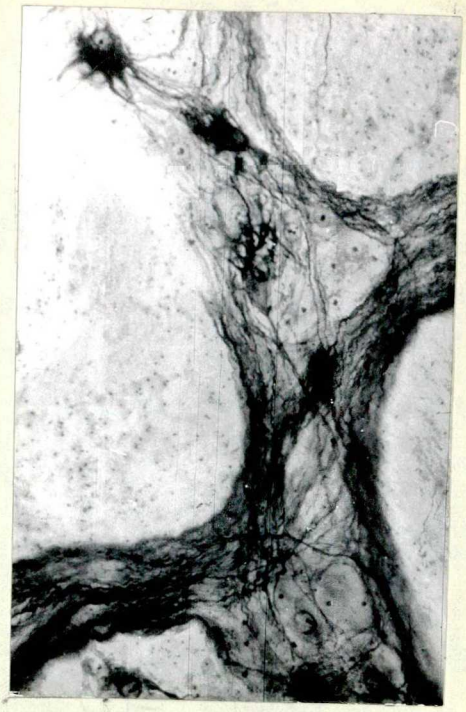

2.ábra.Anas domesticus: rectum.Jabonero-féle eljárás.Nagyitás 300 x.

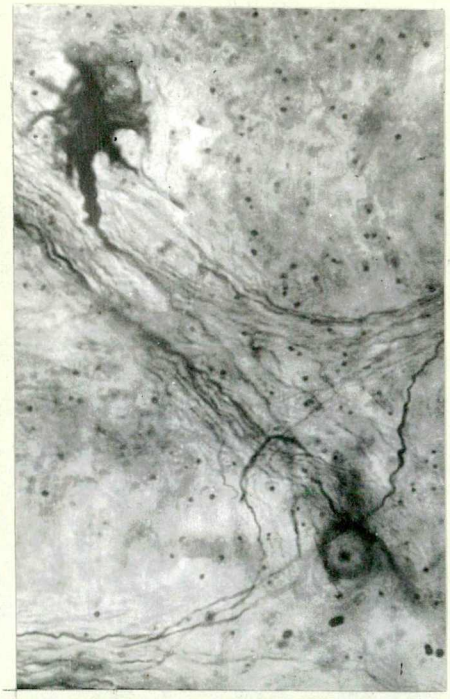

3.ábra.Anas domesticus: rectum.Jabonero-féle eljárás. Nagyitás 300 x.



4.ábra.Ciconia nigra: rectum.Ábrahám-féle eljárás. Nagyitás 300 x.

A simaizom beidegzése az előző szakaszokkal megegyező, csak a beidegzésben résztvevő finomabb rostok mennyisége nagyobb /XXXII. tábla, 4. ábra/.

Kloaka /cloaca/

A kloaka anatómiailag elkülönülő szakaszai beidegzésük tekintetében is eltérők. A coprodaeum és urodaeum fonadékai az előző bélcsatorna szakaszokéhoz hasonlóak. Eltérés csupán annyiban mutatkozik, hogy a fonadékok ganglionjai szórtak, aránylagosan kevés sejtet tartalmaznak, s ezek legtöbbje Dogiel II. tipusu /XXXIII. tábla, 1. ábra/.

A proctodaeumban ducok nincsenek. Az irodalomban említés történt a madár kloaka harántcsikolt izomrostjai között elhelyezkedő magános idegsejtekről /5/. Nekünk nem sikerült ilyeneket megfigyelnünk.

Bár a kloaka idegsejtekben szegényes, idegrostokban és idegvégződésekben rendkivül gazdag. Minden részében hatalmas idegtörzsek láthatók, amelyek néhol erősebben, máskor enyhébben hullámos lefutást mutatnak.

Az idegvégződések egy részét a kötőszövetben, más részét az izomzatban találhatjuk meg. A kötőszövetben kétféle érző idegvégződést tudunk elkülöniteni, ugymint a szabad gomolyokat és a Herbst-féle idegvégtestet.

A szabad gomolyok az izomrostok közötti kötőszövetben igen nagy területre terjednek ki. Általában nagyok és számuk is sok. Rendszerint nagy idegtörzsek társaságában

József Attila Tudományegyetem Könyvtár és Levéltár SZEGED

XXXIII. TÁBLA

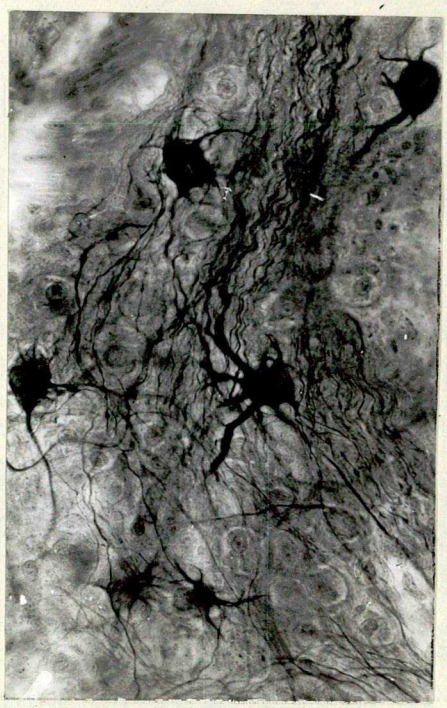

1.ábra.Numida meleagris: cloaca.Bielschowsky-Gros-Cauna-féle eljárás. Nagyitás 300 x.

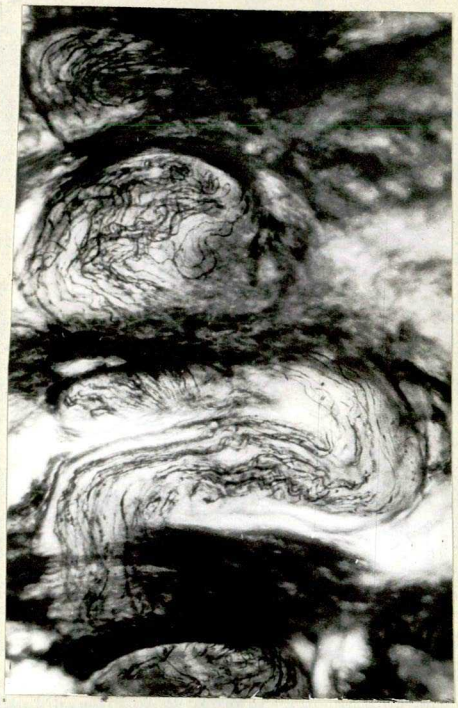

2.ábra.Gallus domesticus: cloaca.Bielschowsky-Gros-Cauna-féle eljárás. Nagyitás 300 x.

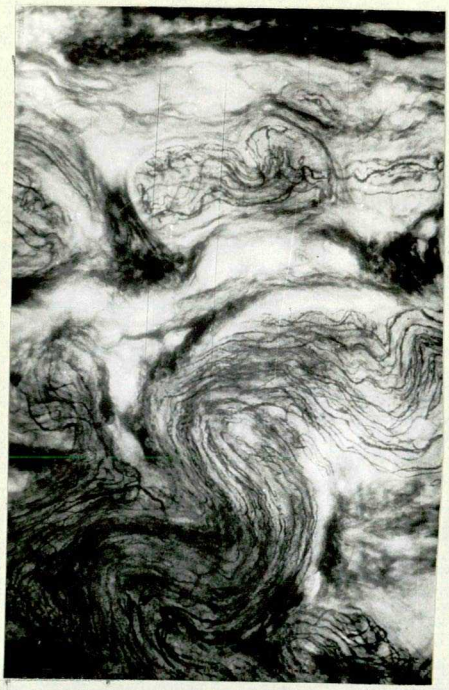

3.ábra.Gallus domesticus: cloaca.Ábrahám-féle eljárás. Nagyitás 300 x.

4.ábra.Gallus domesticus: cloaca.Bielschowsky-Gros-Cauna-féle eljárás. Nagyitás 600 x.

találhatók. A gomolyon belül a rostok rendkivül hullámos lefutásuak /XXXIII. tábla, 2. 3. ábra/. Olyan gomolyokat, amelyekben sejtek is láthatók,nem tudtunk megfigyelni, bár az irodalomban ilyenek jelenlétére vonatkozóan is találtunk adatokat /5/.

Az érző idegvégződések másik tipusa a Herbst-féle idegvégtest, mely szerkezetileg nagyjából azonos a csőrbőrből közölt végtest fomával. Mint érdekességet emlitjük meg, hogy a házityuk proctodaeumából készült metszeteken a Herbst-féle idegvégtesteknek egy olyan tipusát sikerült megfigyelnünk, amelynél a tokba lépő idegrost a tok közepe táján a test főtengelye körül egy laza hurkot formál, és azután ismét a főtengely irányában halad tovább /XXXIII. tábla, 4. ábra/.

A tunica muscularis idegvégződései változnak aszerint, hogy milyen a megfelelő kloaka szakasz izomzata. Mivel a kloaka felső részében simaizomzat van, ennek beidegzése hasonló a megelőző bélszakaszokéhoz. Itt is a vékony vegetativ rostok a sejtek között fokozatosan elágaznak, és a végrostok finom fonadékot alkotnak /XXXIV. tábla, 1. ábra/.

A tunica muscularis két lemeze közötti kötőszövetben sajátos gomoly-formációt alkotó rostok jelenhetnek meg. A laza gomolyt képező vastag rost viszonylag kis területen, több enyhe kanyart formál, majd elhagyja a gomoly területét, miközben kissé elvékonyodik. Ez a rost az izomrétegek közti kötőszövetben még hosszan követhető /XXXIV. táb-

XXXIV. TÁBLA



1.ábra.Numida meleagris: cloaca.Bielschowsky-Gros-Cauna-féle eljárás. Nagyitás 300 x.

2.ábra.Ciconia nigra: cloaca.Ábrahám-féle eljárás. Nagyitás 300 x.

3.ábra.Gallus domesticus: cloaca. Bielschowsky-Gros-Cauna-féle eljárás. Nagyitás 150 x.

la, 2. ábra/.

A kloaka alsó részének izomzata, mint ahogy azt az általános szövettannál említettük, harántcsikolt izomrostokból épül fel. Az izomrostok között kisebb-nagyobb idegrostnyalábok találhatók, amelyekben az egyes rostok vastagsága is erősen eltérő lehet. Nagy számban vannak itt központi eredetü vastag rostok, amelyek az idegtörzsekből való kilépés után az izomrostok között haladnak /XXXIV. tábla, 3. ábra/. A rostok elágazva apró kis mozgató véglemezekben végződhetnek, amelyek a vastagabb metszeteken jól láthatók.

ÖSSZEFOGLALÁS

A madarak gastero-intestinalis rendszerére vonatkozó összehasonlító anatómiai és hisztológiai tanulmányainkat tizenhat madárfajon végeztük. Vizsgálataink eredményeit a következőkben foglalhatjuk össze:

1./ A madár bélcsatorna anatómiailag a következő szakaszokra különül el: előbél: oesophagus, ingluvies, proventriculus, ventriculus; középbél: duodenum, ileum, coecum; utóbél: rectum, cloaca. Az egyes szakaszok megjelenésében az alábbi eltéréseket találtuk:

a./ A fekete gólyánál, a batlánál, valamint a szárcsa és sirály fajoknál nincs jól elkülönithető valódi begy.

b./ Az izmosgyomor anatómiailag különböző lehet. Vastag, izmosfalu a mag- és mindenevőknél, vékonyfalu és hengeralaku a sirályoknál.

c./ A vakbél megjelenése változó. Jól fejlett és tagolt a tyuk-, a guvat- és a kacsa-féléknél, a többi vizsgált fajunknál ellenben csökevényes.

2./ Az emésztőkészülék szövettani strukturája több vonatkozásban különbségeket mutat.

a./ Eltér a szövettani szerkezet a különböző madárfajoknál a nyelőcső és a begy mirigyeinek megjelenésében, és az izomrétegek fejlettségében.

b./ Eltérés található azonos fajon belül is a külön-

böző bélcsatorna szakaszokban a hámsejtek szarusodásának mértékében, a tunica muscularis mucosae megjelenésében, valamint a tunica muscularis izomelemeinek jellegében.

3./ Az anatómiailag és szövettanilag elkülönülő bélszakaszok neurohisztológiailag is különbözőek.

a./ A bélcsatornában található két idegfonadék, a plexus submucosus Meissneri és a plexus myentericus Auerbachi elhelyezkedése és szerkezete változó. Azokban a szakaszokban, ahol a tunica submucosa hiányzik, a Meissner-fonadék a lamina propriában foglal helyet. Az Auerbach-plexus ducai a tunica muscularis körkörös és hosszanti rétegébe, sőt helyenként a tunica adventitiába illetőleg a tunica serosába is benyulnak.

b./ A nyelőcső ducai részben tipikus szimpatikus, parietális ducok, részben haemiganglionok.

c./ A fonadékok ducait alkotó sejtek között minden morfológiai tipus megtalálható. A multipoláris idegsejtek nagyrésze a Dogiel-féle tipusokba sorolható.

d./ A fonadékok rostjai részben központi eredetü velős, részben szimpatikus velőtlen rostok, melyeknek végződése a következő formákat mutatja:

α./ Intraepithelialis rostok találhatók a nyelőcső többrétegü laphámjában /fekete gólya/.

β./ Szabad gomolyformák a kloaka tunica submucosájában és a muscularis rétegek közötti kötőszövetben van-

nak.

γ./ Anasztomizáló végrost elágazások és gomolyok, mint különleges receptorikus végformák a nyelőcső és a proventriculus simaizomzata közötti kötőszövetben találhatók.

e./ A bélcsatorna minden szakaszában az arteriák idegfonadéka különösen gazdag, amelyben a végrostok helyenként végkarikákat alkotnak.

4./ Elektronmikroszkópos vizsgálataink egyrészt megerősitették a madár bélcsatorna finomabb szerkezetére vonatkozó korábbi ismereteinket, másrészt uj adatokat is szolgáltattak.

a./ Számos szövettani elem - például a nyelőcső többrétegü laphámja, az egyrétegü hengerhám fedő- és kehelysejtjei, a bél simaizomzata - finomabb szerkezete hasonló az emlősök megfelelő strukturáihoz.

b./ A proventriculus összetett csöves mirigyei különleges ultrastrukturát mutatnak, melyet eddig még nem irtak le.

c./ A bélcsatorna plexusaiban a Schwann-féle plazmahüvely különösen az Auerbach-fonadék axonjai körül a madaraknál jóval vékonyabb, mint az emlősöknél.

Ezuton is hálás köszönetet mondok Dr. Ábrahám Ambrus akadémikus, egyetemi tanár urnak, az Általános Állattani és Biológiai Intézet igazgatójának, munkám körülményeinek biztositásáért, valamint sokirányu szakmai és nevelő segitségéért.

Szeretnék köszönetet mondani Dr. Stammer Aranka tudományos munkatársnak a hisztológiai eredmények, Dr. Csillik Bertalan docens urnak az elektronmikroszkópos preparátumok értékelésében nyujtott tanácsaiért.

E helyen is megköszönöm Halász Norbert tudományos segédmunkatársnak az elektronmikroszkópos metszetek, Mráz Géza asszisztensnek a fényképek elkészitésében, és Dr. Bánáthy Jánosnénak a dolgozat gépelésében nyujtott segitségét.

IRODALOM

1. ÁBRAHÁM, A.: Adatok az édesvizi csontoshalak fali ducsejtjeinek ismeretéhez. Állattani Közl., 3o. 63-79 /1933/.

2. ÁBRAHÁM, A.: Über die Innervierung des Verdaungstraktes einiger Knochenfische. Arb. I. Abt. Ungar. Biol. Forsch., 6. 1-12 /1933/.

3. ÁBRAHÁM, A.: Az automatikus bélmozgások eredete. Orvosok és Gyógyszerészek Lapja, 7. 1-12 /1934/.

4. ÁBRAHÁM, A.: Adatok a madár bélcsatorna beidegzésének ismeretéhez. Matematikai és Természettud. Értesitő, 53. 793-8o6 /1935/.

5. ÁBRAHÁM, A.: A madárkloaka idegeiről. Arb. I. Abt. Ungar. Biol. Forsch., 8. 1-18 /1935-36/.

6. ÁBRAHÁM, A.: Beitrage zur Kenntnis der Innervation des Vogeldarmes. Z. Zellforsch., 23. 737-745 /1936/.

7. ÁBRAHÁM, A.: A neurontan mai állása. Állattani Közl., 35. 111-13o /1938/.

8. ÁBRAHÁM, A.: Über die Innervation des Darmkanals der Gastropoden. Z. Zellforsch., 3o. 273-296 /194o/.

9. ÁBRAHÁM, A.: Állatszervezettan. Tankönyvkiadó. Budapest, 195o.

1o. ÁBRAHÁM, A.: Über die Probleme in der Histologie des vegetativen Nervensystems. Acta Biol. Univ. Szegediensis, 2, 111-135 /1956/.

11. ÁBRAHÁM, A.; BENDE, S.; MEGYERI, J.; KÖHEGYI, L.; SEBESTYÉN, Z.: Anatómia - Élettan - Egészségtan. Tankönyvkiadó. Budapest, 1958.

12. ÁBRAHÁM, A.; MINKER, E.: Über die Innervation des Darmkanales des medizinischen Blutegels /Hirudo medicinalis L./. Z. Zellforsch., 47. 357-391 /1958/.

13. ÁBRAHÁM, A.: Zur Frage der interneuronalen Synapsen in vegetativen Ganglien. Z. mikr.-anat. Forsch., 65. 574-581 /1959/.

14. ÁBRAHÁM, A.: Összehasonlító állatszervezettan. Tankönyvkiadó. Budapest, 1964.

15. ÁBRAHÁM, A.: Die mikroskopische Innervation des Herzen und der Blutgefässe von Vertebraten. Akadémiai Kiadó. Budapest, 1964.

16. ÁBRAHÁM, A.: Baroreceptors in the gastro-intestinal system of birds.Proc. VII. Meeting. Hung. Biol. Soc. /Pécs/, 4o2 /1966/.

17. BARGMANN, W.; SCHEFFLER, A.: Über den Raum des menschlichen Darmepithels. Z. Zellforsch., 33. 5-13 /1943/.

18. BIRKS, R.; HUXLEY, H.E.; KATZ, B.: The fine structure of the neuromuscular junction on the frog. J. Physiol., 15o. 134-144 /196o/.

19. BOTÁR, I.; BATTANCS, L.; BECKER, A.: Die Nervenzellen des Dünndarm. Anat. Anz., 93. 138-149 /1942/.

2o. BREHM, A.E.: Az állatok világa. Gondolat. Budapest, 1959.

21. BRETTSCHNEIDER, A.: Über die Endigungsweise peripherer vegetativer Nervenfasern. Z. Zellforsch., 51. 444-455 /196o/.

22. BRETTSCHNEIDER, A.: Elektronenmikroskopische Untersuchungen über die Innervation der glatten Muskulatur des Darmes. Z. mikr.-anat. Forsch., 68. 333-36o /1962/.

23. CAUSEY, G.; HOFFMAN, H.: Axosomatic synapses in the superior cervical ganglion. J. Physiol., 13o. 5o /1955/.

24. CAUSEY, G.: Elektron microscopy. E. and S. Livingstone Ltd., Edinburgh-London, 1962.

25. CSILLIK, B.: Functional structure of the post-synaptic membrane in the myoneural junction. Akadémiai Kiadó. Budapest, 1965.

26. DOGIEL, A.A.: Zwei Arten sympathischer Nervenzellen. Anat. Anz., 11. 679 /1897/.

27. DUDICH, E.: Állatrendszertan. Egyetemi Jegyzet. Felsőoktatási Jegyzetellátó Vállalat, Budapest, 1953.

28. ELFTMAN, H.: The structure of the Golgi apparatus. Anat. Rec., 118. 147-163 /1954/.

29. ESVELD, L.W.: Über die nervösen Elemente der Darmwand. Z. mikr.-anat. Forsch., 15. 1-42 /1928/.

30. EVANS, D.H.L.; EVANS, E.M.: The membrane relationships of smooth muscles: an electron mikroscope study. J. Anat. /London/, 98. 37-46 /1964/.

31. FREEMAN, J.: Fine structure of the goblet cell mucous secretory process. Anat. Rec., 144. 341-358 /1962/.

32. GREVING, R.: Histologische Studien am Plexus myentericus des Magens. Acta Neuroveg., 3. 507-532 /1952/.

33. GREVING, R.; BERG, G.: Histologische Studien am Plexus submucosus /Meissner/ des Magens von Säugetier und Mensch. Der Plexus muscularis mucosae. Acta Neuroveg., 8. 325-339 /1954/.

34. GROEBBELS, F.: Der Vogel. Bau, Funktion, Lebenserscheinung, Einpassung. Verlag von Gebrüder Borntraegen. Berlin, 1932.

35. HARTING, K.: Über die Beteiligung des Nervus vagus an der Bildung der intramuralen Nervengelechte des Ösophagus. Z. mikr.-anat. Forsch., 35. 631-667 /1934/.

36. HOLLMANN, K.H.: Über den Fainbau des Rectumepithels. Z. Zellforsch., 68. 502-542 /1965/.

37. HORVÁTH, I.: Experimental studies on the innervation of the intestinal canal of the frog. Acta Biol. Acad. Sci. Hung. Suppl., 3. 43-44 /1959/.

38. HORVÁTH, I.: A vegetativ fonadékok szerkezete és kapcsolódásai a békák bélcsatornájában. Állattani Közl., 49. 173 /1962/.

39. IWANOW, J.F.: Die sympathische Innervation des Verdaungstraktes einiger Vogelarten. /Columba livia, Anser cinereus und Gallus domesticus/. Z. mikr.-anat. Forsch., 22. 469-492 /1930/.

40. IWANOWA, T.S.: Über den Bau der Nervenzellen vom Typus II. nach Dogiel. Z. mikr.-anat. Forsch., 63. 523-528 /1957/.

41. JABONERO, V.: Mikroskopische Studien über die Innervation des Verdaungstraktes. I. Ösophagus. Acta Neuroveg., 17. 306-353 /1958/.

42. KISZELY, GY.; BARKA, T.: Gyakorlati mikrotechnika és hisztokémia. Medicina. Budapest, 1958.

43. KOLOSSOW, N.G.; SABUSSOW, G.H.: Die sympathische Innervation des Verdaungstraktes der Sumpfschildkröte. /Emys europaea L./. Z. mikr.-anat. Forsch., 15. 157-190 /1929/.

44. KOLOSSOW, N.G.; IWANOW, J.F.: Zur Frage der Innervation des Verdaungstraktes einiger Fische. /Acipenser ruthenus, Silurus glanis/. Z. mikr.-anat. Forsch., 22. 533-566 /1930/.

45. KOLOSSOW, N.G.; SABUSSOW, G.H.; IWANOW, J.F.: Zur Innervation des Verdaungkanals der Vögel. Z. mikr.-anat. Forsch., 30. 257-294 /1932/.

46. KOLOSSOW, N.G.; SABUSSOW, G.H.: Zur Frage der Innervation des menschlichen Magen-Darmkanals. Z. mikr.-anat. Forsch., 29. 541-560 /1932/.

47. KOLOSSOW, N.G.: Weitere Beobachtungen am Nervensystem des Darmes. Z. mikr.-anat. Forsch., 65. 574-581 /1959/.

48. KRAUSE, R.: Mikroskopische Anatomie der Wirbeltiere in Einzeldarstellungen. Verlag: Walter de Gruyter CO. Berlin-Leipzig. 1922.

49. MARK, J.S.T.: An electron microscope study of uterine smooth muscle. Anat. Rec. 125. 473-494 /1956/.

50. MILOHIN, A.A.: Intyeroceptori piscsevarityelnovo trakta nyekotorih nyizsih pozvonocsnih. Akad. Nauk. Sz.Sz.Sz.R. Moszkva-Leningrád. 1963.

51. OLÁH, I.; RÖHLICH, P.: Phospholipidgranula im verhornenden Oesophagusepithel. Z. Zellforsch.,73. 205-219 /1966/.

52. OKAMURA, C.: Über die Darstellung des Nervenapparates in der Magen-Darmwand mittels der Vergoldungsmethode. Z. mikr.-anat. Forsch., 35. 218-253 /1934/.

53. OSHIMA. : Über die Innervation des Darmes. Z. Anat. Entwickl., 90. 725-767 /1929/.

54. PALADE, G.F.; PALAY, S.L.: Electron microscope observation of interneuronal and neuromuscular synapses. Anat. Rec., 118. 335-336 /1954/.

55. PALAY, S.L.: Electron microscope study of the cytoplasm of neuron. Anat. Rec., 118. 336 /1954/.

56. PORTER, K.R.; BONNEVILLE, M.A.: Einführung in die Feinstruktur von Zellen und Geweben. Springer-Verlag. Berlin-Heidelberg-New York, 1965/.

57. RATZENHOFER, M.; LEB, D.: Über die Feinstruktur der Argentaffinen und des anderen Erscheinungsformen der "Hellen Zellen" feyrster's im Kaninchen-Magen. Z. Zellforsch., 67. 113-15o /1965/.

58. RHODIN, J.A.G.: A comparison between the fine structure and three dimensional orientation of terminal bars, desmosomes and other types of attachment areas. Anat. Rec.,133. 328-329 /1959/.

59. ROBERTSON, J.D.: The ultrastructure of cell membranes and their derivatives. Biochem. Soc. Symp. /Cambridge/, 16. 3-43 /1959/.

60. SCHIMKEWITSCH, W.: Lehrbuch der Vergleichenden Anatomie der Wirbeltiere. E. Schweizerbart'sche Verlagbuchandlung. Stuttgart, 191o.

61. SOTELO, J.R.: Nerve endings of the walls of the descendent colon an rectum. Z. Zellforsch., 41. 1o1-111 /1954/.

62. SPASSOVA, J.M.: Über die afferente Innervation der Speiseröhre beim Menschen. Z. mikr.anat. Forsch., 65. 327-346 /1959/.

63. STÖHR,PH. Jr.: Mikroskopische Studien zur Innervation der Magen-Darmkanales. Z. Zellforsch., 34. 1-54 /1949/.

64. STÖHR, PH. Jr.:Mikroskopische Anatomie des vegetativen Nervensystems in Möllendorff: Handbuch der Mikroskopischen Anatomie des Menschen. IV/5. Springer. Berlin-Göttingen-Heidelberg, 1957.

65. STRESEMANN, E.: Aves in Kükenthal: Handbuch der Zoologie. Bd. 7. Berlin-Leipzig, 1927.

66. SZÜTS, A.: Az ép és kóros szövettani vizsgálat módszere. Magyar Orvosi Könyvkiadó Társulat, Budapest, 1936.

67. TAXI, J.: Contribution á l'atude des Connexions des neurones moteurs du systéme nerveux Autonome. Ann. Sci. Naturelles Zool., 12. 413-674 /1965/.

68. TAYLOR, J.: Observations on the ultrastructure of the goblet cell ot the cat duodenum. Anat. Rec., 133. 434 /1959/.

69. TEMESRÉKÁSI, D.: Die Synaptologie der Dünndarmgeflechte. Acta Morph. Acad. Sci. Hung., 5. 53-68 /1955/.

70. TONER, P.G.: Fine structure of argyrohil und argentaffin cells in the gastro-intestinal tract of the fowl. Z. Zellforsch., 63. 830-839 /1964/.

71. TÖRÖ, I.: Szövettan. Medicina. Budapest, 1962.

72. WIEDERSHEIM, R.: Vergleichende Anatomie der Wirbeltiere. Verlag von Gustav Fischer. Jena, 1909.

73. YAMAMOTO, T.: Elektron microscope investigation on the relationship between the smooth muscle cell of the proc. vermiformis and the autonomic peripheric nerves. Acta Neuroveg., 21. 406-425 /1960/.

74. YAMAMOTO, M.: Intercisternal granules of the endoplasmic reticulum in the periblast of the fish egg. Exper. Cell-Research, 40. 655-689 /1965/.

József Attila Tudományegyetem Könyvtár
SZEGED