Ph.D. Tézisfüzet

Dr. Balogh Brigitta

Speciális indikációkban végzett gyermekkori laparoszkópos műtétek

Szegedi Tudományegyetem, Gyermekgyógyászati Klinika

Általános Orvostudományi Kar

Klinikai Orvostudományok Doktori Iskola

Témavezető: Dr. Kovács Tamás Ph.D.

Szeged 2021

TARTALOMJEGYZÉK

AZ ÉRTEKEZÉS ALAPJÁT KÉPEZŐ KÖZLEMÉNYEK 3
RÖVIDÍTÉSEK 4
1. BEVEZETÉS 5
1.1. Laparoszkópia kizáródott lágyéksérv esetén 7
1.2. Laparoszkóposan asszisztált percután endoszkópos gastrostomia 7
1.3. Laparoszkóposan asszisztált ventriculoperitonealis shunt revízió 7
2. CÉLKITŰZÉS 8
3. BETEGANYAG ÉS MÓDSZER 8
3.1. Laparoszkópia kizáródott lágyéksérv esetén 8
3.1.1. Manuális visszahelyezés és halasztott műtét (MRDS) 8
3.1.2. Manuális visszahelyezés általános érzéstelenítésben (MRGA) 8
3.1.3. Intraoperatív visszahelyezés (IOR) 9
3.2. Laparoszkóposan asszisztált percután endoszkópos gastrostomia 9
3.2.1. Az eredeti áthúzásos technika 9
3.2.2. Laparoszkóposan asszisztált percután endoszkópos gastrostomia 9
3.3. Laparoszkóposan asszisztált ventriculoperitonealis shunt revízió 10
3.3.1. VP shunt disztális katéterének nyitott revíziója 10
3.3.2. VP shunt disztális katéterének laparoszkóposan asszisztált revíziója 10
4. EREDMÉNYEK 10
4.1. Laparoszkópia kizáródott lágyéksérv esetén 10
4.2. Laparoszkóposan asszisztált percután endoszkópos gastrostomia 11
4.3. Laparoszkóposan asszisztált ventriculoperitonealis shunt revízió 13
5. MEGBESZÉLÉS 14
5.1. Laparoszkópia kizáródott lágyéksérv esetén 14
5.2. Laparoszkóposan asszisztált percután endoszkópos gastrostomia 15
5.3. Laparoszkóposan asszisztált ventriculoperitonealis shunt revízió 16
6. KÖVETKEZTETÉS 18
6.1. Laparoszkópia kizáródott lágyéksérv esetén 18
6.2. Laparoszkóposan asszisztált percután endoszkópos gastrostomia 18
6.3. Laparoszkóposan asszisztált ventriculoperitonealis shunt revízió 18
7. KÖSZÖNETNYILVÁNÍTÁS 19

AZ ÉRTEKEZÉS ALAPJÁT KÉPEZŐ KÖZLEMÉNYEK

1. Complications in children with percutaneous endoscopic gastrostomy (PEG) placement.
   Balogh B, Kovács T, Saxena AK.
   World J Pediatr. 2019 Feb;15(1):12-16

   IF:1,437

2. Outcomes of laparoscopic incarcerated inguinal hernia repair in children.
   Balogh B, Hajnal D, Kovács T, Saxena AK
   J Minim Access Surg. 2020 Jan-Mar;16(1):1-4.

   IF: 1,407

3. Training for pediatric surgeons through the keyhole
   Balogh B, Kovács T.
   Orv Hetil. 2018 Oct;159(43):1747-1753.

   IF: 0,564

4. Experience with laparoscopic-assisted percutaneous endoscopic gastrostomy (L-PEG)
   Balogh B, Szűcs D, Rieth A, Gavallér G, Kovács T.
   Pediatr Gastroenterol Hepatol Nutr. 2021 May;24(3):273-278.

5. Laparoscopic peritoneal catheter revisions reduce the rate of subsequent revisions in pediatric hydrocephalic patients
   Balogh B, Rárosi F, Kovács T.
   J Pediatr Neurosci 2021

RÖVIDÍTÉSEK

MIS	Minimál invazív sebészet
LIHR	Laparoszkópos lágyéksérvzárás
PEG	Percután endoszkópos gastrostomia
L-PEG	Laparoszkóposan asszisztált percután endoszkópos gastrostomia
TAD	Thoraco-abdominális deformitás
HC	Hydrocephalus
CSF	Cerebrospinális folyadék
VP	Ventriculoperitonealis
MRDS	Manuális repozició és késleltetett zárás
MRGA	Manuális repozició altatásban
IOR	Intraoperatív repozició
UH	Ultrahang

1. BEVEZETÉS

Az elmúlt évtizedekben a minimál invazív technikák hatalmas fejlődésen mentek keresztül. A gyermeksebészek lassan fogadták be a minimál invazív sebészet (MIS) újításait, mivel a csecsemők és a kisgyermekek eleve szép kozmetikai eredménnyel gyógyulnak a viszonylag kisebb hagyományos metszések és a gyermekek jobb gyógyhajlama miatt. Lassan fejlesztették ki a kisméretű eszközöket, mivel a cégek főként a felnőtt sebészetre összpontosítottak, és a gyermekeknek szánt műszerek - amelyek piaca jóval kisebb- lényegesen drágábbak voltak. A gyermekeken végzett, haladó laparoszkópos műtétek viszonylag hosszú tanulási folyamattal járnak. A laparoszkópia csecsemőknél és még kisgyermekeknél is sok technikai nehézséggel jár, mivel a hasüreg kisebb, a máj és a lép pedig viszonylag nagyobb, mint a felnőtteknél.

A magyar gyermeksebészeti centrumokban az első minimál invazív sebészeti beavatkozások a 90-es évek végén jelentek meg. Először a felnőtteknél is elterjedt beavatkozások, például cholecystectomiák és varicocele lekötések, majd az appendectomiák és a petefészek műtétek terjedtek el. Manapság a leggyakoribb laparoszkópos műtétek a lágyéksérvzárás, az appendectomia, cholecystectomia és pyloromyotomia, néhány centrumban azonban fundoplicatiót, splenectomiát, Meckel-diverticulectomiát vagy akár total colectomiát is végeznek. A legtöbb magyarországi képzőcentrumban urológiai betegségek esetén kezdték el a MIS-t alkalmazni, elsőként az intraabdominális rejtett heréknél, majd a hemi/nephrectomiánál, napjainkban pedig már a laparoszkópia a gold standard még a pyelonplasztika esetén is.

Jelenleg, a következő lépés a MIS elterjedése az újszülöttkori kórképekben. Egyre több esophagus atresia, rekeszsérv és duodenum atresia sikeres MIS ellátása történik a hazai centrumokban.

A magyar gyermeksebészeti centrumok statisztikái alapján a MIS műtétek száma ötszörösére emelkedett az elmúlt 10 évben. (1-es táblázat)

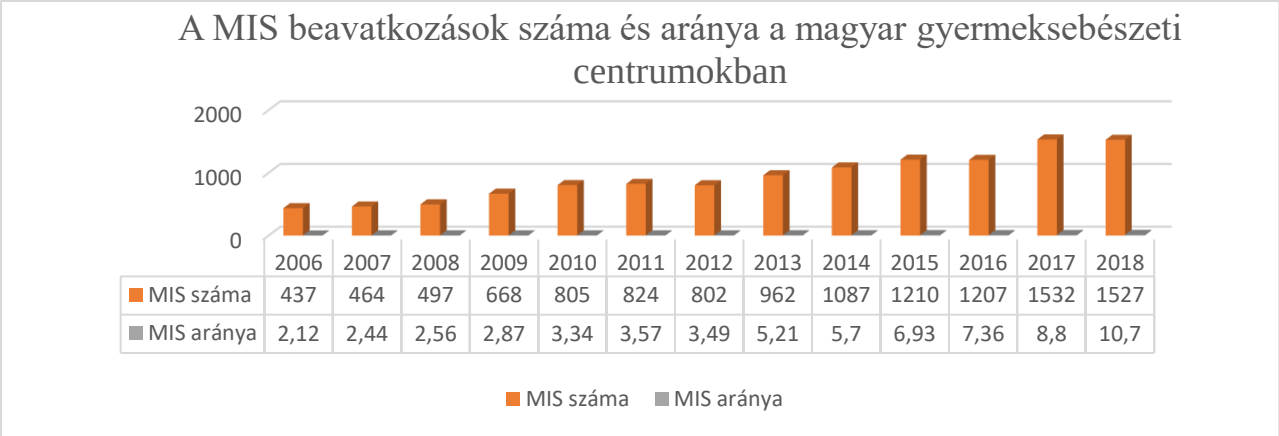

	2006	2007	2008	2009	2010	2011	2012	2013	2014	2015	2016	2017	2018
MIS száma	437	464	497	668	805	824	802	962	1087	1210	1207	1532	1527
MIS aránya	2,12	2,44	2,56	2,87	3,34	3,57	3,49	5,21	5,7	6,93	7,36	8,8	10,7

1-es táblázat: A minimál invazív sebészeti beavatkozások száma és aránya a magyar gyermeksebészeti centrumokban

A Szegedi Tudományegyetem Gyermekgyógyászati Klinikájának Sebészeti osztályán, a fent említett gyakori MIS műtétek szinte mindegyikét elvégezzük, amit a MIS beavatkozások növekvő száma is mutat (2-es táblázat). Mivel a gyermeksebészet a gyermekkori sebészeti ellátás több területét is magában foglalja, elengedhetetlen az együttműködés a subspecialitásokkal, mint például a gasztroenterológiával, pulmonológiával, nefrológiával vagy az idegsebészettel. Az alábbi disszertációban bemutatjuk a MIS-sel kapcsolatos tapasztalatainkat olyan kevésbé ismert indikációkban, ahol a laparoszkópia számos előnnyel járhat, és csökkentheti az intraoperatív szövődmények arányát.

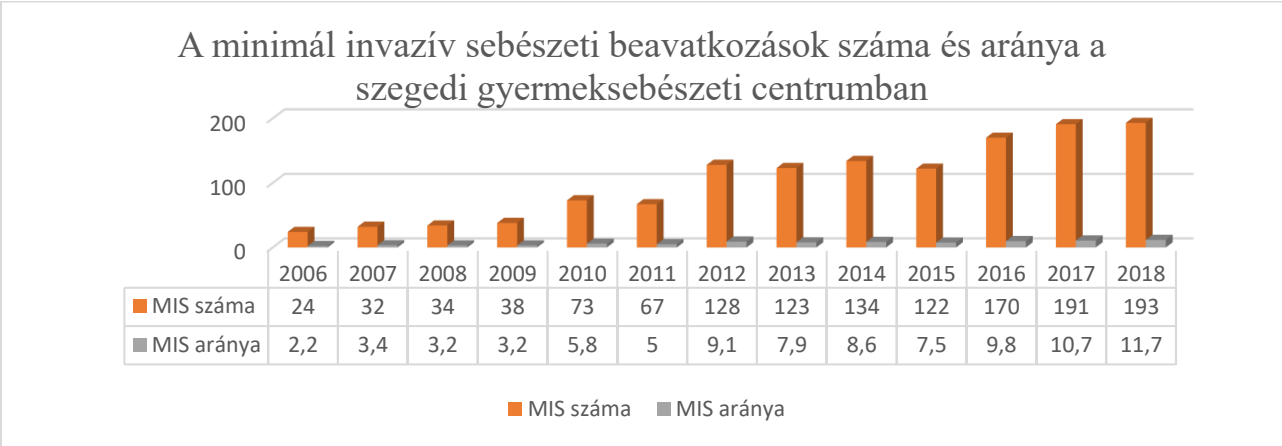

	2006	2007	2008	2009	2010	2011	2012	2013	2014	2015	2016	2017	2018
MIS száma	24	32	34	38	73	67	128	123	134	122	170	191	193
MIS aránya	2,2	3,4	3,2	3,2	5,8	5	9,1	7,9	8,6	7,5	9,8	10,7	11,7

2-es táblázat: A minimál invazív sebészeti beavatkozások száma és aránya a szegedi gyermeksebészeti centrumban

1.1. Laparoszkópia kizáródott lágyéksérv esetén

Gyermekkorban az indirekt lágyéksérv zárása az egyik leggyakoribb műtéti beavatkozás. Montupet 1993-ban végezte el gyermekben az első intracorporális laparoszkópos lágyéksérvzárást (LIHR). A laparoszkópos sérvzárás fokozatosan egyre népszerűbbé vált, szerepe azonban a kizáródott esetekben továbbra sem körvonalazódott teljesen. A kizáródás előfordulása kb. 1/6 a lágyéksérvvel diagnosztizált gyermekek közt. Abban az esetben, ha nem kezelik időben, súlyos szövődmények léphetnek fel, mint pl. bélelzáródás, leszorítás, perforáció, illetve here- vagy petefészek elhalás. Ha a manuális repozíció sikertelen, sürgős műtétre van szükség. A hagyományos nyitott műtétet nehéz elvégezni ezeknél a betegeknél a gyulladás és az ödéma miatt, amelyek emelhetik a ductus deferens és a testicularis erek intraoperatív sérülésének veszélyét. A laparoszkópia kitűnően megjeleníti az adott pathológiát, lehetővé teszi az ellenoldal vizsgálatát, csökkenti a kizáródott képletek iatrogén sérülésének esélyét és rövidíti a műtéti időt. Illetve a pneumoperitoneum is segíti a belső lágyékgyűrű tágulását, mely elősegíti a repozíciót. A kizáródott tartalom helyretétele után a lágyéksérv együlésben zárható intra- vagy extracorporális technikával.

1.2. Laparoszkóposan asszisztált percután endoszkópos gastrostomia

Enterális szondatáplálás minden olyan beteg számára szükséges, aki a 2-3 hétnél hosszabb ideig igényel kiegészítő táplálást. A percután endoszkópos gastrostomiát (PEG) Gauderer írta le először 1980-ban, amelyet világszerte széles körben alkalmaznak a magas szövődmény ráta ellenére is. A laparoszkópos asszisztencia a PEG behelyezések során nagyon hasznos a súlyos thoraco-abdominális deformitásokkal (TAD), hepatomegáliával rendelkező, illetve korábbi hasi műtéten átesett betegek esetén, mivel a beszúrás helye kettős vizuális ellenőrzés mellett történik, így a máj- és vastagbél interpozíció, és az érsérülés elkerülhető, illetve a hasűri adhéziók könnyen oldhatóvá válnak.

1.3. Laparoszkóposan asszisztált ventriculoperitonealis shunt revízió

A hydrocephalus (HC) kezelésében a ventriculoperitonealis (VP) shunt behelyezés a legelterjedtebb megoldás, azonban gyakran szükség van revízióra mechanikai hiba, fertőzés, katéter szakadás vagy szétcsúszás miatt. A mechanikai hibák 25 - 30%-ában a disztális katéter záródik el hasűri adhézió, cerebrospinális folyadék (CSF) pseudociszta, megtöretés vagy elmozdulás miatt, ritkán a rosszul bevezetett disztális katéter okozza. A laparoszkópia segít az

összenövések felismerésében és oldásában, illetve a CSF pseudociszták fenesztrálását is lehetővé teszi. Laparoszkópos eszközökkel az elszakadt katéterdarab könnyedén eltávolítható, és az új katéter bevezetése a hasüreg legmélyebb pontjára szemellenőrzés mellett történhet. Ha a laparoszkópia során bármilyen szövődmény, mint például bélsérülés fordul elő, az a laparoszkópos beavatkozás részeként azonnal ellátható.

2. CÉLKITŰZÉS

1. Tanulmányunk egyik célja az volt, hogy a szakirodalom feldolgozásával bizonyítsuk a laparoszkópos eljárás hatékonyságát a gyermekkorban előforduló, nem reponálható kizáródott lágyéksérvek kezelésében.
2. Megerősíteni kívántuk, hogy a PEG behelyezések során a laparoszkópos asszisztencia csökkentheti az intraoperatív szövődmények arányát magas kockázatú betegek esetén.
3. Célunk volt továbbá annak bizonyítása, hogy a laparoszkópos asszisztencia a VP shunt disztális revíziója során meghosszabbíthatja a tünetmentes posztoperatív időszakot.

3. BETEGANYAG ÉS MÓDSZER

3.1. Laparoszkópia kizáródott lágyéksérv esetén

PubMed® használatával kerestünk a “laparoscopic”, „incarcerated”, “inguinal”, “hernia” és “children” kifejezésekkel, 1998 és 2018 között megjelent cikkeket. Az adatokat a gyermek életkora, neme, a sérv oldala, a sérvtartalom, a műtéti technika, az utánkövetési idő, a szövődmények és kiújulási arány alapján gyűjtöttük és elemeztük ki.

3.1.1. Manuális visszahelyezés és halasztott műtét (MRDS)

Ha kizáródott lágyéksérvet diagnosztizálunk, a sérv visszahelyezését manuálisan kell megkísérelni. A beteget a hátára fektetjük, és a medencéjét finoman, de határozottan megfogjuk, hogy megakadályozzuk a fenék oldalirányú mozgását. A sikeres repozíciót követően, 24-48 órával később, nappali műszakban történik a sérvzárás, ha jó a beteg általános állapota. A sérv zárható nyitott vagy minimál invazív módon, intra- vagy extracorporális technikával.

3.1.2. Manuális visszahelyezés általános érzéstelenítésben (MRGA)

Néha a sikeres manuális repozícióhoz az általános érzéstelenítés nélkülözhetetlen. Ez esetben javasolt a visszahelyezés után közvetlenül sürgősségi laparoszkópia végzése, mivel a laparoszkópia lehetőséget nyújt a visszahelyezett sérvtartalom, a serosa- vagy mélyebb bélsérülés, a Meckel-diverticulum vagy a petefészek nekrózis direkt megtekintésére.

3.1.3. Intraoperatív visszahelyezés (IOR)

Súlyosan kizáródott sérv esetén, a repozíció csak a laparoszkópos eszközökkel történő belső húzás és a külső manuális nyomás kombinációjával sikerülhet. A szén-dioxid inszufflláció és az intraabdominális nyomás kitágítja a belső lágyékgyűrűt, mely segíti a sérvtartalom visszahelyezését. A sikeres helyretételt követően a bélsérülés, a petefészek nekrózis, illetve egyéb elváltozások mértéke szemmel látható és értékelhető, illetve laparoszkópos ellátás is kivitelezhető.

3.2. Laparoszkóposan asszisztált percután endoszkópos gastrostomia

Egy retrospektív analízist készítettünk a 2014. január és 2019. december között elvégzett PEG műtétekről. A magas kockázatú betegek (súlyos TAD, korábbi hasi műtét vagy hasi daganat és VP shunt) adatait retrospektív módon elemeztük a betegek életkora, neme, diagnózisa, műtéti indikáció, a műtét idő, a minor és major szövődmények és a halálozás tekintetében. Ezeket az adatokat hasonlítottuk össze a hagyományos PEG csoportban és az L-PEG csoportban. A vizsgálatból kizártuk a nyitott gastrostomiákat, a laparoszkópos gastrostomiákat és az egy-lépcsős gastrostomiákat.

3.2.1. Az eredeti áthúzásos technika

A gyomrot gasztroszkóppal felfújtuk; a transilluminació után a sebész egy 5 mm-es bőrmetszést ejtett az elülső hasfalon. A szúrás és a levegő aspiráció után egy vezetőt toltunk be a gyomorba a kanülön keresztül, melyet a gasztroszkóppal megragadtunk és vele együtt a garaton keresztül kihúztunk. A gastrostoma hurokját a vezetőhöz rögzítettük és a nyelőcsövön keresztül visszahúztuk a gyomorba, majd a szúrás helyén kihúztuk, amíg a belső talp az elülső gyomorfalra rá nem feküdt.

3.2.2. Laparoszkóposan asszisztált percután endoszkópos gastrostomia

Nyitott (Hasson technika) infraumbilicalis behatolásból pneumoperitoneumot készítettünk és a hasüregben körültekintettünk. Ha a hasüregben nem találtunk összenövéseket, akkor az eredeti PEG behelyezést gasztroszkópos és laparoszkópos szemellenőrzés mellett

végeztük el. Összenövések esetén, azokat 3 mm-es eszközökkel oldottuk, mely után az eredeti áthúzásos technikával behelyezhető a gastrostoma.

3.3. Laparoszkóposan asszisztált ventriculoperitonealis shunt revízió

A 2009 januárja és 2018 decembere között elvégzett hydrocephalus (HC) műtéteink retrospektív elemzését végeztük. Összehasonlítottuk a beteg gyermekeknél a nyitott és a laparoszkópos revíziók eredményeit, mint pl. a 12 hónapon belüli későbbi revíziók, shunt fertőzés, műtéti időtartam és kórházi tartózkodás.

3.3.1. VP shunt disztális katéterének nyitott revíziója

A nyitott műtét során egy 2-3 cm hosszú bőrmetszést ejtettünk epigastrialisan az elzáródott disztális katéter felett. Az elzáródott katétert eltávolítottuk. Ha az izmokon és a peritoneumon keresztül szabad a hozzáférés a hasüreghez, akkor az új katétert egy hosszú csipesszel vakon a kismedencébe vezettük.

3.3.2. VP shunt disztális katéterének laparoszkóposan asszisztált revíziója

A kamera portot infraumbilicalis behatolásból vezettük be nyitott (Hasson) technikával. Szén-dioxid inszufflálásával pneumoperitoneumot hoztunk létre és körbetekintettük a hasüreget. Az esetlegesen talált összenövések vagy pseudociszták laparoszkópos műszerekkel oldhatók. Ha nincs összenövés, egy 5 mm-es epigastrialis metszést ejtünk, melyből az elzáródott katéter eltávolítottuk és az új katéter végét a hasüregbe húztuk, illetve a laparoszkópos csipesszel szemellenőrzés mellett a kismedencébe helyeztük.

4. EREDMÉNYEK

4.1. Laparoszkópia kizáródott lágyéksérv esetén

Az angol nyelvű szakirodalomban 15 olyan cikket találtunk, melyek a kritériumainknak megfeleltek és ezek összesen 689 kizáródott lágyéksérvet dokumentáltak. A műtét időpontjában az *életkor* megoszlása 2 hét és 16 év között változott, az átlag 22,4 hónap volt. A *fiú: lány arány* 2,2:1 volt. A *kizáródás oldaláról* 576 esetben számoltak be, 69,1% -ban (n=398) jobb oldali és 30,9%-ban (n=178) bal oldali sérvről.

Az n=355 (51,5%) esetben manuális repozíciót és késleltetett műtétet (MRDS) végeztek 24-48 órán belül. Az n=34 betegnél (4,9%) csak általános érzéstelenítésben sikerült a manuális visszahelyezést kivitelezni (MRGA), amelyet azonnali LIHR követett. N=300 esetben (43,5%) a sérvtartalom visszahelyezése csak intraoperatív módon (IOR) sikerült, laparoszkópos eszközök és külső nyomás kombinációjával.

Az intraoperatív repozíciók során 68 betegnél dokumentálták a *kizáródott sérvtartalmat*: bél n=36 (52,9%), petefészek n=14 (20,6%), cseplesz n=11 (16,2%), appendix n=5 (7,4%) és Meckel-diverticulum n=2 (2,9%). Az IOR csoport 18 lány betege közül 14-nek (77,8%) petefészek volt a sérvtömlőben.

A sérv zárása két különböző műtéti technikával történt. *Hook technikát* (extracorporális) alkalmaztak n=376 (54,6%) esetben és *dohányzacskó öltést* (intracorporális) n=313 (45,4%) betegnél. Két *feltárásra* került sor az IOR csoportban, az egyik betegnél a repozíció csak a külső lágyékgyűrű behasításával sikerült, illetve egy másik betegnél a LIHR-t megakadályozta a belső lágyékgyűrű szakadékonysága. *Az átlag utánkövetési idő* 15 hónap (3-80 hónap) volt. Az utánkövetés során n=1 (0,15%) hereatrófiát jelentettek az IOR csoportban.

Kiújulás n=4 (0,58%) esetben alakult ki az MRDS csoportban és egy esetben (0,15%) az IOR csoportban. Mind az 5 kiújulás a dohányzacskó öltéssel zárt csoportban fordult elő. A teljes kiújulási arány 0,73% volt. Az kiújulási arány Chi négyzet próbával (p=0,014) szignifikánsan magasabb volt a dohányzacskó öltéses csoportban (n=5; 1,6%), mint a hook technikát alkalmazó csoportban (n=0).

Az átnézett szakirodalomban, 4 betegnél volt szükség laparoszkóposan asszisztált bélrezekcióra: n=2 vékonybél gangréna, n=1 perforált Meckel-diverticulum és n=1 vékonybél mély serosa sérülése miatt. Két részleges omentectomiát és egy nekrotizált petefészek esetén egy oophorectomiát végeztek laparoszkóposan.

Egy hereatrófiát észleltek egy késői, nehéz eszközös visszahelyezést követően. Köldök granulomát 19 betegnél (4,8%) találtak. Egyéb *minor szövődmény* kevesebb, mint 1 %-ban fordult elő, mint például hydrocele (n=6), sérv (n=6) vagy gyulladás (n=3) a trokár helyén.

4.2. Laparoszkóposan asszisztált percután endoszkópos gastrostomia

Összesen 25 magas rizikójú beteg kapott PEG-et 2014 januárja és 2019 decembere között. A nyitott, az egy-lépcsős és a laparoszkópos gastrostomiákat nem tartalmazta ez az elemzés. Ebbe a retrospektív vizsgálatba 15 (60%) fiú és 10 (40%) lány tartozott, *átlag életkoruk* 70 hónap volt (2,5 hónap – 17,5 év).

Ezt a 25, magas kockázatú betegeken végzett beavatkozást 2 csoportra osztottuk. Az első, tisztán endoszkópos vizualizációval végzett csoportot 15 beteg (60%) alkotta, akik az eredeti áthúzásos PEG beültetésen estek át. A második, endoszkópos és laparoszkópos kontrollt egyaránt alkalmazó csoportba 10 beteg (40%) tartozott, akik L-PEG behelyezésben részesültek.

Az *átlag életkor* az első csoportban 71 hónap volt (2,5 hónap – 17,5 év), a *fiú: lány arány* 9:6. A második csoportban az átlag élekor 57 hónap volt (10 hónap -14 év), a fiú: lány arány 6:4. A gastrostomia behelyezésének *indikáció*ja minden esetben a táplálási nehezítettség vagy a malnutrició volt.

Az első csoportban előforduló *rizikó faktorok*: n=7 súlyos TAD, n= 6 hasi tumor (n=3 neuroblastoma, n=3 Wilms tumor) és n= 2 VP shunt. Rizikó faktorok a második csoportban: n=5 VP shunt, n=4 korábbi hasi műtét (duodenum atresia, korábbi gastrostomia, bal oldali nephrectomia Wilms tumor miatt, tumor biopszia rhabdomyosarcoma miatt), és n=1 súlyos TAD.

Összenövéseket n=3 betegnél (30%) találtunk, melyeket laparoszkóposan oldottunk. Konverzióra nem volt szükség.

A PEG behelyezés átlagos *műtéti ideje* 23 perc volt (14-35 perc) az első csoportban, szemben az L-PEG behelyezéshez szükséges 46 perccel (32-80 perc). A Welch-féle kétmintás t-próba szignifikáns különbséget mutatott a két eljárás időtartama között: L-PEG szignifikánsan hosszabb (p=0,001) volt, mint az eredeti PEG, különösen, ha adhesiolysisre is szükség volt (60-80 perc).

A *táplálást* mindkét csoportban a behelyezés után 8 órával kezdtük el vízzel, majd 24 órával később tápszerrel. A táplálás felépítése tekintetében nem találtunk szignifikáns különbséget a két csoport között. A *kórházi tartózkodás időtartama* a táplálás felépítésétől és az alapbetegségektől függött, nem a műtéti technikától.

A nem kívánt mellékhatásokat a „European Society for Paediatric Gastroenterology Hepatology and Nutrition" (ESPGHAN) irányelvek alapján minor és major csoportokra osztottuk. *Minor szövődmény* 2 betegnél fordult elő (8%). Az első csoportban n=1 minor szövődményt észleletek, amely egy nem tervezett tubus eltávolítása volt (6,6%). A bőrnyílás spontán bezáródott a nem tervezett eltávolítás után, és a belső rögzítőtalp a széklettel kiürült. Az L-PEG csoportban n=1 peristomalis granuloma (10%) fordult elő.

Összesen 3 *major szövődményt* észleltünk: ezek mind az első csoportban fordultak elő (20%).

Egy colon transversum perforációt, egy gastrocolicus fistulát és egy pneumoperitoneumot találtunk az első csoportban. A második csoportban nem észleltünk súlyos szövődményt (0%).

Halálos kimenetelt n=1 súlyos társbetegségekkel rendelkező páciensnél dokumentáltak, aki a súlyos alapbetegsége következtében veszítette életét jóval a posztoperatív időszak után. A beteg az első csoportba tartozott, azonban nem volt összefüggés a halálos kimenetel és a műtét között.

4.3. Laparoszkóposan asszisztált ventriculoperitonealis shunt revízió

Gyermeksebészeti osztályunkon 2009 januárja és 2018 decembere között 60 betegnél összesen 140 HC műtétet végeztünk. Az *utánkövetési idő* legalább 1 év volt (1-10 év).
HC műtétet 38 (63%) fiú és 22 (37%) lány esetében végeztünk. Az *átlag életkor* a műtét időpontjában 5,6 év (1 hónap - 21 év) volt.

A disztális shunt revíziók közül n=55 intraabdominális beavatkozás történt. Az *intraabdominális VP shunt revíziókat* 2 csoportra osztottuk: 28 esetben laparoszkópos revízió történt 19 betegnél, és 27 esetben nyitott revízió (20 nyitott intraabdominális revízió és 7 teljes VP shunt csere) 19 betegen.

Az átlag életkor a laparoszkópos csoportban 11,2 év (3 hónap – 21 év) és a nyitott csoportban 8,5 év (3 hónap - 16 év) volt.

A korábbi hasi műtétek számában nem volt szignifikáns különbség a két csoportban. A nyitott csoportban a korábbi hasi műtétek száma 1-8 között változott, a laparoszkópos csoportban 1-9 között.

A hagyományos nyitott eljárások mini-laparotomián keresztül csak korlátozott hozzáférést engednek a hasüreghez. A laparoszkópos revíziók során n=7 kiterjedt és n=3 lokalizált összenövést, illetve n=4 pseudocisztát találtunk, melyeket oldottunk.

A laparoszkópia 3 esetben különösen hasznos volt a megfelelő sebészi kezelést kiválasztásában a hasüreg értékelése alapján. Az egyik betegnél a ventriculovesicalis shuntöt cseréltük VP shuntre. Egy fiú esetében ventriculoatrial shuntöt ültettünk be a hasüreg megtekintése után, illetve egy másik gyermeknél a laparoszkópiát alkalmaztunk a hasüreg megtekintésére mielőtt új VP shuntöt helyeztünk be egy bélperforáció után.

A laparoszkópos csoportban 1 betegnél, a nyitott csoportban pedig 2 betegnél észleltünk *exteriorizálást igénylő shuntfertőzést*.

A műtéti időtartam nem tért el szignifikánsan a két csoport között. A nyitott csoportban az átlagos műtéti idő 28 perc (13-86 perc), és a laparoszkópos csoportban 33 perc (24-67 perc) volt.

Az átlag kórházi tartózkodás 7,2 nap (2-65 nap) a nyitott csoportban, illetve 6,6 nap (2-46 nap) a laparoszkópos csoportban.

A nyitott csoportban 13 esetben (48,1%), míg a laparoszkópos csoportban mindössze 6 esetben (21,4%) volt szükség *12 hónapon belül újabb hasi revízióra*. A laparoszkópos csoportban ezek az értékek szignifikánsan alacsonyabbak (p=0,037) Chi-négyzet próba segítségével. A p<0,05 p-értéket statisztikailag szignifikánsnak tekintettük. Az IBM SPSS 25-ös verziószámú statisztikai szoftvert használunk.

5. MEGBESZÉLÉS

5.1.Laparoszkópia kizáródott lágyéksérv esetén

A kizáródás a lágyéksérvek súlyos szövődménye, mely esetén sürgős ellátás szükséges. A sikeres manuális visszahelyezés után a sérv nyitott vagy minimál invazív technikával is zárható, 24-48 órával később. A laparoszkópos zárás előnye, hogy elkerülhető a kizáródás után még napokig ödémás sérvtömlő bonyolult disszekciója, és szükség esetén lehetővé teszi az ellenoldali nyitott processus vaginalis zárását.

Ha a manuális visszahelyezéshez altatás szükséges, ajánlott a sürgősségi laparoszkópia elvégzése egy ülésben, mivel az lehetővé teszi a visszahelyezett sérvtartalom megtekintését.

Súlyosan kizáródott sérv esetén előfordul, hogy a visszahelyezés csak külső manuális nyomás és belső laparoszkópos eszközökkel történő húzás kombinációjával lehetséges. A vizuális megtekintés során értékelhető a bélsérülés, illetve a gonádnekrózis mértéke, és laparoszkópos ellátás is kivitelezhető. A stranguláció okozta bélnekrózis, illetve a laparoszkópos eszközök húzásából adódó serosa sérülés intracorporális varratokkal ellátható, vagy a sérült bélszakasz egy kis feltáráson keresztül exteriorizálható a beavatkozás idejére.

Omentectomia, appendectomia, oophorectomia vagy Meckel-diverticulum rezekció is elvégezhető a MIS alatt.

Mindössze egy hereatrófiát jelentettek egy olyan fiú esetében, aki egy késői, nehéz, eszközös repozíción esett át. Feltételezhető, hogy a hereatrófia kialakulása inkább a kizáródás időtartamának és a here állapotának tulajdonítható, mint az alkalmazott műtéti technikának.

Két feltárást dokumentáltak: az első esetnél a külső lágyékgyűrű behasítása vált szükségessé, míg egy másik esetben a belső lágyékgyűrű szakadékonysága akadályozta meg a laparoszkópos sérvzárást.

Lányok esetén a nem reponálható lágyéksérvet, melynek tartama leggyakrabban a petefészek, javasolt laparoszkóposan ellátni, amint diagnosztizálták.

A kizáródást követő sérvkiújulási arány LIHR esetén mindössze 0,78%, mely hasonló a nem kizáródott sérvekéhez, azonban nyitott sérvzárást követően a kiújulás 15-20% is lehet.

A hook technika és a dohányzacskó öltés egyaránt elterjedt LIHR esetén, azonban a kiújulási arány szignifikánsan magasabb a dohányzacskó öltés után, mint hook technikával.

5.2.Laparoszkóposan asszisztált percután endoszkópos gastrostomia

A szondatáplálás az egyik lehetőség, ha enterális táplálás szükséges, azonban a szájon keresztüli bevitel elégtelen. Miután Gauderer 1980-ban először leírta a PEG beültetést, ez a minimál invazív technika vált a gold standarddá. Ennek előnyei a kisebb heg, rövidebb műtéti idő, kevesebb infekció, kisebb műtét utáni fájdalom és rövidebb kórházi tartózkodás. A legtöbb esetben a PEG beültetés egy biztonságos beavatkozás, ha a nyelőcső átjárható, és ha a gyomor átvilágítása jól látható a hasfalon keresztül.

A PEG beültetések szövődményeiről szóló irodalmi áttekintésünk alapján, a hagyományos PEG beültetés után a leggyakoribb major szövődmény 3,5% -ban a szisztémás fertőzés volt, illetve 1,5% -ban a peritonitis, szepszis vagy a sebszétválás. Pneumoperitoneum 0,7%-ban fordult elő. Tünetmentes pneumoperitoneum előfordulhat bélperforáció nélkül a beavatkozás következtében, azonban az esetek 0,3% -ában nyelőcső- vagy bélperforációt észleltek. Gastrocolicus fistulákat 0,45% -ban észleltek a flexura lienalis elülső hasfal és gyomorfal közé ékelődése miatt. Besüllyedt gastrostomát, hasűri vérzést és ileust 1% -ban dokumentáltak.

A véralvadási zavar, a súlyos ascites, a peritonitis és a nyelőcső- vagy általános gastrointestinalis obstrukciók abszolút kontraindikációnak tekinthetők. A súlyos kyphoscoliosis beékelődött szervekkel vagy az eltorzult anatómiai viszonyok relatív kontraindikációnak számítanak.

Laparoszkópos asszisztencia javasolt PEG beültetés során azoknál a betegeknél, akiknek súlyos kyphoscoliosisuk, hepatomegaliájuk, splenomegaliájuk van, extrém módon elhízottak vagy hasi tumorjuk van, illetve akik korábban hasi műtéten estek át.

Intézetünkben 2014-ben kezdtünk el az L-PEG beültetést, miután egy VP shuntös betegnél súlyos szövődmény lépett fel. Azóta minden bélsérülésre magas kockázatot hordozó betegnél (VP shunt, PD katéter, korábbi hasi műtét, súlyos TAD, hepatomegalia vagy hasi tumor) ezt a módszert alkalmazzuk. A betegek szelekcióját megelőzően, hagyományos PEG beültetést végeztünk 15 magas kockázatú betegnél: súlyos TAD (n=7), hasi tumor (n=6) és VP shunt (n=2). Három súlyos szövődmény fordult elő: colon perforáció (n=1), gastrocolicus fistula (n=1) és pneumoperitoneum (n=1).

Vastagbélperforációt találtunk egy 2 éves VP shuntös gyermeknél. Peritonitis alakult ki az 1. posztoperatív napon. Laparotomiát végeztünk és kettő perforációs nyílást találtunk a colon

transversumon, melyeket 2 rétegben zártunk. A VP shunt disztális szárát ideiglenesen exteriorizáltuk. A PEG-et gastrotubusra cseréltük.

Egy 3 éves, Fallot-tetralógiás, súlyos TAD-os, szomato-mentálisan retardált kisfiúnál gastrocolicus fistulát észleltünk. A belső talpat endoszkóposan távolítottuk el, a krónikus fistulát műtéti úton zártuk.

Egy esetben pneumoperitoneum alakult ki a PEG korai mozgatása miatt, amelyet a súlyos TAD-os, autista beteg meglazított magának már a korai posztoperatív időszakban. Ezt követően laparoszkópos technikával gastropexiát végeztünk. Ez a szövődmény független a műtéti technikától.

A nagy kockázatú betegek szelekciójának megkezdését követően 10 L-PEG-et ültettünk be. A laparoszkópos asszisztencia indikációi: VP shunt (n=5), korábbi hasi műtét (n=4) (duodenum atresia, korábbi gastrostomia, bal oldali nephrectomia Wilms tumor miatt, tumorbiopszia rhabdomyosarcomából), és súlyos TAD (n=1). Három betegnél (30%) észleltek adhéziót; közülük kettőnek VP shuntje volt, egynek korábban gastrostomiája.

Az L-PEG előnye, hogy a sebészek és az endoszkópos orvosok is ugyanazt a beavatkozást végzik, mint máskor, és nincs szükség egy új technika elsajátítására. Az endoszkópos orvos az eredeti áthúzásos technikát végzi. A sebész a köldökben készít ugyanúgy behatolást, ahogy bármely laparoszkópos műtétnél az 5 mm-es kamera portnak. A Veress tű helyett, a nyitott, Hasson technikát részesítjük előnyben az ér-, máj- illetve bélsérülések elkerülése érdekében. Az esetleges összenövések laparoszkóposan oldhatók. Amikor a gyomor már adhéziómentes, az eredeti PEG beültetés elvégezhető kettős vizuális ellenőrzés mellett. A laparoszkópos eljárás nem csak magas kockázatú betegek esetén, hanem minden paciensnél ugyan hosszabb, azonban biztonságosabb, mint a tisztán endoszkópos beültetés.

5.3. Laparoszkóposan asszisztált ventriculoperitonealis shunt revízió

A VP shunt az elsődleges kezelési mód a különböző eredetű HC-ok esetén; annak ellenére, hogy a szövődmény ráta meglehetősen magas. VP shunt működészavar 11–25% fordul elő a shunt behelyezés utáni első évben. A VP shuntök leggyakoribb szövődménye az elzáródás. A hagyományos nyitott disztális shunt revízió során a mini-laparotomia csak korlátozott hozzáférést nyújt a hasüreghez. Kiterjedt hasi összenövések esetén ez az eljárás csak rövid szövődménymentes időszakot biztosít, mint ahogy azt a saját betegeink között tapasztaltuk. A laparoszkópos shunt revíziók bevezetése (N=10 laparoszkópos adhesiolysis és n=4 pseudociszta eltávolítás) hosszabb shunt-túlélést eredményezett.

Három gyermeknél a laparoszkópia segített a döntéshozatalban, mivel a hasüreg felszívó felszínének vagy a helyi gyulladásnak a megítélése hatással lehet a későbbi shunt-túlélésre.

Egy korábban számos revízión átesett 16 éves fiú esetében ventriculovesicalis shuntöt végeztünk a kiterjedt hasűri adhéziók miatt. Miután a fiúnál hólyagkövek képződtek a shunt körül, újabb revízióra volt szükség. Laparoszkópos adhesiolysist követően újra VP shuntöt helyeztünk be sikeresen, mely után az elmúlt 10 évben nem volt szükség további disztális shunt revízióra.

Egy tünetmentes 9 hónapos kislánynál a disztális katéter a colonon át penetrált és a végbélnyílásban jelent meg. Két hetes exteriorizálást és antibiotikum terápiát követően, a laparoszkópia során megtaláltuk a colonon a begyógyult perforációs nyílást, és laparoszkópos szemellenőrzés mellett egy új VP shuntöt helyeztünk be a hasüreg egy másik részére. A kislány több mint 8 éve panaszmentes.

Egy laparoszkópos revízió során, egy 14 éves fiúnál nem találtunk szabad hasüreget az egész hasüregre kiterjedő masszív összenövések miatt, melyeket korábbi gyulladások okoztak. Egy 2. lépcsőben ventriculoatrialis shuntöt ültettünk be. A betegünk 6 éve tünetmentes.

A hydrocephalusos betegek között, a legtöbb szerző szignifikánsan magasabb számú shunt revízióról és cseréről számol be gyermekek esetén, mint felnőtteknél. A laparoszkópos asszisztencia nem csak a megfelelő adhesiolysissel és a pseudociszta kiirtásával tud segíteni, hanem a döntéshozatalban is, hogy mikor válasszunk más terápiás lehetőséget. A VP shuntös betegeknél célunk a lehető leghosszabb tünetmentes időszak elérése.

6. KÖVETKEZTETÉS

6.1. Laparoszkópia kizáródott lágyéksérv esetén

A kizáródott lágyéksérvek esetén kifejezetten ajánlott a LIHR, mivel előnyei közé tartozik a nem reponálható sérvek visszahelyezésében a pneumoperitoneum és a sérvtartalom laparoszkópos eszközökkel való visszahúzásának jelentősége. A lágyéksérv bármely laparoszkópos technikával (hook vagy dohányzacskó öltés) azonnal zárható, és a nyílt beavatkozásokhoz képest sokkal kisebb az ondóvezeték vagy az erek sérülésének veszélye. Amennyiben bélsérülés, gonádnekrózis vagy Meckel-diverticulum látható, ezek laparoszkópos eszközökkel azonnal elláthatók. A kiújulási arány alacsony, hasonló a nem kizáródott esetekhez, azonban szignifikánsan magasabb dohányzacskó öltés esetén, mint hook technikával.

6.2. Laparoszkóposan asszisztált percután endoszkópos gastrostomia

Eredményeink azt mutatják, hogy a magas kockázatú betegeknél alacsonyabb a súlyos szövődmények aránya L-PEG esetén, a műtéti idő azonban szignifikánsan hosszabb, főként ha adhesiolysisre van szükség.

A laparoszkópos asszisztencia egy áttekinthető hasüregi képet ad, lehetőséget nyújt az adhéziók oldására, és így az esetleges bél- vagy májsérülés megelőzhető. L-PEG javasolt a deformált anatómiai viszonyokkal rendelkező, a VP shuntös, illetve a korábban hasi műtéten átesett gyermekeknél. Az L-PEG sürgős esetben is segítséget nyújthat, ha a hasfal transzilluminációja nem megfelelő a gasztroszkópia során. A magas rizikójú betegek PEG beültetése olyan gyermeksebészeti osztállyal rendelkező centrumokban javasolt, ahol a laparoszkópiát rutinszerűen alkalmazzák.

6.3. Laparoszkóposan asszisztált ventriculoperitoneal shunt revízió

A VP shunt a HC elsődleges kezelése; azonban gyakran szükség van revízióra. A disztális shunt revíziók nyílt és laparoszkópos módon egyaránt elvégezhetők. A laparoszkópos revíziók legfontosabb előnyei az adhéziók oldásának lehetősége, a liquor pseudociszták fenesztrációja és az új katéter szemellenőrzés melletti behelyezése a hasüregbe. A laparoszkópia megkönnyíti a hasüreg diagnosztikus kiértékelését, így segíti a döntéshozatalt a sebészi ellátást illetően.

Ennek eredményeképpen szignifikánsan kevesebb újabb hasi revízióra van szükség az első posztoperatív évben.

5.4. Főbb eredményeink

1. **A laparoszkópos ellátás hatékony a gyermekkori nem reponálható, kizáródott lágyéksérvek kezelésében. Laparoszkópos műtét során nemcsak a sérv visszahelyezését segíthetjük elő, hanem egy ülésben zárhatjuk is a lágyéksérvet.**

2. **A laparoszkópos asszisztencia a PEG behelyezések során csökkentheti az intraoperatív szövődmények arányát a torzult anatómiai viszonyokkal rendelkező vagy korábbi hasi műtéten átesett magas kockázatú betegek esetén.**

3. **Az intraabdominális VP shunt revíziók során végezett laparoszkópos asszisztencia jelentősen csökkentheti a későbbi hasi revíziók számát, illetve speciális esetekben a laparoszkópos leletek segíthetnek a VP shunt behelyezés legmegfelelőbb technikájának és időzítésének kiválasztásában.**

7. KÖSZÖNETNYILVÁNÍTÁS

Mindenekelőtt, szeretném kifejezni a hálámat **Dr. Kovács Tamás**nak az ő folyamatos támogatásáért, bátorításáért és segítségéért mindvégig a tudományos munka és a disszertáció elkészülése alatt.

Külön köszönetet szeretnék mondani **Prof. Dr. Füzesi Kristóf**nak a munkámhoz nyújtott inspirációért és a folyamatos támogatásért.

Hálás vagyok továbbá **Prof. Amulya K. Saxena**-nak, aki elindított a tudományos publikációk útján, és hogy lehetővé tette, hogy a londoni tartózkodásom alatt a csapatának teljes értékű tagjának érezhettem magam.

És köszönettel tartozom a **Szegedi Tudományegyetem Gyermekgyógyászati Klinika Sebészeti osztály**án dolgozó összes kollégámnak a segítségükért a mindennapi munkámban. Nélkülük ez a munka nem jöhetett volna létre.

Végül, de nem utolsó sorban, szeretnék kifejezni hálámat a családomnak a támogatásukért és a megértésükért.