A disszertáció alapjául szolgáló közlemények:

I. **Szalárdy, L.**; Zádori, D.; Plangár, I., Vécsei, L.; Ludolph, AC, Weydt, P.; Klivényi, P.; Kovács GG. Neuropathology of partial PGC-1α deficiency recapitulates features of mitochondrial encephalopathies but not of neurodegenerative diseases. *Neurodeg. Dis.* **2013**, *12*(4):177–188. (IF: 3,454)

II. **Szalárdy, L**; Molnár, M; Török, R; Zádori, D; Vécsei, L; Klivényi, P; Liberski, PP; Kovács, GG. Histopathological comparison of Kearns-Sayre syndrome and PGC-1α-deficient mice suggests a novel concept for vacuole formation in mitochondrial encephalopathy. *Folia Neuropathol.* **2016**, *54*(1)*:*9-22. (IF: 1,233)

A disszertáció alapját közvetlenül nem képező közlemények:

III. Török, N; Majláth, Z; **Szalárdy, L.**; Vécsei, L. Investigational α-synuclein aggregation inhibitors: hope for Parkinson's disease. *Expert Opin. Investig. Drugs* **2016**, Nyomtatás alatt. (IF: 4,408)

IV. **Szalárdy, L.**; Molnár, M.; Török, R.; Zádori, D.; Kovács, GG.; Vécsei, L; Klivényi, P. Lack of age-related clinical progression in PGC-1α-deficient mice - implications for mitochondrial encephalopathies. *Behav. Brain Res.* **2016**, 313:272-281. (IF: 3,002)

V. Molnár, FM; Török, R; **Szalárdy, L**; Sümegi, E; Vécsei, L; Klivényi, P. High-dose 1,25-dihydroxyvitamin D supplementation elongates the lifespan of Huntington's disease transgenic mice. *Acta Neurobiol. Exp.* **2016**, 76:176–181. (IF: 1,708)

VI. **Szalárdy, L**; Zádori, D; Klivényi, P; Vécsei, L. The role of CSF biomarkers in the evolution of diagnostic criteria in Alzheimer's disease: shortcomings in prodromal diagnosis. *J. Alzheimers Dis.* **2016**, 53(2):373–392. (IF: 3,920)

VII. Zádori, D; Veres, G; **Szalárdy, L**; Klivényi, P; Fülöp, F; Toldi, J; Vécsei; L. Inhibitors of the kynurenine pathway as neurotherapeutics: a patent review (2012-2015). *Expert Opin. Ther. Pat.* **2016**, 26(7):815–832. (IF: 4,626)

VIII. **Szalárdy, L**; Zádori, D; Klivényi, P; Toldi J., Vécsei, L. Electron transport disturbances and neurodegeneration: from Albert Szent-Györgyi's concept (Szeged) till novel approaches to boost mitochondrial bioenergetics. *Ox. Med. Cell. Longev.* **2015**, 2015:498401. (IF: 4,492)

IX. Zádori, D; Veres, G; **Szalárdy, L**; Klivényi, P; Vécsei, L. Drug-induced movement disorders. *Expert Opin. Drug Saf.* **2015**, *14*(6):877–890. (IF: 2,896)

X. Veres, G; Molnár, M; Zádori, D; Szentirmai, M; **Szalárdy, L**; Török, R; Fazekas, E; Ilisz, I; Vécsei, L; Klivényi, P. Central nervous system-specific alterations in tryptophan metabolism in 3-nitropropionic acid model of Huntington's disease. *Pharmacol. Biochem. Behav.* **2015**, 132:115–124. (IF: 2,537)

XI. Török, R.; Kónya, JA; Zádori, D; Veres, G; **Szalárdy, L**; Vécsei, L; Klivényi, P. mRNA expression levels of PGC-1α in a transgenic and a toxin model of Huntington's disease. *Cell. Mol. Neurobiol.* **2015**, *35*(2):293–301. (IF: 2,328)

XII. Grozdics, E; Berta, L; Gyarmati, B; Veres, G; Zádori, D; **Szalárdy, L**; Vécsei, L; Tulassay, T; Toldi, G. B7 costimulation and intracellular indoleamine 2,3-dioxygenase expression in umbilical cord blood and adult peripheral blood. *Biol. Blood Marrow Transplant.* **2014**, *20*(10):1659–1665 (IF: 3,404)

XIII. Zádori, D; Veres, G; **Szalárdy, L**; Klivényi, P; Toldi, J; Vécsei, L. Glutamatergic dysfunctioning in Alzheimer's disease and related therapeutic targets. *J. Alzheimers Dis.* **2014**, *42*(Suppl 3):S177–187. (IF: 4,151)

XIV. Plangár, I; Zádori, D; **Szalárdy, L**; Vécsei, L; Klivényi, P. Assessment of the role of multidrug resistance-associated proteins in MPTP neurotoxicity in mice. *Ideggyogy. Sz.* **2013**, *66*(11–12):407–414. (IF: 0,343)

XV. **Szalárdy, L**; Zádori, D; Tánczos, E; Simu, M; Bencsik, K; Vécsei, L; Klivényi, P. Elevated levels of PPAR-gamma in the cerebrospinal fluid of patients with multiple sclerosis. *Neurosci. Lett.* **2013**, *554*:131–134. (IF: 2,055)

XVI. Török, R; Török, N; **Szalárdy, L**; Plangár, I; Szolnoki, Z; Somogyvári, F; Vécsei, L; Klivényi, P. Association of vitamin D receptor gene polymorphisms and Parkinson's disease in Hungarians. *Neurosci. Lett.* **2013**, *551*:70–74. (IF: 2,055)

XVII. **Szalárdy, L**; Zádori, D; Simu, M; Bencsik, K; Vécsei, L; Klivényi, P. Evaluating biomarkers of neuronal degeneration and neuroinflammation in CSF of patients with multiple sclerosis - osteopontin is a potential marker of clinical severity. *J. Neurol. Sci.* **2013**, *331*(1–2):38–42. (IF: 2,262)

XVIII. Zádori, D; **Szalárdy, L**; Toldi, J; Fülöp, F; Klivényi, P; Vécsei, L. Some molecular mechanisms of dopaminergic and glutamatergic dysfunctioning in Parkinson's disease. *J. Neural Transm.* **2013**, *120*(4):673–81. (IF: 2,871)

XIX. Vécsei, L; **Szalárdy, L**; Fülöp, F; Toldi, J. Kynurenines in the CNS – recent advances and new questions. *Nat. Rev. Drug. Discov.* **2013**, *12*(1), 64–82. (IF: 37,231)

XX. **Szalárdy, L**; Zádori, D; Fülöp, F; Toldi, J, Klivényi, P; Vécsei, L. Manipulating kynurenic acid levels in the brain – on the edge between neuroprotection and cognitive dysfunction. *Curr. Top. Med. Chem.* **2012**, *12*(16), 1797–1806. (IF: 3,702)

XXI. Zádori, D; Klivényi, P; **Szalárdy, L**; Fülöp, F; Toldi, J; Vécsei, L. Mitochondrial disturbances, excitotoxicity, neuroinflammation and kynurenines: novel therapeutic strategies of neurodegenerative disorders. *J. Neurol. Sci.* **2012**, *322*(1–2), 187–191. (IF: 2,243)

XXII. Vécsei, L; Plangár, I, **Szalárdy, L.** Manipulation with the kynurenines – a possible tool for treating neurodegenerative diseases? *Exp. Rev. Clin. Pharm.* **2012**, *5*(4), 351–353. (editorial)

XXIII. **Szalárdy, L**; Klivényi, P; Zádori, D; Fülöp, F; Toldi, J; Vécsei, L. Mitochondrial disturbances, tryptophan metabolites and neurodegeneration: medicinal chemistry aspects. *Curr. Med. Chem.* **2012**, *19*(13), 1899–1920. (IF: 4,070)

Összesített impakt faktor: **98,991**

I. BEVEZETÉS

Az elmúlt évtizedben számos bizonyíték látott napvilágot arra vonatkozóan, hogy a peroxiszóma proliferátor által aktivált receptor-gamma (PPARγ) koaktivátor 1-alfa (PGC-1α), egy számos transzkripciós faktor koaktiválásáért felelős sejtmagi kódolású fehérje, kiemelkedő szerepet játszhat a mitochondriális biogenezisben érintett folyamatok transzkripciós kaszkádjában. Bizonyos gének PGC-1α általi koaktiválása, úgymint a nukleáris respirátoros faktor 1 és 2 (NRF-1 és -2), a PPAR-ok, az ösztrogénhez köthető receptorok (ERR-ek) és az izomsejt-specifikus serkentő faktor 2C (MEF2C), számtalan olyan fehérje expressziójának fokozódásához vezet, amelyek érintettek a mitochondriális transzkripcióban, replikációban, sejtmagi kódolású mitochondriális respirátoros komplex alegységek importjában és összeszerelésében, valamint szövetspecifikusan serkentik az oxidatív foszforilációt és a hőszabályozást, fokozzák a glükoneogenezist és a zsírsavoxidációt, és javítják az oxidatív stresszel szembeni védelmet (1. ábra).

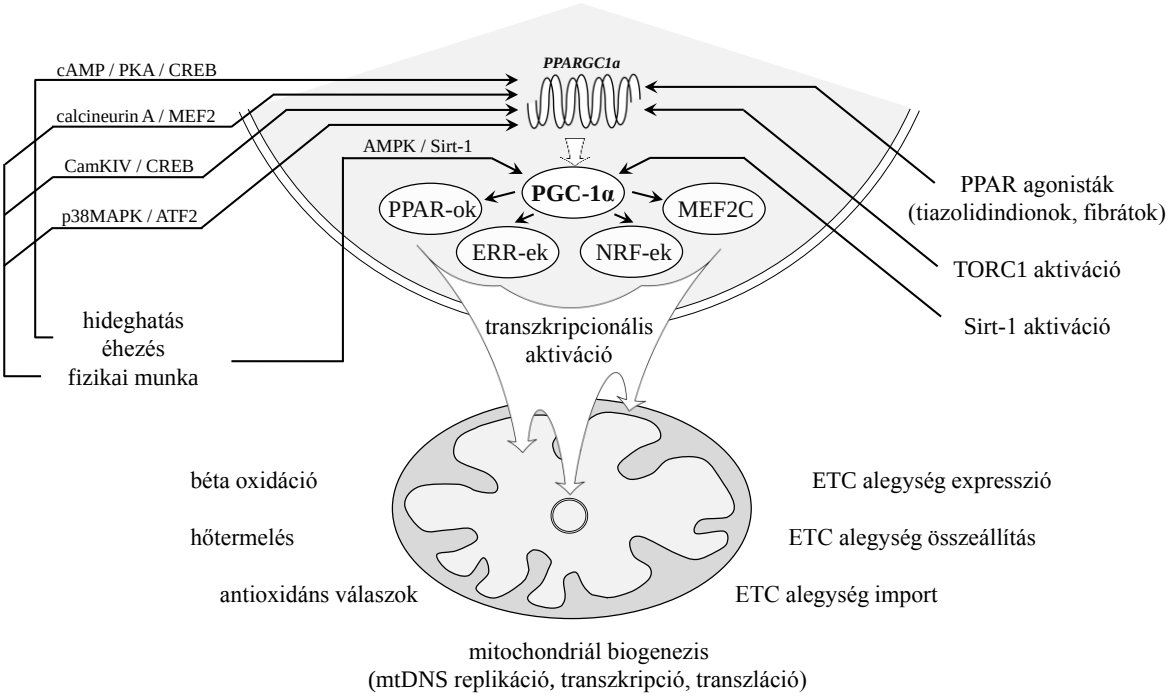

1. ábra. A PGC-1α kaszkád. A PGC-1α éhezés, fizikai munka vagy hideghatás által vagy gyógyszeresen elért fokozott transzkripciója és/vagy poszt-transzlációs aktiválása számos olyan sejtmagi kódolású fehérje transzkripciójának emelkedéséhez vezet, amelyek a mitochondriumok működésének szabályozásában több szinten részt vesznek, beleértve a mitochondriális biogenezist, az adaptív anyagcserét, az antioxidáns választ és az elektrontranszport-lánc megfelelő összeszerelését/elemeinek mitochondriális importját.

Számos magyarázat van arra a megfigyelésre, miszerint a központi idegrendszer kifejezetten hajlamos a mitochondriális zavarok által előidézett károsodásokra. Ezek közé tartozik a kiemelkedően magas energiaszükséglet és az idegsejtek folyamatos glükóz- és oxigénellátásra való igénye. Mindez jól összecseng azzal a számtalan megfigyeléssel, amely a mitochondriális diszfunkciót a különböző neurodegeneratív kórképek pathogenezisének középpontjába helyezi, ideértve az Alzheimer-kórt, a Parkinson-kórt, a Huntington-kórt és az amiotrófiás laterális szklerózist. A neurodegeneratív kórképekben a központi idegrendszer egyes körülírt területein bekövetkező progresszív idegsejtpusztulás mellett bizonyos fehérjék lebontásának zavara és a rosszul formált fehérjék következményes aggregációja észlelhető, ilyenek például a hiperfoszforilált Tau (pTau), az amyloid-β (Aβ), az α-synuclein, a transz-aktivációs válasz (TAR) DNS-kötő fehérje 43 (TDP-43) és a fused in sarcoma (FUS) fehérjék. Egyre több a bizonyíték arra vonatkozóan, hogy a mitochondriális funkciózavar és a károsodott fehérjefeldolgozás között ezekben a betegségekben szoros a kapcsolat. Az idegsejtek oxigén- vagy glükózmegvonásra való fokozott érzékenysége – szemben az asztrociták relatív magas tűrőképességével – jól ismert, azonban friss tanulmányok arra utalnak, hogy az oligodendrogliák érzékenysége e tekintetben még az idegsejtekét is meghaladja, amely tulajdonság fontos információ a központi idegrendszeri mitochondriális diszfunkcióhoz társuló krónikus betegségekben észlelhető jellegzetes myelineltérések pathogenezisének megértéséhez, beleértve az öregedést és a mitochondriális encephalopathiákat.

Egy sor bizonyíték támasztja alá, hogy a PGC-1α tengely csökkent működése fontos szerepet játszhat a neurodegeneratív betegségekben észlelt mitochondriális funkciózavar és ezáltal a proteinaggregáció kialakulásában. Valóban, fordított összefüggést találtak a hippocampális PGC-1α fehérjetartalom valamint a neuritikus plakk pathológia mértéke illetve a hippocampális $A\beta_{x\text{-}42}$ mennyisége között Alzheimer betegekben, és *in vitro* bizonyítékok azt sugallják, hogy PGC-1α hiánya csökkentheti a nem-amyloidogén α-szekretáz aktivitását. Egy genomszintű elemzés 425 PGC-1α-reszponzív, sejtmagi kódolású mitochondriális gén alacsony expresszióját mutatta ki sporadikus Parkinson betegek körében, továbbá a PGC-1α egyes génpolimorfizmusait (SNP-it) összefüggésbe hozták a Parkinson-kór kezdetekor fennálló életkorral és a betegségre való hajlammal is. Mindez jól egybevág az érintett agyterületekben észlelt alacsonyabb PGC-1α expresszióval Parkinson betegekben illetve kondicionális parkin knockout egerekben. Fontos kiemelni, hogy a PGC-1α csökkent expressziója serkentette az α-synuclein oligomerizációját *in vitro*. Ami a Huntington-kórt illeti, csökkent PGC-1α expressziót találtak a betegek striátumában, transzgenikus egerekben és *in vitro* Huntington modellekben.

Ezzel összhangban számos PGC-1α célgén alacsonyabb expresszióját találták Huntington-kóros betegek striátumában illetve transzgenikus egerekben. A PGC-1α gén egyes polimorfizmusai befolyásolják a betegség kezdetekor fennálló életkort.

Bár a PGC-1α egyetlen ismert mutációját sem hozták még közvetlen összefüggésbe öröklött mitochondriális betegséggel, figyelembe véve, hogy számos olyan gén áll a PGC-1α-val közvetlen vagy közvetett kapcsolatban, amelyet vagy patogén mutációban vagy a betegségek kísérletes modellezésében érintett, a PGC-1α indukció potenciális jótékony hatása ezekben a jelenleg befolyásolhatatlan betegségekben joggal feltételezhető, és a koncepciót számos a mitochondriális citopáthiák modelljeit alkalmazó kísérletes tanulmány támogatja.

PGC-1α-deficiens állatok – érdekes ellentmondások

Nemrégiben kimutatták, hogy a PGC-1α áteshet egy alternatív 3' splicing-on is a 6-os és 7-es exonok között, amely egy in-frame stop kodont hoz létre a 268-as aminosavnál, és ezáltal egy rövidebb, de funkcionálisan aktív PGC-1α splice variánst eredményez, amelyet a PGC-1α N-trunkált vagy N-terminális fragmentjének neveznek (NT-PGC-1α; 267 aminosav). Az elmúlt években két egymástól függetlenül kialakított, PGC-1α vonatkozásában teljes test génkiütött egértörzset hoztak létre. Az első törzs egy komplett PGC-1α knockout (PGC-1α -/-), míg a párhuzamosan kialakított törzsből hiányzik ugyan a teljes hosszúságú (full-length) protein expressziója (FL-PGC-1α -/-), azonban kifejeződik egy valamennyivel rövidebb, deműködőképes NT-PGC-1α izoforma (NT-PGC-1α^{254}). Kiemelendő, hogy mind a két egész test PGC-1α knockout törzs kapcsán beszámoltak döntően a striátumot érintő agyi asztrogliózisról és vakuolizációról, amely arra a következtetésre juttatta a szerzőket, hogy a PGC-1α hiánya a neurodegenerációt, azon belül is elsősorban a Huntington-kórt modellezheti. Furcsa módon, a komplett PGC-1α -/- egerek kapcsán hiperaktivitásról számoltak be, amelyet a szerzők a Huntington-kórra jellegzetes hiperkinetikus fenotípusként interpretáltak; ezzel szemben, az FL-PGC-1α -/- egerek hipomotilitást és gyengeséget mutattak.

II. CÉLKITŰZÉSEK

A neurodegeneratív betegségekben észlelhető mitochondriális funkciózavart és azon belül is a PGC-1α hiányát a fehérjefeldolgozás zavarával összefüggésbe hozó egybehangzó irodalmi adatokra alapozva elvégeztük az FL-PGC-1α -/- egértörzs szisztematikus neuropathológiai karakterizálását, külön tekintettel a neurodegenerációhoz köthető proteinek immunohisztokémiai mintázatára. Mivel sem az agyi vakuolizáció sem a hiperkinetikus viselkedés nem jellemző a transzgenikus vagy szisztémás toxin-indukált Huntington-kór

egérmodellekre, célul tűztük ki az FL-PGC-1α -/- egértörzs részletes neuropathológiai lézióprofiljának elkészítését. A kezdeti eredményeink alapján az észlelt neuropathológiai fenotípus a mitochondriális betegségekre emlékeztetett, így idős állatokból származó mintáinkat szisztematikusan összehasonlítottuk egy definitív mitochondriális encephalopathia eset humán agyszövetből származó mintáival.

III. ANYAGOK ÉS MÓDSZEREK

Az FL-PGC-1α -/- egereket a Kelly Laboratórium állította elő és Klinikánk Állatházában szaporítottuk őket tovább. A szövettani vizsgálatokat két korcsoportban végeztük el, 30 és 70-75 hetes állatokon. A neurodegenerációhoz köthető fehérjék immunohisztokémiai elemzésére szagittálisan metszett, paraffinba ágyazott agymetszeteket használtunk, s ubiquitin, Tau, pTau (AT8), α-synuclein, Aβ, amyloid prekurzor protein (APP), prion protein (144-152 epitóp), TDP-43 és FUS fehérjék elleni antitesttel festettük. A neuropathológiai profil elkészítése során Hematoxilin és Eozin (H&E), Klüver-Barrera, Oil Red O és Bielschowsky ezüst festéseket, valamint gliális fibrilláris savi protein (GFAP), TPPP/p25 (érett oligodendrociták markere), foszforilált és nem-foszforilált neurofilamentumok (SMI-31 és SMI-32) és mikrotubulushoz asszociált protein-2 (MAP-2) neuronális markerek, myelin bázikus protein (MBP), valamint Iba1 (mikroglia marker) elleni immunfestéseket alkalmaztunk. A neuropathológiai profil vizsgálatait egy genetikai vizsgálattal igazolt Kearns-Sayre szindrómás (KSS), 22 éves korában elhunyt férfibeteg mintáin is elvégeztük. Az egerekben észlelt vakuolizáció és asztrogliózis kiértékelése szemikvantitatíven történt (2. ábra). Az elektronmikroszkópiára előkészített metszeteket JEM-100C transzmissziós elektronmikroszkóppal vizsgáltuk. A statisztikai elemzéshez a Fisher-féle exakt tesztet használtuk.

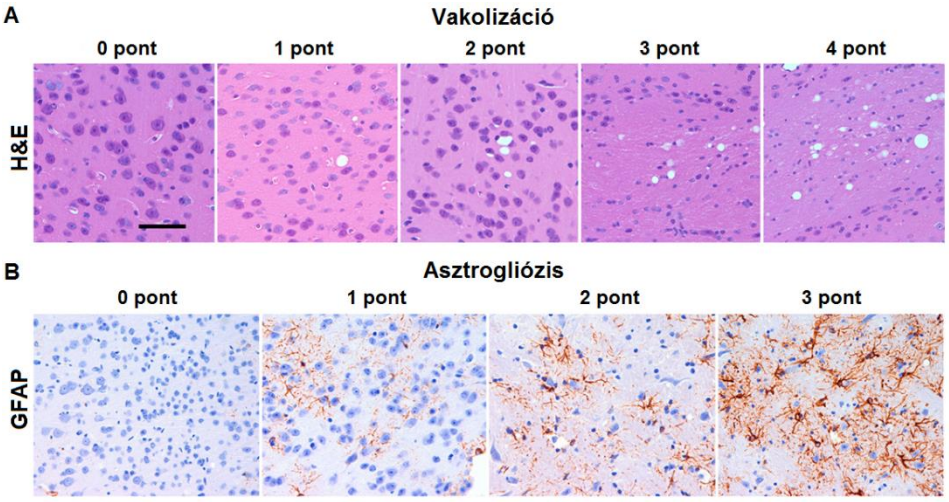

2. ábra. A vakuolizáció (**A**) és az asztrogliózis (**B**) pontozására alkalmazott szemikvantitatív értékeket ábrázoló reprezentatív felvételek. A csík 20 μm-nek felel meg.

IV. EREDMÉNYEK

IV.1. A neurodegenerációhoz köthető fehérjék elleni immunfestések

Prion protein (PrP), α-synuclein (a-Syn), amyloid prekurzor protein (APP), Aβ (A-beta), Tau, pTau, TDP-43, FUS és ubiquitin (Ubi) elleni immunfestéseket végeztünk vad típusú (VT) és FL-PGC-1α -/- (PGC-1α) állatok agyának különböző anatómiai régióiban. A kóros fehérjeaggregáció és zárványtest-kialakulás teljes hiányát észleltük, az érett FL-PGC-1α -/- egerek agyának egész területe fiziológiás festődési mintázatot mutatott (3. ábra). Ez a kép gyakorlatilag teljesen identikus volt a 70-75 hetes FL-PGC-1α -/- egerekben egy következő vizsgálatsorozatban (nem prezentált adatok).

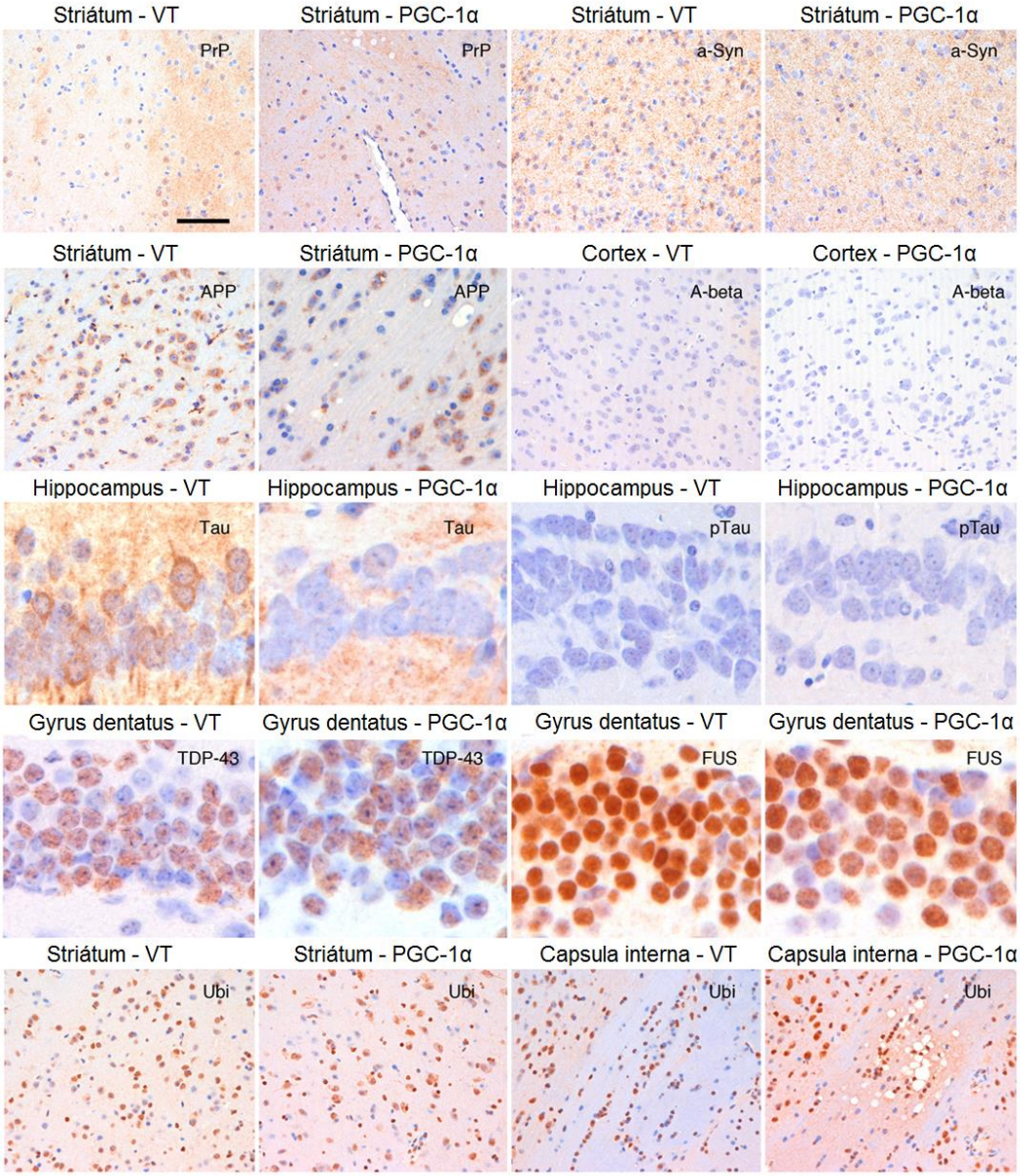

3. ábra. Az FL-PGC-1α expresszió hiánya nem társul a neurodegenerációhoz köthető fehérjék akkumulációjával 30 hetes egérben.

IV.2. Érett FL-PGC-1α -/- egerek lézióprofilja

Harminc hetes életkorban az egerek neuropathológiai eltérései között kiterjedt, döntően fehérállományi vakuolizációt és körülírt agyterületeket érintő reaktív asztrogliózist észleltünk.

A striátum volt a vakuolizáció tekintetében leginkább érintett szürkeállományi struktúra (1. táblázat); a neocortexet érintő vakuolizáció a mély agykérgi rétegekben dominált, a híd-nyúltvelői régióban a legsúlyosabb szivacsosodás a paramedián metszetekben volt kimutatható (p = 0.018). A széles körben érintett fehérállományi struktúrák közül a legsúlyosabb vakuolizáció a capsula internában és fasciculus retroflexus-ban volt kimutatható (4. ábra).

A vakuolizáció foka	Régió	Átlag	*p*-érték
Enyhe	kisagyi fehérállomány	*1.833*	*< 0.001*
	híd-nyúltvelői agytörzs [l] *	*1.923*	*0.005*
	substantia nigra	*1.375*	*0.004*
	hippocampus [m]	*1.133*	*0.006*
	hippocampus [l]	*1.933*	*< 0.001*
	fimbria hippocampi	*1.182*	*0.007*
Mérsékelt	kisagyi magvak *	*2.150*	*< 0.001*
	híd-nyúltvelői agytörzs [m] **	*2.933*	*< 0.001*
	mesencephalon *	*2.571*	*< 0.001*
	nucleus accumbens	*2.600*	*< 0.001*
	globus pallidus	*2.692*	*< 0.001*
	corpus mammillare	*2.143*	*< 0.001*
	nagyagykéreg	*2.305*	*< 0.001*
	thalamus [m]	*2.067*	*< 0.001*
	commissura anterior	*2.533*	*< 0.001*
	stria terminalis	*2.786*	*< 0.001*
	tractus olfactorius	*2.071*	*< 0.001*
Súlyos	striátum	*4.000*	*< 0.001*
	thalamus [l]	*3.533*	*< 0.001*
	capsula interna	*3.615*	*< 0.001*
	fasciculus retroflexus	*4.000*	*< 0.001*

[l] laterális metszet; [m] paramedián metszet; * mérsékelt reaktív asztrogliózishoz társul; ** súlyos reaktív asztrogliózishoz társul.

1. táblázat. Az FL-PGC-1α -/- egerek agyának lézióprofilja. Az FL-PGC-1α -/- egerek agyában talált spongiform vakuolizáció és reaktív asztrogliózis jellemző foka az egyes anatómiai régiókban. Az FL-PGC-1α -/- és a vad típusú egerek közti különbségeket az átlagok és a hozzájuk tartozó p értékek szemléltetik.

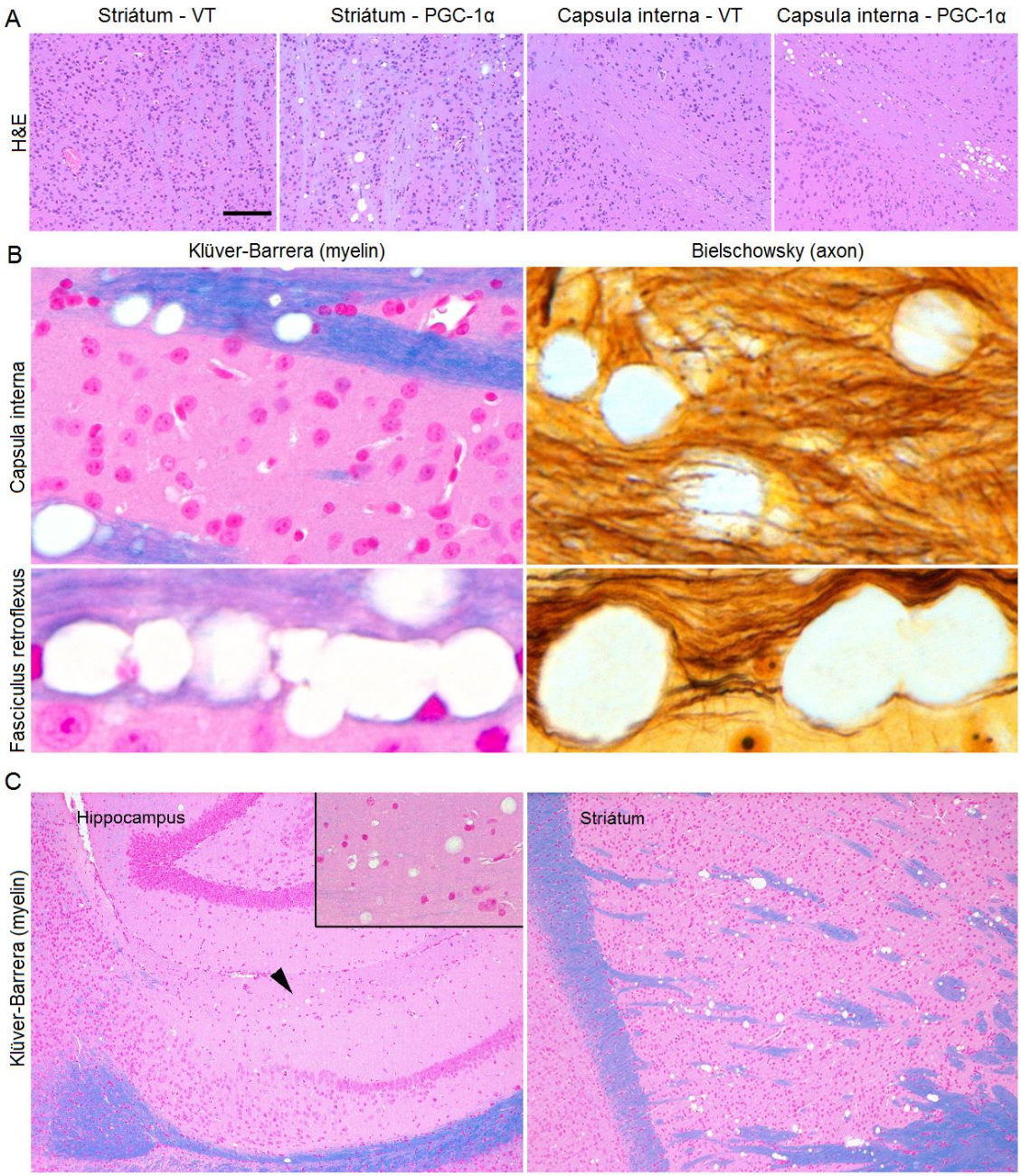

4 ábra. Az érett FL-PGC-1α -/- egerek agyában észlelt vakuolizáció a humán mitochondriális leukoencephalopathiákra emlékeztet. (**A**) A vad típusú (VT) és FL-PGC-1α -/- (PGC-1α) egerek különböző agyterületeken végzett H&E festése kifejezett vakuolizációt mutat az FL-PGC-1α -/- egerek striátumban és a capsula internában. (**B**) A baloldalon középen Klüver-Barrera festéssel demonstrált fehérállományi vakuolizáció láncszerű megjelenést mutat, melyekhez szemlátomást jól megtartott axonok társulnak, melyeket a vakuolumok tartalma annak szélére tol (Bielschowsky ezüst festés jobb oldalt középen). (**C**) A neuropil-vakuolumok szemlátomást szintén fehérállományi struktúrákhoz asszociálódnak, amint az a hippocampus (stratum lacunosum moleculare) és a striátum (ceruzarostok) Klüver-Barrera festéséből látszik.

Krónikus neuronális degenerációra utaló prominens reaktív gliózist észleltünk az FL-PGC-1α -/- egerek agytörzsében és a kisagyi magvakban. Ez legsúlyosabban a híd-nyúltvelői agytörzs paramedián metszeteiben volt észlelhető, míg mérsékelt asztrogliózist detektáltunk a mesencephalonban, a kisagyi magvakban, valamint and a híd-nyúltvelő laterális metszeteiben (5. ábra). A híd-nyúltvelői gliózis paramedián dominanciája szignifikáns ($p = 0.004$).

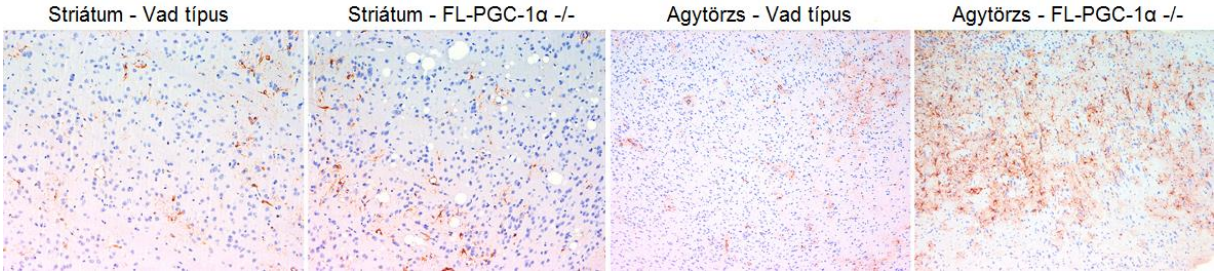

5. ábra. A GFAP elleni festés krónikus neuronális degenerációra utaló reaktív asztrogliózisra derített fényt érett FL-PGC-1α -/- egerek híd-nyúltvelői agytörzsében és a mély cerebelláris magvakban, de a striátumban nem (szemben a korábbi közlésekkel).

Összefoglalandó a kezdeti eredményeinket, az általunk megfigyelt lézióprofil nem felelt meg egyetlen neurodegeneratív betegség (beleértve a Huntington-, Alzheimer- és Parkinson-kórt) jellegzetességeinek sem, sem a megváltozott fehérjefeldolgozás, sem a neuronális degenerációra utaló eltérések lokalizációja tekintetében. Azonban – a döntően a bazális ganglionok, a thalamus, az agytörzs és a cerebellum fehérállományát érintő kiterjedt vakuolizációval és az agytörzset valamint a mély kisagyi magvakat érintő reaktív asztrogliózissal – a megfigyelt kép kifejezetten emlékezetett a mitochondriális spongiform leukoencephalopathiákban látottakra, különös tekintettel a KSS-re (2. táblázat). Mindez arra sarkallt minket, hogy tovább vizsgáljuk és jellemezzük a megfigyelt lézióprofilt egy idős FL-PGC-1α -/- egereket humán KSS-ből származó agymintákkal összehasonlító szisztematikus vizsgálatban, további immunohisztokémiai és elektronmikroszkópos módszerek alkalmazásával, külön figyelmet fordítva a vakuolumok eredetére.

IV.3. A humán KSS és az idős FL-PGC-1α -/- egerek lézióprofiljának összehasonlítása

Vakuolizáció

A Klüver-Barrera festéssel kiterjedt spongiform elváltozások mutatkoztak mind a KSS agyban, mind a 70-75 hetes FL-PGC-1α -/- egerek agyában. Mindkettő esetében a vakuolizáció a fehérállományban dominált, azonban a szürkeállomány neuropiljében is megfigyelhetők voltak vakuolumok, bár szemmel láthatóan jelentősen kisebb számban (6.A-F ábra). A vakuolizáció mindkét esetben érintette a capsula internát, a striatális ceruzarostokat, a cerebelláris fehérállományt, a thalamikus rostokat, a piramispályákat, és kevésbé kifejezetten a corpus callosumot. A vakuolumok mindkét esetben érintették a neuropilt, legkifejezettebben az agytörzsben, de konzisztensen fellelhetők voltak a bazális ganglionokban, a thalamikus magvakban, valamint kevésbé kifejezetten a neocortexben, azon belül is kifejezettebben a mély agykérgi rétegekben. A vakuolizáció a kísérleti állatok agyában látottakhoz képest lényegesen kifejezettebb volt a KSS agyban; néhány régióban durva cisztikus-nekrotikus léziók és myelin elhalványodás, míg más helyeken akár definitív demyelinizált fókuszok is észlelhetők voltak (pl.: posztcentrális régió, kisagyi fehérállomány, valamint egyes ceruzarostok) (6.C és F ábra). Demyelinizációt illetve cisztikus-nekrotikus léziókat nem találtunk az FL-PGC-1α -/- egerekben. Megemlítendő, hogy a vizsgált idős vad típusú egerek agyában is találtunk vakuolumokat, melyeknek megjelenése és eloszlása igen hasonló volt az FL-PGC-1α-deficiens társaikában látottakhoz, azonban ezek gyakorisága lényegesen alacsonyabb volt minden vizsgált agyi régióban (6.A-B és D-E ábra).

Asztrogliózis

A GFAP festés mérsékelt-súlyos fokú reaktív asztrogliózist igazolt az agytörzsben és a cerebellumban mind a KSS mind az FL-PGC-1α-deficiens agyakban (6.G-I ábra). A KSS agyban asztrogliális reakciót a mesencephalon tectumában, a nyúltvelői oliva inferiorban, valamint a kisagyi nucleus dentatus-ban és Purkinje sejtrétegben (*i.e.*, Bergmann gliózis) észleltünk. Az FL-PGC-1α-deficiens egerekben súlyos reakciót észleltünk a nyúltvelőben és a hídban, gyakran konfluens jelleggel, nagy területeket érintve és nem egy adott magcsoportra lokalizáltan, valamint enyhe foltos asztrocitózisban megnyilvánuló reakciót találtunk a mesencephalonban és a mély cerebelláris magvakban. Kiemelendő, hogy az FL-PGC-1α -/- egerek striátumában nem találtunk asztrogliális reakciót még ebben az előrehaladott életkorban sem (7. ábra), amely megerősíti a korábbi megfigyelésünket.

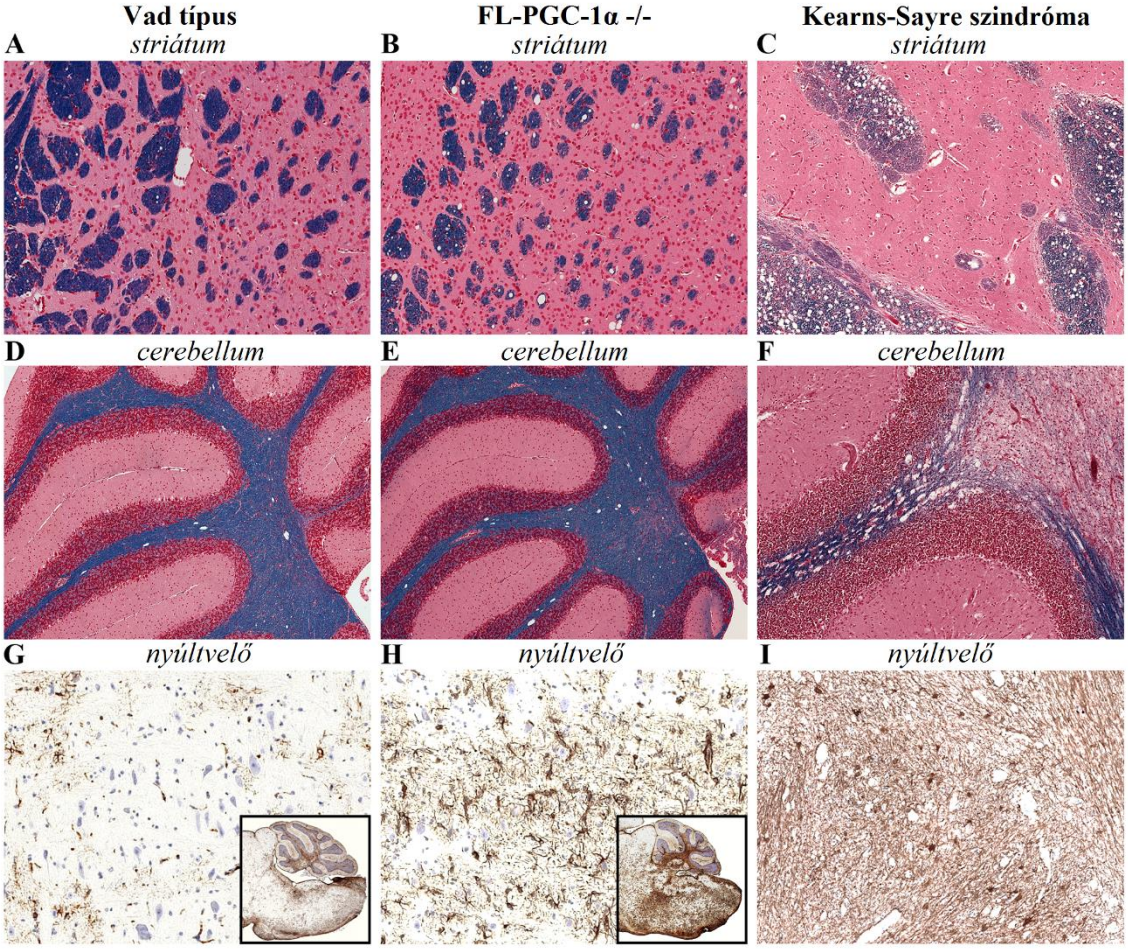

6. ábra. Vakuolizáció és asztrogliális reakció. Az idős FL-PGC-1α-deficiens egerek agyában mérsékelt-súlyos vakuolizáció alakul ki (**B** és **E**) azoknak a régióknak megfelelően, ahol súlyos-katasztrofális vakuolizáció alakul ki KSS-ben (**C** és **F**), valamint enyhe vakuolizáció az idős vad típusú egerekben (**A** és **D**; Klüver-Barrera). A vakuolumok fehérállományi struktúrákhoz asszociálódnak. Figyeljük meg a foltos myelinelhalványodást a striátum ceruzarostjaiban (**C**) valamint a demyelinizált cisztikus-nekrotikus léziókat a kisagyi fehérállományban KSS-ben (**F**). A neuronális degenerációra utaló reaktív asztrogliózis az FL-PGC-1α-deficiens egerek és a KSS eset agytörzsében is jelentkezett (**H** és **I**; GFAP).

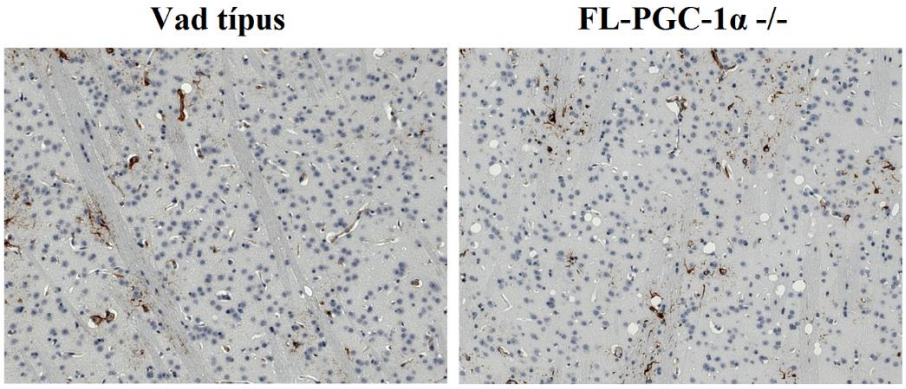

7. ábra. Az FL-PGC-1α -/- egerek striátumában nincs jele reaktív asztrogliózisnak (GFAP) még 70-75 hetes korban sem, amely alapján ez az egértörzs nem modellje a Huntington-kórnak, mint azt korábban feltételezték.

Axonális eltérések

Az axonális károsodás mértéke változó volt a KSS agy egyes területein, jellemzően követve a vakuoláris eltérések súlyosságát. Csupán a súlyosan érintett cisztikus-nekrotikus léziókban volt észlelhető axonvesztés vagy kifejezett duzzanat, míg a mérsékelten vakuolizált területek nagy részében nem észleltünk axonális pathológiát (8.C ábra), leszámítva a csupán elvétve előforduló axonduzzanatot és az APP-pozitív spheroidokat, amelyek akut-szubakut axonális transzportzavarra utalnak (8.F ábra). A súlyos axonális érintettségű régiók reaktív mikrogliózissal társultak (8.I ábra). Az FL-PGC-1α -/- egerekben az axonok általánosságban jól megkíméltek voltak, és az APP-, neurofilamentum- és mikroglia-festések hasonló mintázatot adtak a vad típusban látottakhoz (8.A-B, D-E és G-H ábra).

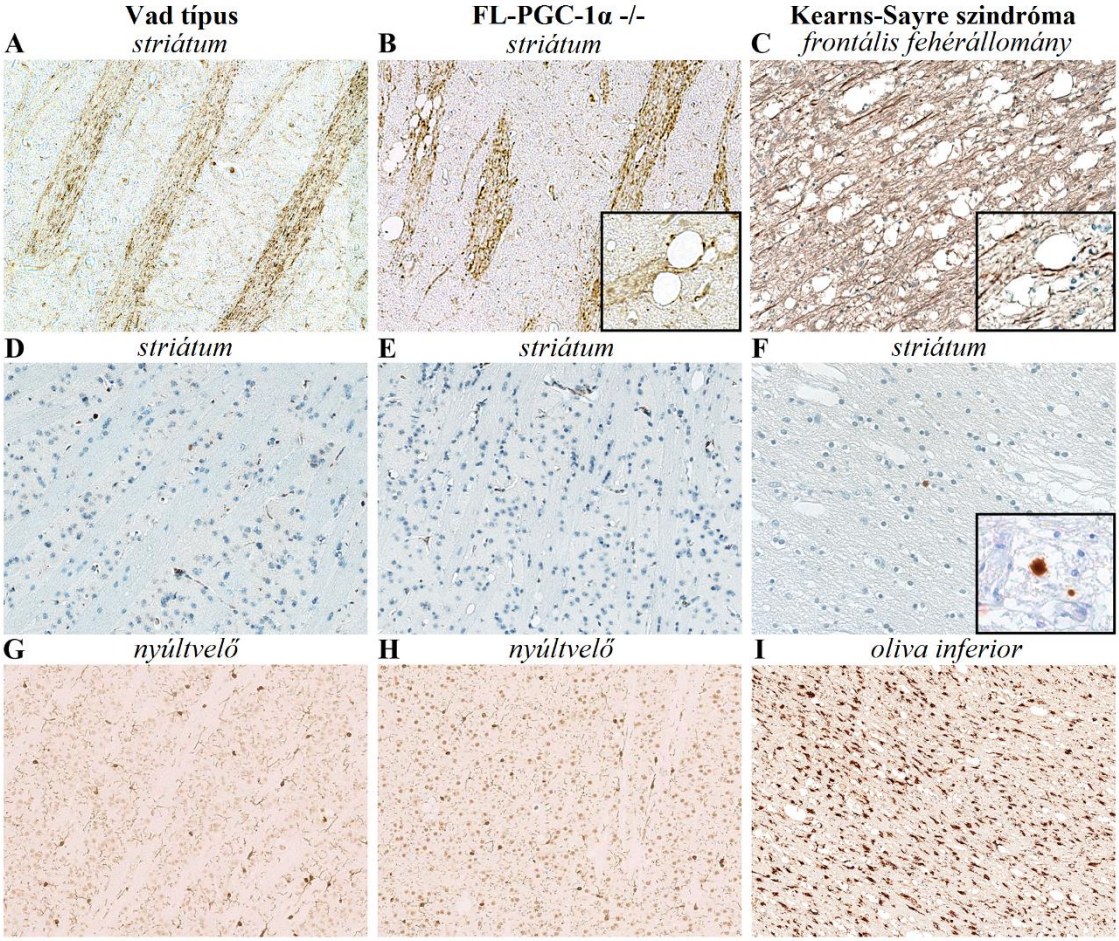

8. ábra. Axonális eltérések. A KSS agy mérsékelten vakuolizált területein az axonok viszonylagos megtartossága mellett elszórtan volt észlelhető csupán axonduzzanat (**C**; SMI-31) és APP+ axonális spheroid, amelyek jelenléte szubakut axonális transzportzavarra utal (**F**; APP). A cisztikus-nekrotikus léziók régióiban robusztus mikroglia akkumuláció mutatkozott KSS-ben (**I**; Iba). Ezek az eltérések gyakorlatilag hiányoztak az FL-PGC-1α -/- egerekben, s az immunohisztokémiai mintázatok a vad típustól nem különböztek (**A-B**, **D-E** és **G-H**). Figyeljük meg a vakuolumok között kúszó jól megtartott axonokat egérben (**B**) és emberben (**C**).

A fehérállományi vakuolumok jellemzése

A fehérállományban észlelt vakuolumokat MBP-pozitív myelingyűrűk ölelik körül mind a KSS mind az FL-PGC-1α-deficiens agyakban (9.A ábra). A vakuolumok általában oválisak és a hossztengelyük párhuzamos az axonok lefutásával. Gyakran formálnak láncszerű képleteket a hosszmetszeteken, vagy szitaszerű léziókat a keresztmetszeteken. Nem észleltünk makrofág aktivitást még a súlyosan vakuolizált területeken sem, és nem találtunk aktív myelindegradációra utaló eltérést az Oil Red O festéssel sem (nem prezentált adatok). Elektronmikroszkópos vizsgálat a fehérállományban számos „myelinbuborékot" igazolt, amelyek többsége a minor denz vonalak (intraperiódus vonalak) szétválásából alakult ki (10.A-B ábra), valamint a KSS mintákban (ahol számtalan vakuolumot tudtunk vizsgálni) olyan vakuolumokat is észleltünk, amelyek az axonok és a legbelső myelinlamella között helyezkedtek el (adaxonális vakuolumok; 11. ábra). A vakuolumok látszólag „üresek" voltak vagy változó mennyiségű myelinszerű törmeléket tartalmaztak (10.A-B ábra, 11. ábra).

A neuropil-vakuolumok jellemzése

A neuronális (MAP-2 és SMI-32) vagy asztrogliális (GFAP) antigének elleni festésekkel elvétve találtunk kapcsolatot ezen sejttípusok és a neuropil-vakuolumok között, akár a KSS, akár az FL-PGC-1α-deficiens agyak vonatkozásában (12. ábra). Az MBP elleni festéssel azonban egyértelművé vált, hogy a neuropil-vakuolumok többségét egyértelműen myelin-pozitív perem övezi, amely arra utal, hogy azok a fehérállományi vakuolumokhoz hasonlóan intramyelin helyezkednek el (9.B ábra). A neuropilé-vakuolumok emellett gyakran asszociálódtak oligodendrocitákkal a TPPP/p25 antigénre festett metszeteken (9.C ábra). Az oligodendrogliák és a vakuolumok között hasonlóan szoros kapcsolatot észleltünk elektronmikroszkópiával is. Sőt, a (nem ritkán multilokulált) vakuolumok gyakran voltak felfedezhetők gliális sejtek citoplazmáján belül, amelyek, a citoplazmatikus gliális rostok hiányában, szintén oligodendrogliális eredetűnek imponáltak (10.C ábra). A „myelinbuborékokhoz" hasonlatosan, ezek a membránnal határolt vakuolumok gyakran tartalmaztak myelinszerű képleteket, és nem ritkán koaleszkáltak olyan óriásvakuolumokká, amelyek az oligodendrogliális citoplazma csaknem teljes egészét elfoglalták és a sejtek megduzzadását eredményezték (10.C ábra). Ezek a megfigyelések a KSS és az FL-PGC-1α-deficiens agyakra egyaránt vonatkoztak.

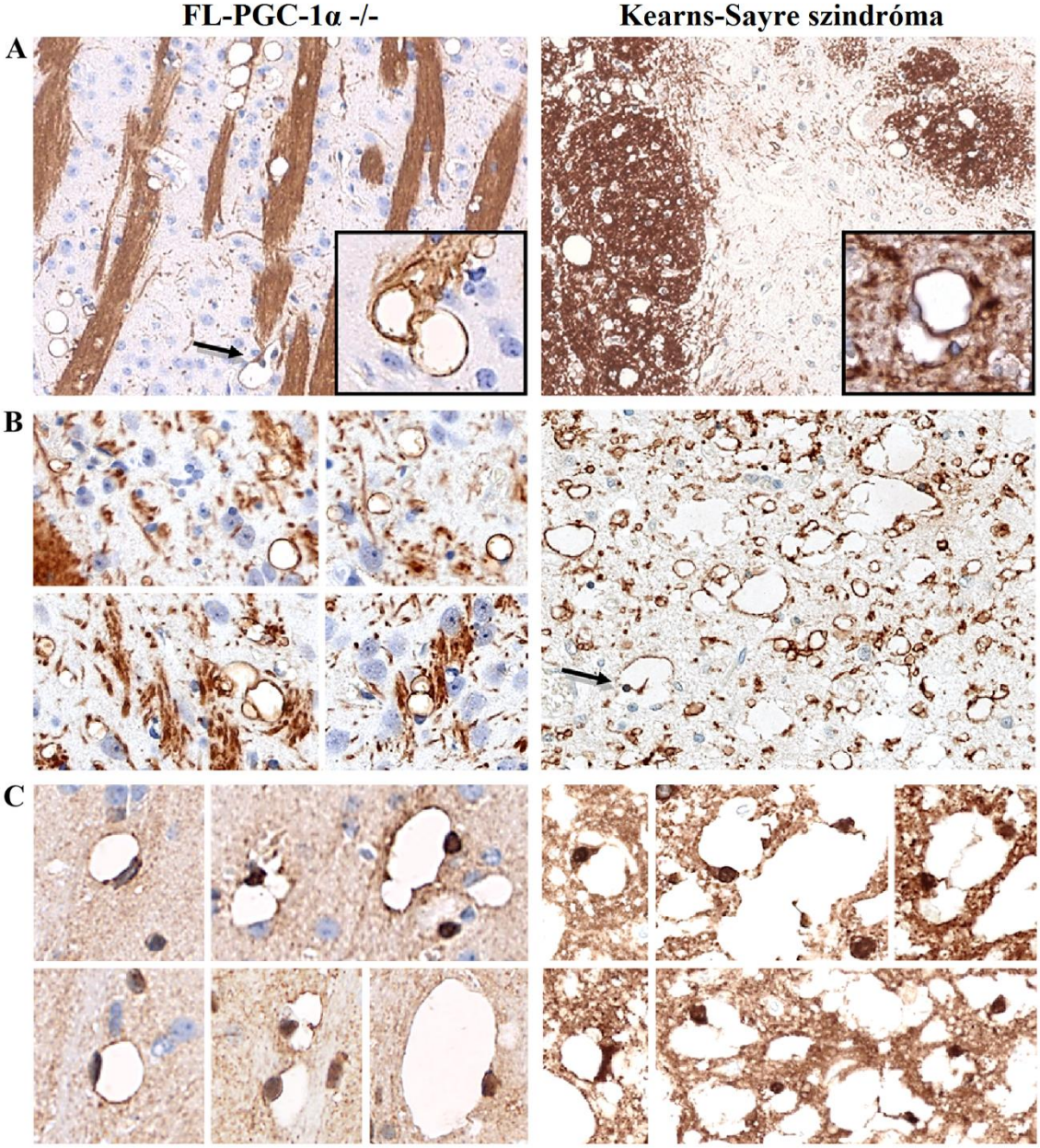

9. ábra. A vakuolumok immunohisztokémiai jellemzése. A fehérállományi vakuolumokat myelingyűrűk övezik (**A**; MBP). A fehérállományi „myelinbuborékokhoz" hasonlóan a szürkeállományi neuropil vakuolumait szintén myelin-pozitív perem veszi körül, amely identikus eredetre utal. (**B**; MBP). Az egyszeres vagy multilokulált vakuolumokkal közvetlen kontaktusban és/vagy azok belsejében gyakran észlelhetők oligodendrogliális sejtek immunohisztokémiai módszerrel (**C**; TPPP/p25), amely a sejttípusnak a vakuolumok kialakításában betöltött kiemelkedő szerepére utal. Figyeljük meg, hogy néhány nagyobb vakuolumot az oligodendrogliális nyúlványok kamrákra osztanak (**C**). Továbbá figyeljük meg, ahogy egy gliális sejt körbeölel egy vakuolumot az MBP+ nyúlványával (nyilakkal feltüntetve, **A** – baloldalon, **B** – jobboldalon).

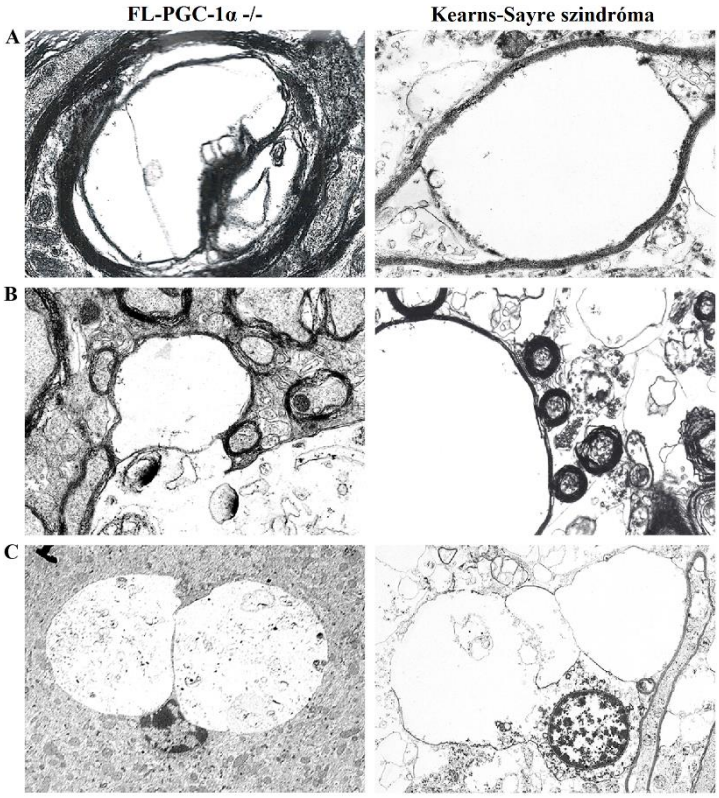

10. ábra. A vakuolumok ultrastrukturális jellemzése. Intramyelin vakuolizációt elektron-mikroszkópiával is igazolni tudunk (hosszmetszet, **A**; keresztmetszet, **B**). Az immunohisztokémiai megfigyeléseinkkel összhangban a nem ritkán multilokulált vakuolumokat gyakran figyelhettünk meg oligodendrogliális sejtek citoplazmájában elektron-mikroszkópos módszerrel (**C**). Oligodendrogliális vakuolumokat korábban még nem írtak le mitochondriális encephalo-pathiákban, és a jelenlétük mint az intramyelin-vakuolumok egy potenciális forrása magyarázattal szolgálhat azok fokális megjelenésére.

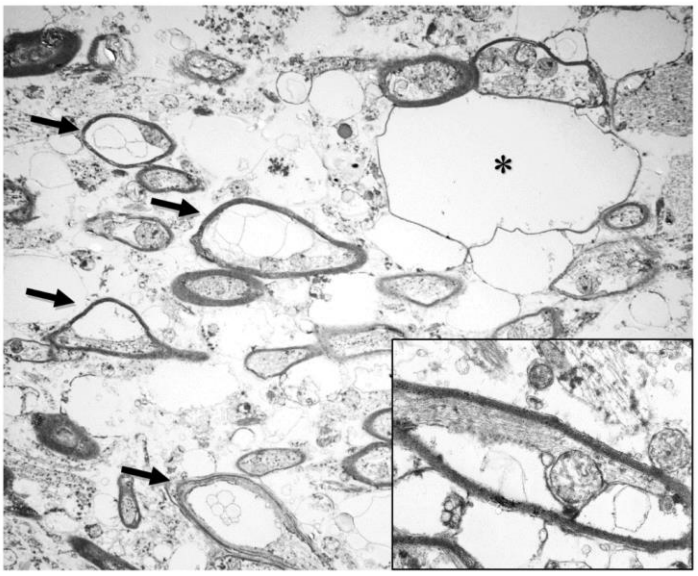

11. ábra. Az intramyelin vakuolumok különböző típusai KSS-ben. A csillag egy hatalmas „klasszikus” intramyelin-vakuolumot jelez, amely az intraperiódus vonal hasadásából származik. A nyilak a több ízben is megfigyelhető adaxonális vakuolumokat jelölik, melyek közül néhány úgy tetszik, mintha a két legbelső myelin lamella hasadásából származna a nagyobb nagyítású felvételeken. Az adaxonális vakuolumok gyakori jelenléte megerősítheti az intra-oligodendrogliális vakuoláris elváltozások szerepét az intramyelin-vakuolumok kialakulásában az olyan mitochondriális encephalo-pathiákban, mint a KSS, amint azt alább diszkuttáljuk.

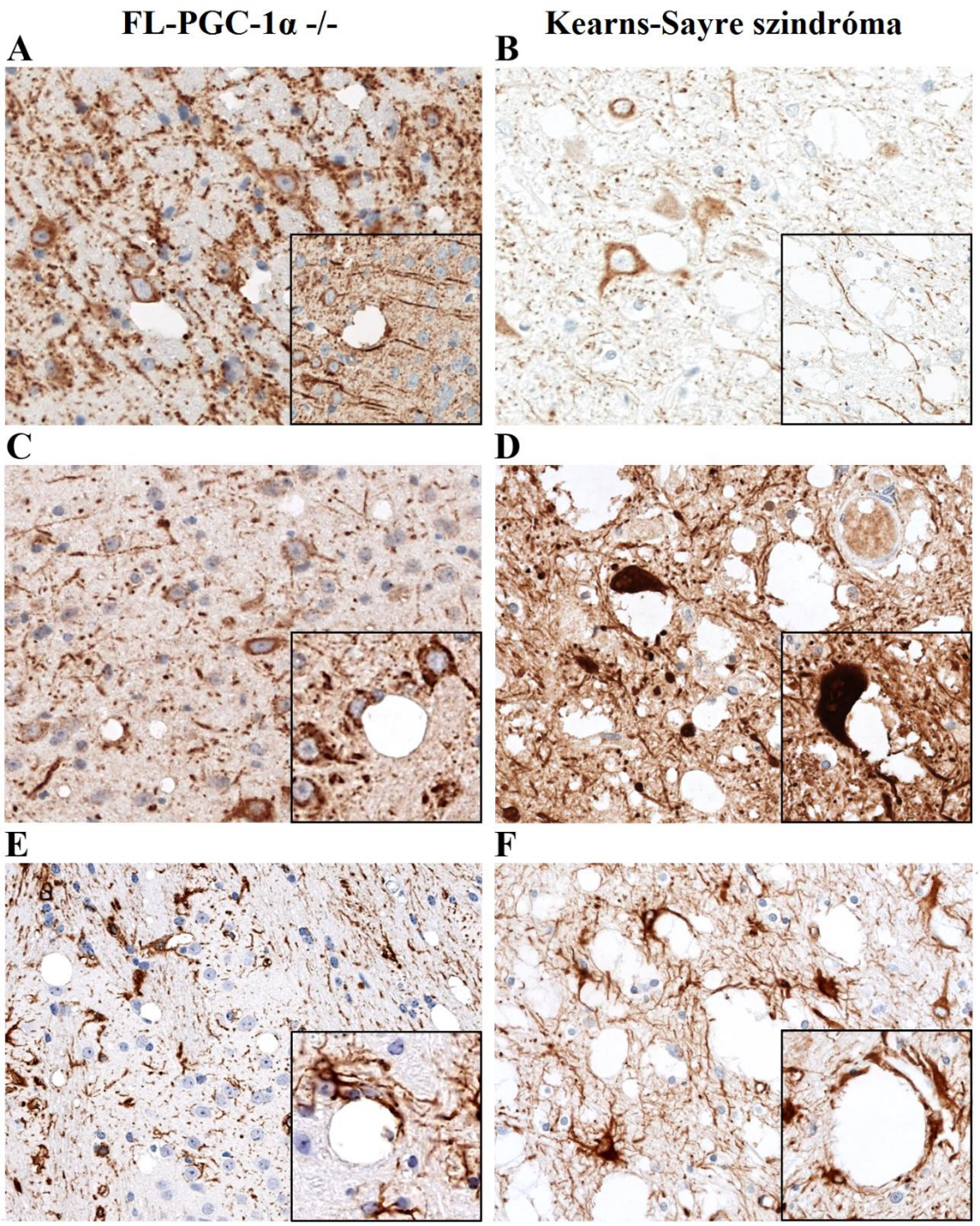

12. ábra. Példa azon ritka esetekre, mikor egy-egy vakuolum közeli kapcsolatban állt olyan neurális struktúrákkal, melyek festődést mutattak neuronális (A–B, MAP-2**; C–D,** SMI-32**) vagy asztrogliális (E–F,** GFAP) **antigénekkel szemben.** Megjegyzendő, hogy a szürkeállományi neuropil-vakuolumok döntő többsége semmiféle immunohisztokémiailag detektálható összefüggést nem mutatott ezekkel a struktúrákkal, amelyeket gyakran csupán eltoltak a vélhetőleg teljesen független eredetű vakuolumok.

V. MEGBESZÉLÉS

Mivel a PGC-1α működészavarát számos kapcsolat fűzi össze neurodegeneratív kórképekkel, elsősorban a Huntington-kórral, a korai beszámolók alapján konzisztensen striatális vakuolizációval és reaktív asztrocitózissal jellemzett PGC-1α-deficiens egértörzseket gyakran emlegetik úgy, mint amelyek Huntington-szerű pathológiával és fenotípussal rendelkeznek. Azokra az ismeretekre alapozva, hogy a mitochondriális diszfunkciót és – noha csak *in vitro* szinteken – a PGC-1α hiányát korábbi tanulmányok ok-okozati összefüggésbe hozták a neurodegeneratív betegségekre jellegzetes kóros fehérje felhalmozódással, valamint hogy sem a hiperaktív magatartás sem a központi idegrendszeri vakuolizáció nem típusos jelei a Huntington-kórnak emlős rendszerekben, célul tűztük ki, hogy elvégezzük az FL-PGC-1α -/- egértörzs agyának szisztematikus neuropathológiai feltérképezését.

Ami a neurodegenerációhoz köthető fehérjéket illeti, az immunohisztokémiai elemzés semmilyen proteindepozíciót nem igazolt; sem kötegszerű struktúrákat, sem extracelluláris plakkokat vagy ubiquitin-immunopozitív zárványtesteket nem találtunk a 30 hetes egéragyakban. Ugyanezek az immunfestések jelentősen idősebb, 70-75 hetes, FL-PGC-1α -/- egerekben is hasonló képet mutattak. Mindezek arra utalnak, hogy a neurodegeneratív kórképekben feltételezett széleskörű szerepe ellenére az FL-PGC-1α hiányának nincs jelentős hatása a fehérjefeldolgozásra egérben, ami egy komplexebb összefüggést sejtet a mitochondriális működészavar és a kóros fehérjeaggregáció között ezekben a kórállapotokban. A neuropathológiai profil elkészítése során az FL-PGC-1α -/- egerek legjellegzetesebb eltéréseinek a kiterjedt spongiform vakuolizáció és a viszonylag körülírt asztrogliózis bizonyultak. Az eltérések megfigyelt mintázata nagyon emlékeztetett a humán mitochondriális encephalopathiákra, különösen a KSS-re (2. táblázat), de nem volt hasonlatos sem a Huntington-kórhoz, sem egyéb „klasszikus” neurodegeneratív kórképhez. Egy mitochondriális encephalopathiát modellező életképes egértörzs azonosítása potenciálisan kiemelkedő jelentőségű, mivel az ilyen típusú betegségek valid állatmodellezését célzó korábbi kísérletek jelentős nehézségekbe ütköztek. Valóban, a genetikai modellek vagy már embrionális illetve korai posztnatális elhulláshoz vezettek, vagy – az esetek többségében – olyan életképes törzseket eredményeztek, amelyeknek megdöbbentő módon egyáltalán nincs neuropathológiai eltérésük. Ismereteink szerint az apoptózis indukáló faktor (AIF), a SOD2, a timidin foszforiláz és uridin foszforiláz (TP/UP), és a NADH dehidrogenáz [ubikinon] vas-kén fehérje 4 (NDUFS4) knockoutjai emlékeztetnek csupán a humán mitochondriális encephalopathiákra (2. táblázat). A jelen tanulmányunkban észleltekhez leginkább hasonló eltéréseket a SOD2

Betegség	*Vakuolizáció*	*A vakuolizáció anatómiai dominanciája*	*Asztrogliózis*	*Az asztrogliózis anatómiai dominanciája*
Humán kórképek				
KSS	+	fehérállomány thalamus bazális ganglionok agytörzs kisagy	+	agytörzs kisagy
LS	+	thalamus bazális ganglionok agytörzs kisagyi magvak	+	thalamus bazális ganglionok agytörzs kisagyi magvak
MELAS	+	nagyagy kisagy	+	nagyagy thalamus bazális ganglionok agytörzs kisagy
MERRF	+	nagyagy agytörzs	+	bazális ganglionok agytörzs kisagyi kéreg kisagyi magvak
LHON	+	nervus opticus	+	nervus opticus retinális ganglionok
Kísérletes modellek				
FL-PGC-1α -/- egerek	+	nagyagy thalamus bazális ganglionok agytörzs kisagyi magvak	+	agytörzs kisagyi magvak
Ndufs4 -/- egerek	+	agytörzs kisagyi magvak	+	agytörzs kisagyi magvak
TP/UP dupla -/- egerek	+	fehérállomány thalamus bazális ganglionok kisagyi fehérállomány kisagyi magvak	nincs adat	
SOD-2 -/- egerek	+	nagyagykéreg agytörzs	+	nagyagykéreg agytörzs
AIF -/- (Harlequin) egerek	-		+	thalamus bazális ganglionok kisagyi magvak retinális ganglionok tractus opticus

2. táblázat. Összefoglaló és összehasonlító táblázat a humán mitochondriális spongiform encephalopathiákban és a rájuk leginkább emlékeztető egérmodellekben észlelt tipikus neuropathológiai eltérésekről és azok központi idegrendszeri megoszlásáról.

knockout egérmodellben figyeltek meg (amely fehérje expressziója a PGC-1α szabályzása alatt áll).

Annak a lehetőségén felbátorodva, hogy a PGC-1α-deficiens egerek használható állatmodelljei lehetnek ennek a terápiásan jelenleg befolyásolhatatlan betegségcsoportnak, elvégeztünk egy részletező összehasonlító vizsgálatot 70-75 hetes FL-PGC-1α -/- egereken és egy humán KSS eseten, különös figyelmet fordítva a vakuolumok eredetének vizsgálatára. Az elemzésünk rávilágított, hogy a vakuolizáció az FL-PGC-1α -/- egerekben döntő többségében a myelinhüvelyben található, axonális károsodásra utaló morfológiai jelek nélkül, és csupán elvétve észleltünk asztrogliális vagy neuronális érintettségre utaló eltérést. Ezek az eredmények összességében rendkívül emlékeztettek a KSS-ben látottakhoz, egy figyelemre méltó különbséggel, miszerint KSS-ben a súlyosan vakuolizált (cisztikus-nekrotikus) léziókban myelinvesztésre utaló elhalványodás és axonális dezintegráció is megfigyelhető volt. Az axonok FL-PGC-1α -/- egerekben észlelt megtartottsága szemben áll a komplett PGC-1α -/- egértörzs kezdeti karakterizálása alapján kialakított korábbi koncepcióval, miszerint vakuolizáció axondegenerációból származhat. Továbbá a striatális reaktív asztrocitózis konzisztens hiánya (még idős egerek esetében is) ismételten megkérdőjelezi azt a képzetet, hogy a PGC-1α-deficiens állatok a Huntington-kór modelljei lennének. Megjegyzendő, hogy egy független csoport – a komplett PGC-1α -/- egértörzsön vizsgálatunkkal egy időben végzett – tanulmánya szintén nem talált szignifikáns striatális neurodegenerációt, de szignifikáns cerebelláris Purkinje-sejtvesztést igazolt ezekben az állatokban, ami különlegesen izgalmas, hiszen ez az eltérés gyakorlatilag pathognomikus KSS-ben.

Azon túl, hogy vizsgálatunk az első szisztematikus összehasonlító tanulmány, amely egy humán és egy állati mitochondriális encephalopathiát párhuzamosan vizsgált neuropathológiai szempontból, vizsgálatainknak ezen szakasza két jelentős újdonsággal is szolgált. Először is, fény derült arra, hogy a szürke- és a fehérállományban található vakuolumokban több a közös, mint az eltérő, és az eredményeink a központi idegrendszeri eltérések kialakulásának középpontjába az oligodendrocitákat helyezik. Valóban, noha a fehérállományi vakuolumok hátterében korábban általánosságban az oligodendrogliákban fennálló mitochondriális diszfunkció következtében másodlagosan kialakuló intramyelin oedemát véltek, a szürkeállományi neuropil vakuolumairól azt feltételezték, hogy azok az asztrociták membránjának iontranszport-zavara következtében alakulnak ki. Megfigyeléseink szerint a szürkeállományi neuropil-vakuolumok egyértelműen myelinnel borítottak, mind a KSS esetében mind az FL-PGC-1α -/- agyakban, ami arra utal, hogy a vakuolumok sejtszintű

elhelyezkedése, és ezáltal a kialakulásuk mechanizmusa, feltehetőleg hasonló vagy azonos, mind a fehér- mind a szürkeállományban. Másodszor, az ultrastrukturális elemzés során gyakran észleltünk intracelluláris s nem ritkán multilokulált vakuolumokat oligodendrogliális sejtekben, mind a KSS esetben, mind a FL-PGC-1α -/- agyakban. Mindezt megerősítette az az immunohisztokémiai megfigyelés, hogy TPPP/p25-pozitív oligodendrociták gyakran voltak észlelhetők a neuropil-vakuolumokkal közvetlen kontaktusban, sőt néha azok belsejébe türemkedtek. Érdekes módon, bár intracelluláris oligodendrogliális vakuolumokat ezelőtt még nem írtak le mitochondriális betegségekben, a jelenlétük nem példanélküli mitochondriális funkciózavarral és/vagy súlyos sejtstresszel járó kórállapotokban. Közülük is, az egerek kuprizonnal – egy réz-kelátor mitochondriális toxinnal – való mérgezése a jelen tanulmányunkban megfigyeltekhez kísértetiesen hasonló központi idegrendszeri elváltozásokat eredményez, úgymint az intraperiódus vonal széthasadásából eredő vakuolumok a hídban, a mesencephalonban, a thalamusban, a nagyagyi és kisagyi fehérállományban, valamint a mély nagyagykérgi rétegekben, illetve a megnövekedett citoplazmájú oligodendrociták, bennük multilokulált vezikulumokkal.

Bár a fehérállományi vakuolumok tekintetében az oligodendrociták potenciális szerepét már korábban is feltételezték mitochondriális encephalopathiákban, az alapvető koncepciók a következők voltak 1) a velőshüvely ionhomeosztázisának zavara, 2) a vér-agy gát valamilyenfajta működészavara, mindkét esetben következményesen kialakult „intramyelin oedemával”. Ezek az elméletek azonban nem szolgálnak magyarázattal arra a zavaró problémára, hogy miért is alakulnak ki a vakuolumok fokálisan, és hogyan helyezkedhet el több vakuolum is ugyanazon az internoduson belül, ahelyett, hogy egy komplett szétválás és ezáltal a velőshüvely diffúz fellazulása alakulna ki minden egyes lamella között. Feltételezzük, hogy a krónikus mitochondriális diszfunkció egy jelenleg ismeretlen útvonalon több intraoligodendrogliális, folyadékkal teli vakuolum kialakulásához vezet. A megnövekedett intracelluláris tartalom a myelinhüvely intracelluláris felszíneinek (major denz vonal) apró szétválásaihoz vezethet. Az intracelluláris felszínek közti erős makromolekuláris szintű kapcsolatok miatt, ezek szakadásokat és fokális myelinrepedéseket eredményezhetnek, lehetővé téve a vakuoláris tartalom számára a laza kapcsolódású extracelluláris felszínek (intraperiódus vonalak) közti virtuális térbe való behatolást. Ez aztán következményesen fokális szétválásokhoz és végül – az alacsony felületi feszültségre való törekvés miatt – myelinbuborékok kialakulásához vezethetnek. Ennek megfelelően, a laterális hurkok vagy talán bármelyik citoplazmatikus incizúra fejlődéstani maradványának megrepedése az intraperiódus vonal szétválásához vezetne a megfelelő szinten, míg a belső nyelvből való folyadékszivárgás

adaxonális duzzadáshoz vezetne az axolemma és a legbelső myelin lamella vagy a két legbelső myelinréteg között. Ennek az elméleti megfontolás-sorozatnak a relevanciáját látszik támogatni az, hogy ezeket a különböző típusú intramyelin-vakuolumokat már mind leírták kísérletes status spongiosus-ban, és magunk is dokumentálni tudtuk a jelen tanulmányunkban (11. ábra). Megfigyeléseink tehát az oligodendrogliákat helyezik a krónikus mitochondriális diszfunkcióhoz társuló központi idegrendszeri károsodások pathogenezisének középpontjába, amely jól korrelál azzal a felismeréssel, miszerint az oligodendrociták jelentik a mitochondriális stresszre legszenzitívebb sejttípust, felülmúlván a neuronok ebbéli érzékenységét.

VI. KÖVETKEZTETÉS

Szisztematikusan karakterizáltuk az FL-PGC-1α -/- egértörzs neuropathológiai eltéréseit. Mindamellett, hogy bizonyítékokkal szolgáltunk arra vonatkozóan, hogy ezek az állatok nem társulnak semmilyen neurodegeneratív betegség morfológiai jellegzetességeivel, beleértve a Huntington-kórt is, egy olyan fenotípus karakterizálását közöltük, amely kifejezetten emlékeztet a mitochondriális encephalopathiákra, különösen a KSS-re. Vizsgálatainkat további immunohisztokémiai valamint ultrastrukturális szintre kiterjesztve, az állati mintákat a humán betegséggel való összehasonlító elemzés során olyan korábban nem közölt pathológiai eltérések jelenlétét azonosítottuk mind a humán KSS-ben, mind az FL-PGC-1α -/- állatokban, amelyek alapul szolgálhatnak a mitochondriális encephalopathiákban és talán az egyéb anyagcsere-betegségben észlelt vakuolumok kialakulásának egy új általánosított elmélete számára. Feltételezzük, hogy a PGC-1α-deficiens egerek alkalmas állatmodelljei lehetnek ennek a jelenleg gyógyíthatatlan betegségcsoportnak, és további vizsgálatok alanyát kell képezzék terápiás célú vizsgálatoknak.

VII. KÖSZÖNETNYILVÁNÍTÁS

Köszönetemet fejezem ki Fort Molnár Máté, Török Rita, Zádori Dénes, Pawel P. Liberski, Vécsei László, Kovács Gábor Géza és Klivényi Péter kollégáimnak a kutatásban nyújtott felbecsülhetetlen értékű közreműködésükért. A disszertáció alapját képező kutatási munkálatokat a Nemzeti Agykutatási Program (KTIA_NAP_13-A_II/18), az Európai Unió és Magyarország támogatta, és az Európai Szociális Alap társfinanszírozásában valósult meg, a TÁMOP-4.2.4. A/2-11-1-2012-0001 „Nemzeti Kiválóság Program”, a TÁMOP-4.2.2/B-10/1-2010-0012 és a TÁMOP-4.2.2.A-11/1/KONV-2012-0052 projektek keretein belül.s