CLINICAL-RADIOLOGICAL EXAMINATIONS FOR OPTIMIZATION OF SURGERY AND RESULTS OF IMPLANTABLE HEARING AIDS

PhD Thesis

Ádám Perényi, MD
University of Szeged, Faculty of Medicine
Szent-Györgyi Albert Clinical Center, Department of Otorhinolaryngology, Head and Neck Surgery

Supervisor:
Prof. László Rovó, MD

Doctoral School of Clinical Medicine
Chair: Prof. Lajos Kemény, MD

Szeged
2019

PUBLICATIONS RELATED TO THE THESIS:

I. **Adam Perenyi**; Zsofia Bere; Janos Jarabin; Balazs Sztano; Edit Kukla; Ziad Bikhazi; Laszlo Tiszlavicz; Ferenc Toth; Jozsef Geza Kiss; Laszlo Rovo.
Vascular mapping of the retroauricular skin - Proposal for a posterior superior surgical incision for transcutaneous bone-conduction hearing implants. *J Otolaryngol Head Neck Surg*. 2017; 46:6. doi: 10.1186/s40463-016-0181-z.
Impact factor: **1.485**

II. Rovo L, Bere Zs, **Perenyi A**
Cochlear™ Baha® Attract Surgery – How I Do It. Alternative surgical technique for Cochlear Baha Attract. University of Szeged, Szeged, Hungary.
Supplement, published by Cochlear Ltd.

III. Posta B, Jarabin JA, **Perényi Á**, Bere Z, Neagos A, Tóth F, Kiss JG, Rovó L.
Pediatric hearing rehabilitation with the Baha® Attract implant system.*Orv Hetil*. 2017; 158: 304–310. doi: 10.1556/650.2017.30675.
Impact factor: **0.322**

IV. **Perényi Á**, Jóri J, Csanády M, Rovó L.
Dimensions of the human temporal bone that are relevant to cochlear implantation surgery in infants and toddlers – A clinical-radiological study. [Az emberi halántékcsont csecsemő- és kisgyermekkori cochleáris implantáció szempontjából releváns dimenziói – Klinikoradiológiai vizsgálat] Accepted for publication in *Orv Hetil.* on Jan 26, 2019
Impact factor: **0.322**

V. **Perenyi A**, Toth F, Nagy AA, Skrivan J, Boucek J, Gheorghe DC, Neagos A, Kiss JG, Jori J, Rovo L.
Early experience on a modern, thin cochlear implant family. A retrospective, international multicenter study. *Journal of Medicine and Life.* 2018: 146–152.

VI. **Perényi Á**, Nagy R, Dimák B, Csanády M, Jóri J, Kiss JG, Rovó L.
The distance from the modiolus of perimodiolar electrode arrays of cochlear implants – A radiological study to evaluate the difference in perimodiolar properties. [Cochleáris implantátumok különböző, előre görbített elektródasorainak elhelyezkedése a cochlea tengelyéhez viszonyítva – Radiológiai vizsgálat a perimodiolaritás mértékének megállapítására.] Accepted for publication in *Orv Hetil.* on Mar 25, 2019
Impact factor: **0.322**

VII. **Perényi Á**, Bella Z, Baráth Z, Magyar P, Nagy K, Rovó L.
Role of cone-beam computed tomography in diagnostic otorhinolaryngologic imaging. [A cone-beam komputertomográfia alkalmazása a fül-orr-gégészeti képalkotásban.] *Orv Hetil.* 2016; 157:52–58. doi: 10.1556/650.2016.30334. Impact factor: **0.349**

PUBLICATIONS NOT DIRECTLY RELATED TO THE PhD THESIS:

I. **Ádám Perényi**, Attila Nagy, József Géza Kiss, László Rovó
Congenital external auditory canal atresia and methods of rehabilitation
Acta Biologica Szegediensis 2015; 59: 341–343.

II. **Perényi Ádám**, Nagy Attila, Kiss József Géza, Rovó László
Képi rekonstrukciók szerepe fülműtétekben, fülfejlődési rendellenesség esetében. Képi rekonstrukciók szerepe fülműtétekben, fülfejlődési rendellenesség esetében In: Bari Ferenc, Almási László (ed.) Orvosi Informatika 2014: A XXVII. Neumann Kollokvium konferencia-kiadványa. 162 p. Konferencia helye, ideje: Szeged, Hungary, 21/11/2014-22/11/2014. Veszprém: Pannon Egyetem, 2014; 127–130. (ISBN:978-963-396-040-0)

III. Jarabin János, Bere Zsófia, Tóth Ferenc**, Perényi Ádám**, Jóri József, Kiss József Géza, Rovó László. First experience with DermaLock Baha implant system. [Első tapasztalataink a Baha DermaLock implantátum rendszerrel]
Otorhinolaryngologia Hungarica. 2015; 61: 85–87.

IV. Jarabin János, Bere Zsófia, Tóth Ferenc, **Perényi Ádám**, Jóri József, Kiss József Géza, Rovó László. Audiological outcomes achieved with the Baha DermaLock implantable system. [A Baha DermaLock implantátum rendszerrel elért audiológiai eredményeink.]
Otorhinolaryngologia Hungarica 2015; 61: 131–135.

V. Nagy R, Jarabin JA, Dimák B, **Perényi Á**, Tóth F, Szűts V, Jóri J, Kiss JG, Rovó L. Possibilities for residual hearing preservation with Nucleus CI532 Slim Modiolar electrode array. Case report [A maradványhallás megőrzésének lehetőségei cochlearis implantatio során Nucleus CI532 Slim Modiolar elektródasorral – esettanulmány.]
Orv Hetil. 2018; 159: 1680–1688. doi: 10.1556/650.2018.31113. Impact factor: **0.322**

VI. Husz S, Kiss M, **Perenyi A** et al.
Autoantibodies against α6 integrine in patients with bullous pemphigoid.
Bőrgy Vener Szle. 2005; 5: 261–263

VII. Kiss M, Perenyi A, Marczinovits et al.
Autoantibodies to human α6 integrin in patients with bullous pemphigoid
Ann N Y Acad Sci. 2005; 1051: 104–110.
Impact factor: **2.17**

VIII. Koreck A, Bella Z, Kadocsa E, **Perenyi A** et al.
Intranasal PUVA phototherapy in nasal polyposis – a pilot study
Roum Arch Microbiol Immunol. 2010;69: 20–23.

IX. Ruskó L, **Perényi Á**
Automated liver lesion detection in CT images based on multi-level geometric features
Int J Comput Assist Radiol Surg. 2014 ; 9:577–593 Impact factor: **1.827**

X. Zsolt Bella, Ágnes Kiricsi, Éva Dósa-Rácz Viharosné, Attila Dallos, **Ádám Perényi**, Mária Kiss, Andrea Koreck, Lajos Kemény, József Jóri, László Rovó, Edit Kadocsa
Rhinophototherapy in allergic rhinitis**.**
Eur Arch Otorhinolaryngol. 2017; 274: 1543–1550. doi: 10.1007/s00405-016-4358-x. impact factor: **1.546**

IMPACT FACTOR RELATED TO THE THESIS: **2.8**

CUMULATIVE IMPACT FACTOR: **8.665**

COOPERATION

1. Department of Pathology, Albert Szent-Györgyi Clinical Center, University of Szeged, Hungary
2. Department of Radiology, Albert Szent-Györgyi Clinical Center, University of Szeged, Affidea Diagnostics Center, Szeged
3. Department of Otorhinolaryngology, Karl Landsteiner University Hospital of St. Pölten, Austria
4. Department of Otorhinolaryngology, Head and Neck Surgery, Charles University in Prague, Second Faculty of Medicine Motol University Hospital
5. Department of Otorhinolaryngology, Head and Neck Surgery, Charles University in Prague, First Faculty of Medicine Motol University Hospital
6. ENT Clinic "Maria Sklodowska Curie" Hospital, "Carol Davila" University for Medicine and Pharmacy, Bucharest
7. Emergency County University Hospital of Tirgu Mures, ENT Department
8. Cochlear Ltd, Sydney, Australia
9. Med-El GmbH, Innsbruck, Austria

ABBREVIATIONS

BAHA	bone-anchored hearing aid
CA	Contour Advance™ electrode array
CBCT	cone-beam computed tomography
CI	cochlear implant
CT	computed tomography
MRA	magnetic resonance angiography
MRI	magnetic resonance imaging
MSCT	multislice computed tomography
[ref.]	self-citation from published manuscript
SM	Slim Modiolar electrode array
SSD	single-sided deafness

CONTENTS

I. INTRODUCTION 5
I.1. Bone-anchored hearing aids – with focus on passive transcutaneous implants 6
I.2. Anatomical aspects of CI surgeries in infants and toddlers 7
I.3. Placement and securing of the processor to the skull 8
I.4. Characteristics of two different modiolus hugging CI electrodes 10
I.5. Important aspects of imaging in CI and BAHA 13
II. OBJECTIVES 14
III. MATERIALS AND METHODS 15
III.1. Vascular mapping of the retroauricular skin 15
III.2. Anatomical measurements for CI 18
III.3. Evaluation of a low-profile CI generation 18
III.4. Measurement of the proximity of perimodiolar CI electrode arrays to the modiolus 20
III.5. Evaluation of CBCT in medical imaging of CI and BAHA 22
IV. RESULTS 23
IV.1. The vascular map of the retroauricular skin 23
IV.2. Dimensions of the human temporal bone relevant to CI 26
IV.3. Experience with a low-profile cochlear implant generation 28
IV.4. Proximity of perimodiolar CI electrode arrays to the modiolus 29
IV.5. The characteristic features of CBCT in comparison with MSCT 30
V. DISCUSSION 33
V.1. The posterior superior surgical incision for BAHA – A successful modification 33
V.2. Dimensions in the temporal bone relevant to CI 35
V.3. Advantages of a low-profile cochlear implant 35
V.4. Better modiolus hugging properties of the Slim Modiolar electrode array 38
V.5. The role of CBCT in the imaging of CI and BAHA 39
VI. CONCLUSION AND NEW RESULTS 40
VI.1. Bone-anchored hearing aids, focusing on passive transcutaneous implants 40
VI.2. Anatomical aspects of CI surgeries in infants and toddlers 40
VI.3. The advantages of a low-profile cochlear implant generation 40
VI.4. Better modiolus-hugging properties of the Slim Modiolar electrode array 41
VI.5. The role of CBCT in the imaging of CI and BAHA surgery 41

VII. APPENDIX 42
REFERENCES i
REFERENCE OF SELF CITATIONS viii
ACKNOWLEDGEMENTS ix

I. INTRODUCTION

Hearing loss is one of the leading causes of disability worldwide. Approximately 15% of the world's population has hearing loss to some degree and over 5% out of them, ca. 360 million people, suffer from hearing loss higher than 40 dB on the better hearing ear in adults and 30 dB in children (1-3). Ear surgery has been undergoing a revolutionary change, i.e. a growing proportion of the surgical procedures are undertaken to rehabilitate hearing with or without implantable hearing aids while the number of surgeries of the chronic ear has had a tendency to decrease. There is a wide variety of non-implanted and implanted hearing aids to choose in order to support patients with hearing disabilities. Although the rapidly evolving high-tech non-implanted hearing aids cover the rehabilitation needs of the majority of people with hearing impairment in our aging society sufficiently, the need for implanted hearing aids is growing rapidly. In consequence, the numbers of implantations includiong bone-anchored hearing aids (BAHA) and cochlear implants (CI) in prelingual and postlingual subjects has been increasing worldwide lately.

The implants differ in type and dimensions, and the anatomical dimensions of the pediatric and adult population are also variable. The efficacy and design of modern implants meet the need of the increasing number of surgeries in young children: the possibilit of safe and minimally invasive surgical techniques. CI has routinely been used in bilateral severe sensorineural hearing loss and single sided deafness (SSD) in children and adults. BAHA is now an integral part of the therapeutic pool of conductive or mixed types of hearing loss and of the special indication of SSD in five Hungarian centers.

Several studies regarding hearing rehabilitation have been conducted at the Department of Otorhinolaryngology, Head and Neck Surgery, University of Szeged. My special interest through my daily work directed to the implantable hearing solutions.

Our department, in cooperation with other centers and implant manufacturers has conducted leading international studies with CI and BAHA. Being a member of the workgroup of implantable hearing aids, from the beginning of my training I have been deeply involved in the full range of implant procedures, i.e. patient selection, preoperative examinations, surgical procedure, and postoperative follow-up.

Because presentation of the wide range of hearing implants in rehabilitation of sensorineural and conductive hearing loss would overcome the limits of a PhD thesis, I am focusing my thesis on specific aspects of modern (a) BAHA and (b) CI surgery: (i) the optimal preoperative diagnostic tool and the optimal surgical approach for passive transcutaneous

BAHA, (ii) the most relevant similarities and differences in anatomy between the pediatric and the adult population for BAHA and CI surgery and (iii) the surgical benefits of the technological advancements is CI design.

I.1. Bone-anchored hearing aids – with focus on passive transcutaneous implants

Among all osseointegrated hearing implant systems, percutaneous abutment connection bone conduction systems have prevailed in the market for many decades. More recently, the newly developed transcutaneous magnet-connection bone conduction systems have gained increasing popularity. Implanted bone conduction devices that vibrate the bone via the skin are considered passive and may be referred to as “skin-drive” as opposed to “direct drive” systems (4).

Katona et al reported on the first 6 BAHA implantations in Hungary from 2003 that were associated with highest audiological success and the typical complications that are attributed to the percutaneous direct drive systems (5).

Passive transcutaneous skin-drive systems with improved speech processors adequately treat mixed types of hearing loss associated with a relatively small sensorineural component. The surgery is straightforward, fast, and can be performed either in local or general anesthesia. An obvious advantage of the transcutaneous systems compared to the percutaneous ones is that the skin over the implant is left intact; thus, patients are more likely to accept the cosmetic results and adverse events can be prevented effectively (e.g. tissue overgrowth, peri-implant skin necrosis, numbness, or extrusion of the device (4)).

Potential drawbacks include the two magnets that put static and dynamic pressure on the skin that lies in-between, and the significantly larger surgical exposure in contrast to that used for the percutaneous implants. Specifically, compared to the punch technique used for percutaneous implants, transcutaneous implants require a significantly larger skin incision (6).

Major injuries to the macrocirculation are strictly connected with compromised microcirculation, which results in compromised vitality of the skin flap, pain, numbness, and discomfort wearing the device (7). Furthermore, blood flow in the skin is crucially controlled by perivascular nerves (8). Consequently, injury of the neurovascular system leads to damaged perfusion of the given skin area. Skin erythema, discomfort, pain and hematoma have been reported (9).

An ideal incision leaves the normal vascular and neural system intact. Accurate knowledge of the vascular and neural system is therefore crucial. Although the vascular anatomy of the temporal parietal soft tissues has been investigated, the studies are mainly

concerned with reconstructive surgical aspects but not with the special aspects of hearing implant surgeries (10-18). [*ref. I* (19)]

I.2. Anatomical aspects of CI surgeries in infants and toddlers

Early and successful audiological rehabilitation of infants and toddlers is of the utmost importance, because untreated severe hearing loss would impede their speech abilities (20, 21). If high-power hearing aids do not bring enough benefit, cochlear implantation is indicated. Recommendation of our center is that cochlear implantation should be performed before the age of 18 to 24 months, because the connectome (a network of effective synaptic connections and neural projections) continues to mature up until this age (6, 22, 23). Later, the plasticity of the human brain gradually diminishes. In practice, this means that if cochlear implantation is performed in time, the toddlers have a high chance of reaching equivalent levels of speech performance to their normal hearing peers without much delay in their speech development (24, 25).

Technically, the procedure of cochlear implantation can be divided into three main stages:

1. placement and securing of the processor to the skull
2. delivery of the stimulating electrode from the mastoid to the tympanic cavity (limited mastoidectomy and posterior tympanotomy)
3. introduction of the stimulating electrode via the round window membrane or an opening on the cochlear wall (via cochleostomy) into the cochlea scala tympani

Imaging studies (high-resolution MSCT of the temporal bone or CBCT and MRI) help determine whether the patient's anatomical parameters allow for the intervention to be performed (26, 27).

The skull and the overlying soft tissues are very thin in infants and toddlers (28). Data from our workgroup on a large number of cases suggest that the skull bones of children are significantly thinner than that of adults (3.39 ± 1.05 SD mm vs. 6.33 ± 0.64 SD mm)(28). These values can also be used for the site of the internal processor of the cochlear implants. The mastoid cavity is still immature, and the sigmoid sinus and the facial nerve run quite superficially. The most accepted method is to open the tympanic cavity with limited mastoidectomy and posterior tympanotomy (26). During posterior tympanotomy, an access to the cochlea is made for the stimulating electrode through the facial recess, i.e. in the triangle

that is defined by the short process of the incus, the mastoid segment of the facial nerve, and the chorda tympani (*Figure 1*).

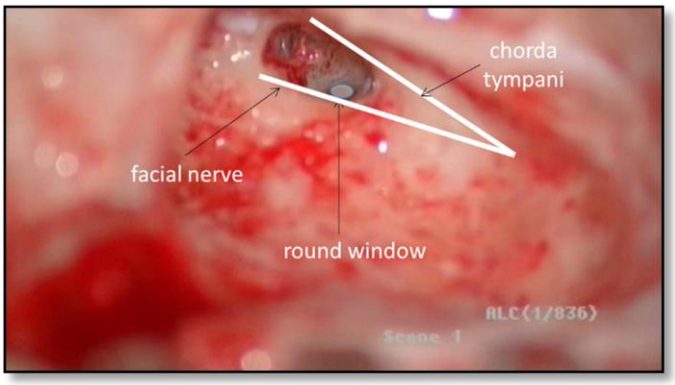

Figure 1: Microscopic image of the posterior tympanotomy that was created with a burr within the boundaries of the facial recess. The minimal invasive implantation requires insertion of the electrode into the cochlea via the round window [*ref. VI*]

Due to the proximity of important anatomical structures, this surgical step carries the risk of injury of the facial nerve and chorda tympani. Infants and toddlers have a smaller head circumference than adults so it could be logically thought that the facial recess and the tympanic cavity are smaller, which could be associated with an increased risk of neural damage compared to adulthood (29). [*ref. III* (30); *ref. IV* (28)]

I.3. Placement and securing of the processor to the skull

The classical surgical technique for cochlear implantation, dating back for some decades, required a large access, which was not a major problem whilst the majority of the implantations were performed on adult subjects. Today, however, a large number of surgeries are performed in infants and toddlers. The earlier types of CIs were thick in order to provide good impact resistance, and for this reason a bony well to sink the implant into the skull was necessary. This sometimes resulted in bulging soft tissues, which were associated with discomfort during sleep and for those wearing glasses and increased risk of soft tissue necrosis over the implant. Creation of a bony well required a long, up to 10 to 15 cm incision and wide access (*Figure 2*) that considerably compromised stability of the soft tissues (31).

Figure 2: An example of the classical, long, S-shaped incisions and suture lines for cochlear implantation [*ref. V*]

Consequently, in order to prevent dislocation of the implant electronics, the surgeon had to fixate the implant package to the bone with non-absorbable sutures or mesh or screws (32-34). The bony well, with a sharp rim, contributes towards the prevention of implant migration. This classical method, however, is associated with several hazards, especially in infants and toddlers, because they have very thin bone and soft tissues at the implant site (25, 28). Potential severe complications are cerebral infarction, epidural hemorrhage, infarction of temporal lobe, lateral sinus thrombosis, subdural hemorrhage, liquorrhea, and soft tissue necrosis (35-38). If a bony well is created, the skull will be weakened, and will have lower ability to resist mechanical injuries. Furthermore, the bony well requires a large view and incision and the overlying soft tissues will push the implant less tightly to the skull. A longer incision is associated with a longer surgical time, more blood loss, more time needed for coagulation and wound closure and longer hospital stays and postoperative care (39).

The subperiosteal pocket technique has become a widely used method of cochlear implantation: *Balkany et al.* used the tight temporal pocket and further tightened the pocket with periosteal sutures to fixate the implant, *while Jethanamest et al.* used the “subperiosteal tight pocket” without any other fixation of the implant (32, 40, 41). Recently, *Turanoglu et al.* reported their finding that the internal electrical unit of the implant device, implanted with the subperiosteal temporal pocket technique, fixates itself by causing bone remodeling and making an impression on the skull (42). Regarding displacement of the implant, no difference was found between the classical and the tight subperiosteal pocket technique so far (43, 44). To optimize outcomes, it is advised to aim for an early diagnosis, bilateral auditory rehabilitation and quick, minimally invasive and safe CI surgery. When indicated, simultaneous bilateral implantation is

recommended because sequential procedures are linked with two courses of anesthesia, double surgical load and double the hospital stay. However, the disadvantages of surgery as discussed above mean that bilateral implantation in one surgical procedure is often not possible. The leading CI manufacturers are familiar with these dilemmas, and develop their devices based on consensus with surgeons. One important aspect of the design of the device is size. Decreasing size, especially thickness, facilitates minimally invasive surgical techniques as thin implants can be implanted either into a shallow bony well or even without a bony well (45, 46). Although other manufacturers have aimed to decrease the thickness of their CIs, the most conspicuous change can be observed across the Cochlear™ Nucleus® implant series. The newest Profile devices from Cochlear Ltd. (Sydney, Australia) have an almost 50% decrease in thickness compared to Nucleus® Freedom devices. This provides the basis to examine the practical value of such changes and allows us to assess the first experiences with the device from the user's perspective. [*ref. V* (47)]

I.4. Characteristics of two different modiolus hugging CI electrodes

There are currently different trends in CI electrode design (48). The manufacturers provide a variety of implant configurations including different receiver-stimulators, electrode arrays (e.g. straight or pre-curved, full-length or short) and sound processors to choose from, which can facilitate decision making on an individual basis. Proximity to the modiolus, electrical current requirements, energy consumption, trauma to the cochlea, combined electro-acoustic stimulation, preservation of cochlear structures with low-trauma surgical technique and hearing preservation are important aspects of implant design which have become the focus of many discussions and studies (49-60).

Depending on the type, the electrode arrays can be positioned into two marginal positions within the cochlea: the straight arrays are designed to take the „lateral wall" position, while the pre-curved arrays are aimed to be placed close to the modiolus, i.e. in the „perimodiolar" position (see *Figure 3*). The midscala electrode, takes an "intermediate" position.

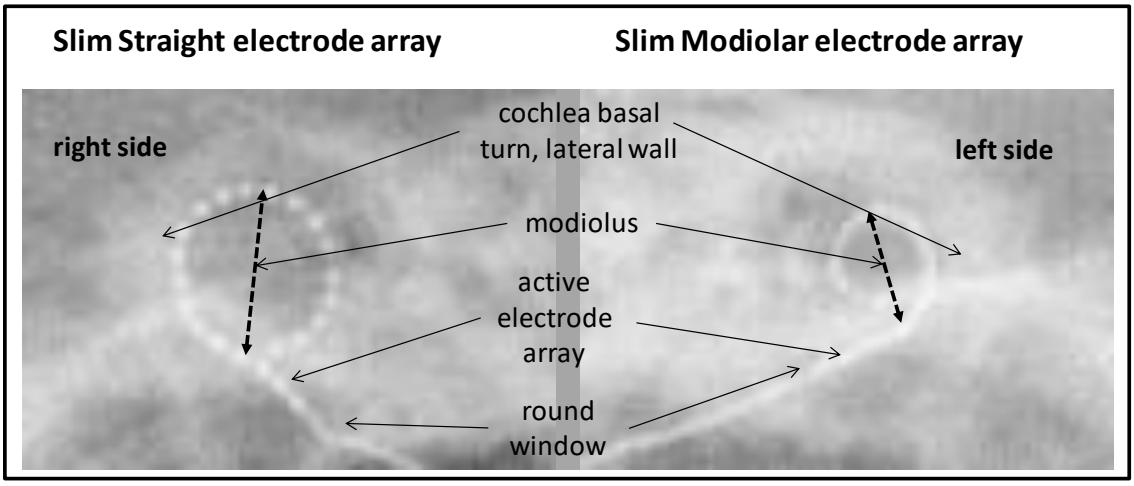

Figure 3: An example of the typical position of a straight and a perimodiolar electrode within the cochlea of the same patient following sequential cochlear implantations (radiography, Stenvers view). The right and left cochleae are regular and equal in size that was justified on the preoperative CT scan. A thin straight array (Slim Straight) was inserted into the right cochlea and a thin precurved array into the left cochlea (Slim Modiolar) from the same manufacturer (Cochlear™). The dashed black double arrows indicate the largest diameter of the electrode loops within the cochlea [*ref. V*]

Several authors suggest that quality of sound and speech perception is primarily influenced by the properties of the electrode arrays, the gentle insertion of the electrode array into the scala tympani and the good programming of the speech processor. Some authors experienced better results in quality of sound and speech perception with electrode arrays that are in close proximity to the modiolus, while others found better results with coverage of the cochlea with long arrays (61-64).

Although debated whether the straight or the pre-curved electrode arrays provide better hearing results, the importance of the relationship of the stimulating electrodes to the modiolus is underlined by an experience, i.e. quality of sound perception and speech discrimination proved to be better if the electrodes were closer to the modiolus, if precurved arrays are used (62). The precurved arrays bring the electrodes closer to the spiral ganglion cells. In consequence, due to the shorter distances, the electrical current suffers less scattering in the perilymphatic space of the cochlea, thus lower current pulses may suffice to stimulate the spiral ganglion cells (65-67). Due to this fact, the dynamic range between the hearing threshold and the comfort threshold becomes wider, the power consumption decreases and the battery life time increases (57, 68).

An important factor of hearing preservation after implantation is that the electrode array causes the least possible trauma to the endocochlear structures during and after the insertion. For this reason, flexible electrode arrays are preferred to be inserted into the scala tympani with „soft surgery" insertion technique (69). The available thin electrode arrays are shown in *Table 1*.

Table I: Types of slim electrodes and their dimensions [*ref. VI*]

electrode array	**type**	**diameter** (a: apical, b: basal)
MED-EL FLEX24 and FLEX28	straight	a: 0.3*0.5 mm b: 0.8*0.8 mm (70)
Advanced Bionics HiFocus™ Mid-Scala	precurved	a: 0.5 mm b: 0.7 mm (71)
Oticon Medical EVO®	straight	a: 0.4*0.4 mm b: 0.5*0.5 mm (72)
Cochlear™ Nucleus® Profile Slim Straight	precurved	a: 0.3 mm b: 0.6 mm (73)
Cochlear™ Nucleus® Profile Slim Modiolar (SM)	straight	a: 0.35*0.4 mm b: 0.45*0.5 mm (74)

In order to reduce the variations that would negatively affect the evaluation of the results, we have selected two types of implants with pre-curved electrode arrays from the same generation of implants for our study. Our team regularly uses the Cochlear™ Nucleus® Profile CIs and has gained extensive experience with both perimodiolar electrodes. The members of this group of implants differ only in their electrode arrays, while the electronic unit in the implant body is the same. The SM array is one of the thinnest electrode arrays that is currently available, and one of its first implantations was performed at the Department of Otorhinolaryngology, Head and Neck Surgery, University of Szeged in a „closed-market release" in November 2015. The Contour Advance® (CA) electrode array is significantly thicker in its apical and basal diameters (a: 0.5 mm, b: 0.8 mm) than the SM electrode array (a: 0.4 mm, b: 0.5 mm) and the active surface of each electrode are larger than those of the electrodes of the SM electrode array (73, 74). The surface and the resistance of the stimulating electrodes are inversely proportional, and the distance between the electrodes and the targeted ganglion cells and the electrical resistance of the medium are directly proportional. This

suggests that if electrodes that have smaller surfaces are capable of eliciting action potentials of similar degrees with lower charge, so they must be closer to the stimulated structures.

Our team experienced that the CI532 implant (mounted with SM array) was capable of eliciting neural responses with less current than the CI512 implants (mounted with CA array) in a large number of subjects (75, 76). [*ref. VI* (77)]

I.5. Important aspects of imaging in CI and BAHA

Accurate diagnosis and preoperative planning in temporal bone surgery is strongly supported by imaging with enhanced visualization. Computed tomography is often used to examine structures within bony frameworks.

All patients go through neuroimaging assessment before cochlear implantation as a routine procedure. In standard cases we use high resolution (0.8 to 1.25 mm slice thickness) CT scan of the temporal bone. MRI is performed in prelingual hearing loss and in special cases of postlingual hearing loss (e.g. bacterial meningitis, severe and cochlear nerve abnormalities). This way we can plan the procedure well in advance and we can choose the most suitable electrode profile for the patient. Postoperative imaging after cochlear implantation is highly recommended for quality control and malposition of the stimulating electrode inside the cochlea (e.g. kinking and tip fold-over) has to be corrected. Although the most widely applied radiography with Stenvers view or cochlear view is able to provide the most important pieces of information in the view of malposition, CT examinations provide more detailed information and possibilities of multiplanar reformations and 3D reconstructions that are often helpful in doubtful cases (78). Given the hazards of ionizing radiation, repetitive imaging studies exponentially increase the risk of damages to radiosensitive tissues, thus low-dose protocols and new modalities should be used. MRI after implantable hearing aid surgeries is limited due to artefacts and safety limitations by the magnet and other metallic components. Current guidelines for BAHA implants suggest a minimal age of 5 years and/or minimal bone thickness of 3 mm at the implant site (79). CT allows accurate assessment of bone thickness. Postoperative follow-up is usually not required unless a head trauma caused issues with the implant and surrounding tissues. [*ref. VII* (27)]

II. OBJECTIVES

1. to potentially decrease the surgical time and complication rate for magnet connection transcutaneous bone-conduction implants by (1) determining the preferable surgical incision, (2) finding the best suitable imaging method to determine the individual vascular and neural anatomy of the soft tissues of the retroauricular temporal-parietal region in a large number of subjects (50 in total) and (3) determining whether individual preoperative imaging is desirable.

2. to characterize the major anatomical differences that should be considered during BAHA and CI surgeries between pediatric and adult candidates and to determine whether these differences alone make CI surgery more hazardous in comparison with adults and therefore delayed implant surgery is acceptable

3. to assess the practical advantages of the low-profile CI generation with regards to the modification of the surgical technique and any changes in comparison with the earlier CI generations

4. to characterize the position of two types of perimodiolar electrode arrays of the same generation of CIs that form the basis of promising preliminary electrophysiological results to suggest that the slim perimodiolar electrode array has the potential to elicit similar neural responses as the thicker perimodiolar electrode array

5. to determine the role of CBCT in CI and BAHA surgeries

III. MATERIALS AND METHODS

III.1. Vascular mapping of the retroauricular skin

The protocol of the investigation was approved by the Institutional Review Board (Human Investigation Review Board, University of Szeged, Albert Szent-Györgyi Clinical Centre. Reference number: 3281). All procedures performed in studies involving human participants were in accordance with the ethical standards of the institutional and/or national research committee and with the 1964 Helsinki declaration and its later amendments or comparable ethical standards.

Implanted subjects received the Cochlear™ Baha® 4 Attract System for this study, which is a transcutaneous bone-conduction hearing device reimbursed by the Hungarian social security system.

Cadaver dissection was regarded as the gold standard of the investigations. Retrospective analysis of computed tomography angiography of the carotid arteries was found inefficient in visualizing some arteries, typically the posterior auricular artery, furthermore involves ionizing radiation. An alternative investigational method of the superficial vascular anatomy is in vivo photoacoustic imaging which provides high resolution 3D images of the vascular structure, the maximum depth is only 5 mm though , that does not suffice in a considerable portion of subjects (80).

Given the potential drawbacks of ionizing radiation, magnetic resonance angiography and ultrasound, both free of ionizing radiation, were selected for vascular studies.

The vascular pattern and blood flow of the temporal-parietal soft tissue was examined in 50 subjects. The examinations were performed with cadaver dissection (13 subjects), magnetic resonance angiography (12 subjects), and in vivo Doppler ultrasound (25 subjects). In order to rule out duplication of the results from individual symmetries, thus making the statistics more robust, only one side of each subject was examined. General exclusion criteria from the study were a history of a previous ear surgery and considerable stenosis of the carotid arteries.

III.1.1 Cadaver dissections as the gold standard

The arteries of the temporal-parietal region were dissected in 13 adult cadavers. The study group comprised six men and seven women between the ages of 45 and 88 years, the mean age was 73.8 years. The subjects were assigned by the authorized staff as samples became consecutively available which can be considered to be random from the study aspect.

With the cadaver in the supine position and the head turned to the opposite side, a skin incision was made anterior to the tragus and continued anterior upwards to the skull and downwards under the tip of the mastoid process and along the anterior rim of the sternocleidomastoid muscle. Binocular surgical loupes were used for preparation. After visualization of the common carotid artery, the artery was followed distally to the carotid bifurcation and then to the external carotid artery. After the occipital, the posterior auricular and the superficial temporal arteries were detected at their origin, their distal sections were dissected as far as visually possible.

Following the size data and incision recommendations of the manufacturer, a template of transparent film was made (81). This round template was 57 mm in diameter and its center (which indicates the implanted screw) was placed 5-6 cm from the external auditory meatus. The surface area of the template was subdivided into eight equally sized sectors. The line between the center and the external auditory meatus defined the border between sectors A and B. The transparent template with the eight sectors was again placed on the head. Photo documentation was made, which was followed by digital picture analysis.

III.1.2. Retrospective analysis of MRA studies

A total of 12 consecutive MRA studies (magnetic field strength: 1.5 Tesla, General Electric, USA) of the carotid arteries of adults who had undergone medical imaging due to possible arteriosclerosis of the internal carotid artery branches but no stenosis was proved, were analyzed retrospectively. The standard angiography protocol was: Axial T2 and FLAIR sequences, followed by a 3D TOF SPGR, then a sagittal and coronal T1 weighted image was added. The 3D TOF sequence's scanning parameters included TE out of phase 6.8–13.1, TR 33 ms, Flip Angle 20, Bandwidth 25, FOV 24 cm. A slice thickness of 1.4 mm with an overlap of 15 mm, Acquisition timing: Freq 384, Phase 224, Phase FOV 0.75. The number of acquisitions was 1, Relative SNR 70%, maximum number of slices 256. The right occipital, posterior auricular and superficial temporal arteries and their branches were marked. The template, as described above in the cadaver examination section, was placed onto the digital images and analyses were performed by size of the arteries per sector.

III.1.3. In vivo Doppler ultrasound

The parietal temporal region of 25 healthy adult subjects was examined with color Doppler ultrasound (20 subjects) and with preoperative portable handheld Doppler (5 subjects).

i) A total of 20 healthy adult volunteers who visited the clinic for diverse reasons and agreed to participate, were enrolled into the Doppler ultrasound study. The study group comprised 10 men and 10 women aged between 21 and 65 years with a mean age of 41.3 years. As the region of interest was not shaved, ultrasound gel was abundantly applied as a coupling agent between the probe and the skin. The right side was scanned. The 14 MHz linear array probe of a GE Logic 7 (General Electric Inc., USA) was used. The retroauricular temporal-parietal skin was scanned according to sectors A to H as shown in *Figure 6* by carefully scanning with the probe over each sector. Pressure to the skin that may cause squeezing of the vessels was avoided. In the B-mode (14 MHz, high magnification), the skin, the subcutaneous fat, the muscular layer and the periosteum were identified. The color mode with very sensitive parameters (overgained color, low-pulse repetition frequency) allowed for identification of the vessels. The largest artery in diameter was tracked. When a vessel was found, the probe was adjusted into its longitudinal axis to assess flow type and velocity and differentiate between arteries and veins. Later on, the probe was rotated by 90 degrees to visualize the cross-section of the arteries. The largest artery diameters were noted in each preformed area; flow direction was determined and the diameter of the largest artery was noted.

ii) Preoperative Doppler scans with a handheld Doppler device

A total of five consecutive subjects who were scheduled for Baha Attract implantation were enrolled into this preoperative assessment. A portable handheld Doppler device (Hadeco Doppler Smartdop® 50ex) was used to identify and mark the main arterial trunks just prior to surgery to help the surgeon determine the best position of the incision and the implantable hearing aid. The results were investigated case-by-case.

Statistical analysis was done with the above described template in the cadaver, MRA, and Doppler ultrasound evaluations, whereas a case-by-case analysis was performed for the handheld Doppler assessments.

Statistical analysis was performed with SigmaPlot 13 scientific graphing and statistical analysis software (Systat Software Inc, California). Data are presented in mean ± SE. For inter-group comparisons, Kruskal-Wallis One Way Analysis of Variance on Ranks was performed ($H=52,047$ with 7 degrees of freedom; $p<0.001$) with Dunn's multiple comparison method ($p<0.05$). [*ref. I* (19)]

III.2. Anatomical measurements for CI

High resolution computed tomography scans that were performed with the protocol for temporal bones with thin slices at the Albert Szent-Györgyi Clinical Center between January 1, 2015 and August 31, 2018, as part of the routine examination of cochlear implantation, were enrolled. The scans of the youngest 10 children (20 specimens, 5 males and 5 females, mean age: 1.25±0.31 years) and 10 randomly chosen adults (20 specimens, 5 males and 5 females, mean age: 55.82±16.93 years) were postprocessed and analyzed with 3D Slicer 4.5 Software with respect to the most relevant dimensions of the internal electronic package, including the stimulating electrode of the cochlear implant, by measuring the squama of the temporal bone, the mastoid cavity and the facial recess. Determining markers of mastoidectomy and posterior tympanotomy were measured: distances of the short process of the incus to the mastoid tegmen (D1), the mastoid plane to the facial nerve (D2), the mastoid tegmen to the mastoid apex (D3), the facial nerve to the fibrous tympanic annulus (D4), the round window to the tymanic annulus (D5), the round window to the facial nerve (D6). The growth rate of the thickness of the bone and soft tissues at the site of the speech processor and titanium implant was analyzed on other 90 children (1 to 9 years of age). Statistical analysis was performed with Mann-Whitney Rank Sum Test.

A General Electric LightSpeed 64 machine was used in 9 patients and a Philips Brillance iCT256 device in 11 patients for high resolution scanning of the temporal bone (slice thickness: 0.625 mm and 0.4 mm). The differences between the devices do not affect the results of our measurements due to the good compatibility of the scanning parameters. Statistical evaluation was performed with the Mann-Whitney Sum Rank test. The recipients and their legal representatives have agreed in advance to use their clinical data for scientific purposes, anonymously. [*ref. III* (30)]

III.3. Evaluation of a low-profile CI generation

The surgeries were performed using the Cochlear™ Nucleus® Profile implants (CI512 and CI522). Nucleus® CI532 that was marketed later has the same low-profile electronics capsule, thus the results can be projected to all three implant types within the Profile generation. The profile thickness of the implant was decreased compared with the earlier model, the Nucleus® Freedom, from 6.9 mm to 3.9 mm. Although the implant electronics capsule changed in shape, the rounded edges became more angular, the overall dimensions did not change significantly (*Figure 4*).

Cochlear Nucleus CI24RE (Freedom)	Size of internal electronics housing	Cochlear Nucleus CI512 (Profile)
6.9	thickness (mm)	3.9
20.5	width (mm)	24
19.3	length (mm)	23

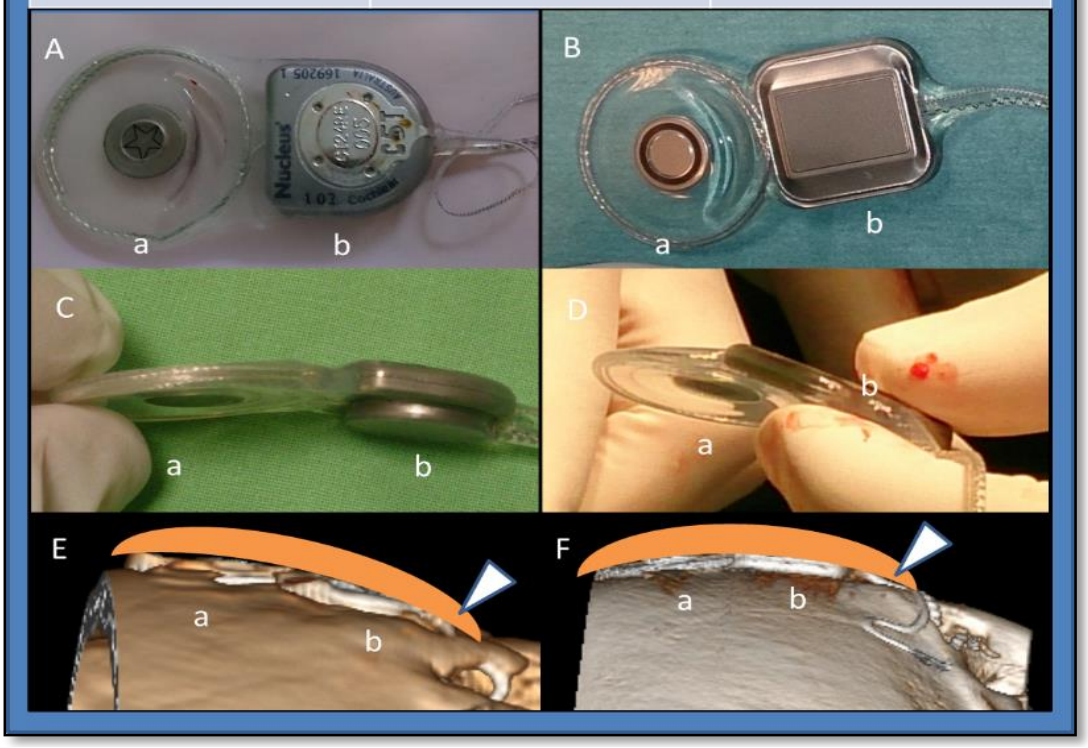

Figure 4: Cochlear™ Nucleus® Freedom (on the left) and Cochlear™ Nucleus® Profile (on the right) implants from above (A and B) and side view (C and D). The dimensions are detailed in the table. E and F show the three dimensional CT reconstructions (software: RadiAnt™ DICOM Viewer). The electronics capsule (a) and the antenna (b), in the middle of which a magnet in mounted, can be easily recognized. The arrowhead represents the soft tissue over the implant. The profile of the implant protrudes out of the bony surface only as much as the earlier type of implant [*ref. V*]

The surgical experiences with the thin implant types were collected and compared in a retrospective multi-center study. The surgeons gave feedback about the changes in their surgical technique with the thin, low-profile implant family compared with the earlier, thicker types. Five leading cochlear implant centers in Central and Eastern Europe were enrolled:

1. University of Szeged, Albert Szent-Györgyi Clinical Center, Department of Otorhinolaryngology, Head and Neck Surgery, Szeged, Hungary (21 Profile implants)

2. Department of Otorhinolaryngology, Head and Neck Surgery Charles University in Prague, Second Faculty of Medicine Motol University Hospital, Prague, Czech Republic (18 Profile implants)
3. Department of Otorhinolaryngology, Head and Neck Surgery Charles University in Prague, First Faculty of Medicine Motol University Hospital, Prague, Czech Republic (11 Profile implants)
4. ENT Clinic "Maria Sklodowska Curie" Hospital, "Carol Davila" University for Medicine and Pharmacy, Bucharest, Romania (17 Profile implants)
5. Emergency County University Hospital of Tirgu Mures, ENT Department, Tirgu Mures, Romania (6 Profile implants)

Six experienced ear surgeons (the average years of experience with ear surgery was 26 years) were asked to fill in a self-administered questionnaire regarding their opinion about the thin implants. The official language of the questionnaire was English (*see the questionnaire in the Appendix*).

The surgeons provided answers based on their subjective surgical experiences and the documentation collected about the implant surgery. A total of 73 thin implants were implanted into 59 recipients, up to 31 January 2015. The First Faculty and Second Faculty of Medicine Motol University Hospital acted as independent centers. The following topics were covered:

1. The length of surgical incision and its relation to the earlier type of implant
2. Necessity and dimensions of a bony well for the implant electronics
3. Fixation of the implant electronics with sutures
4. Incidence of intraoperative and early postoperative complications
5. Dislocation of the implant
6. Change in surgical time
7. Opinion of the surgeon if implantation of the thin implants is easier or safer
8. General opinion of the surgeon and comments [*ref. V* (47)

III.4. Measurement of the proximity of perimodiolar CI electrode arrays to the modiolus

The first 54 subject that were implanted with Cochlear Nucleus CI532 and the first 54 subjects that were implanted with Cochlear Nucleus CI512 were enrolled. *Table II* shows the demographics of the subjects.

Table II: Demographic data of the subject who were enrolled [*ref. VI*]

Subject group	CI532	CI512
Type of implant	Cochlear Nucleus CI532	Cochlear Nucleus CI512
Electrode array	SM (thin perimodiolar)	CA (thick perimodiolar)
Number of subjects	46	45
Number of implanted ears	54	54
Age (years)	25.17±26.29	20.80±25.87
Sex (male/female)	25/29	23/31
Duration of deafness (years)	2.94±7.46	3.06±9.34
Cause of deafness		
Congenital	29%	28%
progressive	22%,	26%
unknown	16%	28%
other	33%	17%

The surgeries were performed by two surgeons who have several years of experience with cochlear implantation using the most commonly accepted technique, i.e. partial mastoidectomy and posterior tympanotomy and „soft surgery" at the Department of Otorhinolaryngology, Head and Neck Surgery, Albert Szent-Györgyi Clinical Center, Szeged. The electrode arrays were inserted via the round window after drilling away the bony structures over the round window niche (fossula fenestrae cochleae) or after removing the anterior inferior bony rim of the round window (i.e. extended round window).

As part of the routine clinical protocol, digital radiography of the skull (Stenvers projection) was performed on the day after surgery to determine the position of the implant. The relationship between the electrode array and the modiolus was described as shown on

Figure 5, and the maximum diameter of the loop was measured in the basal turn of the cochlea. These diameters of electrode loops were compared in the two patient groups. The statistical evaluation was performed with Student's t-test.

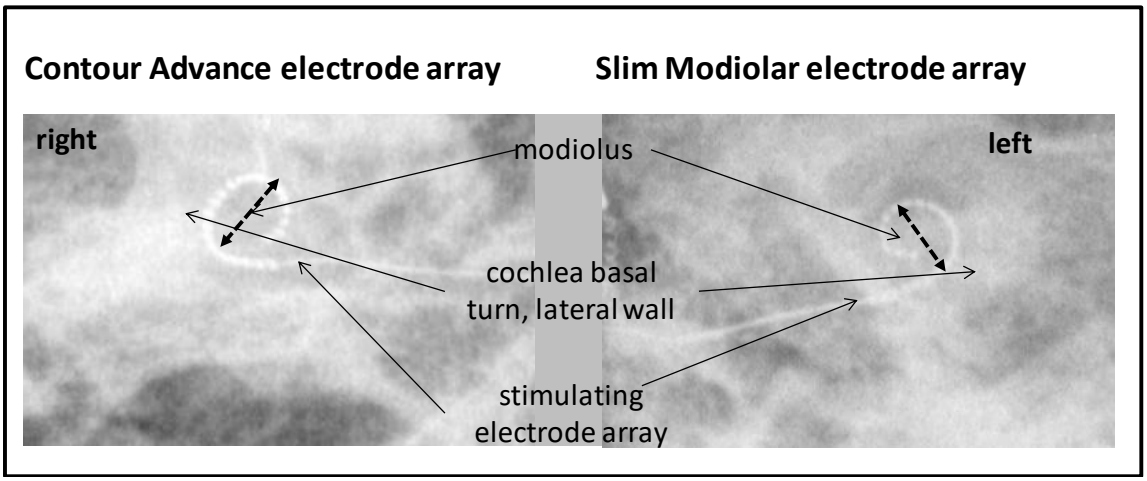

Figure 5: The position of perimodiolar electrode arrays within the cochlea, in the same patient, after sequential cochlear implantations, on Stenvers projection. The right and left cochlea are regular in shape and equal in size as demonstrated by the CT scan prior to implantation. The thicker pre-curved stimulating electrode array (Contour Advance) can be seen in the right cochlea, and the thinner pre-curved electrode array (Slim Modiolar) in the left cochlea. The dashed black lines indicate the maximum diameter of the loop inside the cochlea [*ref. VI*]

Two months after implantation, the energy consumption of the two implants with different perimodolar electrode arrays was estimated after the device was programmed with the Cochlear™ Custom Sound® Suite 4.4 software by using the same speech processor (Cochlear™ Nucleus® CP910). [*ref. VI* (77)]

III.5. Evaluation of CBCT in medical imaging of CI and BAHA

A thorough workup of the literature was made to find the role of CBCT in CI and BAHA surgery. Personal imaging experiences are also added.

IV. RESULTS

IV.1. The vascular map of the retroauricular skin

Based on our individual results with all methods, our findings agree with previous observations of the main arterial blood supply to the temporal parietal skin reported by several authors (10-18). Cadaver dissection, MRA and Doppler ultrasound proved to be good methods to locate the most important external carotid artery branches; i.e. posterior auricular artery, superficial temporal artery, and occipital artery. In several cases, another considerably large branch was found that springs off the superficial temporal artery or the parietal branch of the superficial temporal artery and forms a vascular anastomosis together with the posterior auricular artery (*Figure 6*). This is consistent with the observations of Kobayashi et al (13).

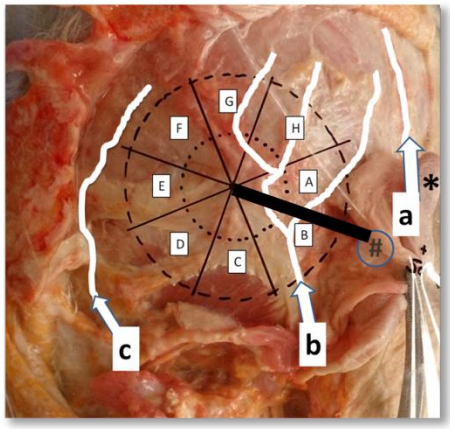

Figure 6. An example of the anatomical dissection shows the plastic template with the eight identical sectors and the three nutritive arterial branches of the external carotid artery (white lines): superficial temporal (a), posterior auricular (b), and occipital (c) arteries. The right auricle has been undermined and folded to the front. The EAC of the right ear is marked with "#" and the helix with "". The arrows show the direction of blood flow. The thick black line is a 6 cm long section between the external auditory meatus and the anticipated place of the screw and is the border of sectors A and B* [*ref. I*]

The results demonstrate the location and arterial pattern in the temporal parietal region (*Figure 7*). It is clearly visible that the relatively large arteries, i.e. the posterior auricular artery and a postauricular branch of the superficial temporal artery, are likely to be found in the strip close behind the auricle. Via the occipital access, the occipital artery was found. In contrast, the area between the above arteries, i.e. the posterior superior parietal region, is relatively poor in arteries. The blood flow is directed from the center (external carotid artery) to the periphery, as shown with the arrows on *Figure 6*.

The prevalence of arteries that were detected with cadaver dissection in each sector (see *Figure 7*) correlate well with those obtained via MRA of the twelve living subjects (see *Figures 8a-b*).

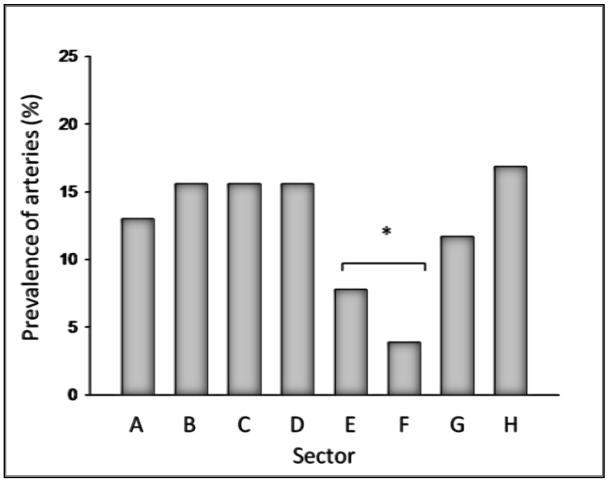

Figure 7: Prevalence of arteries that were detected with cadaver dissection in each sector, A to H for 13 cadaver specimens [ref. I]

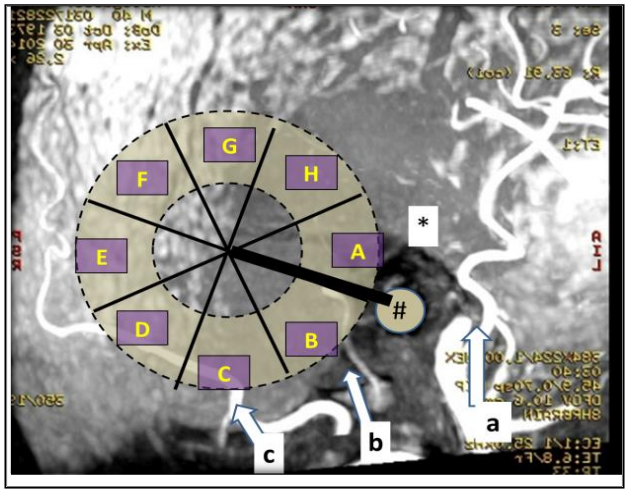

Figure 8a. An example of the MRA study. The plastic template with the eight identical sectors and the three nutritive arterial branches of the external carotid artery (white lines) are shown: superficial temporal (a), posterior auricular (b), and occipital (c) arteries. The EAC of the right ear is marked with "#" and the helix with "". The arrows show the direction of blood flow. The thick black line is a 6 cm long section between the external auditory meatus and the anticipated place of the screw and is the border of sectors A and B.* [ref. I]

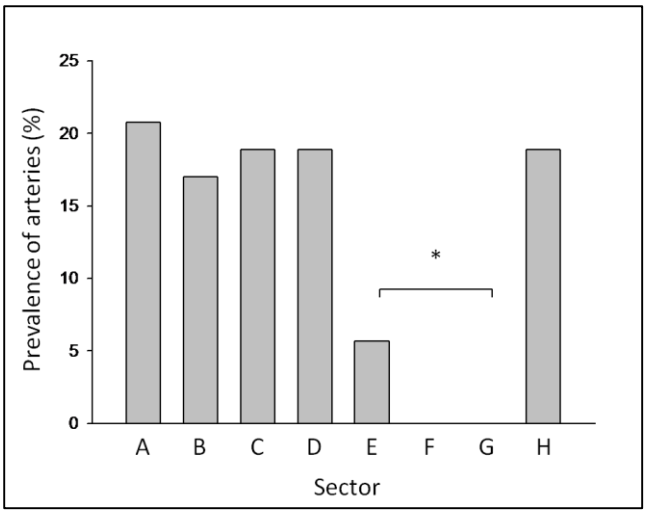

Figure 8b: Prevalence of arteries that were detected with MRA in each sector, A to H for 12 living subjects. Sectors E, F, and G are poorly vascularized [ref. I].

All major arteries were successfully detected with the retrospective MRA studies of the carotid artery. An advantage over computed tomography angiography is that bone has no signal on MRA, thus the arteries can be visualized better and no exposure to ionizing radiation occurs. The results were consistent with those of our cadaver study; i.e. the relatively large arteries are likely to be found in sectors A, B, C, D, and H, whereas sectors E, F, and G are relatively poorly vascularized (*Figure 8b)*.

The Doppler study could precisely confirm the results of the cadaver and MRA studies. Arteries of the largest diameter were found in sectors A, B, C, D, E, and H, which are comparable with the location of the main arterial trunks, i.e. posterior auricular, superficial temporal and occipital arteries (*Figure 9).*

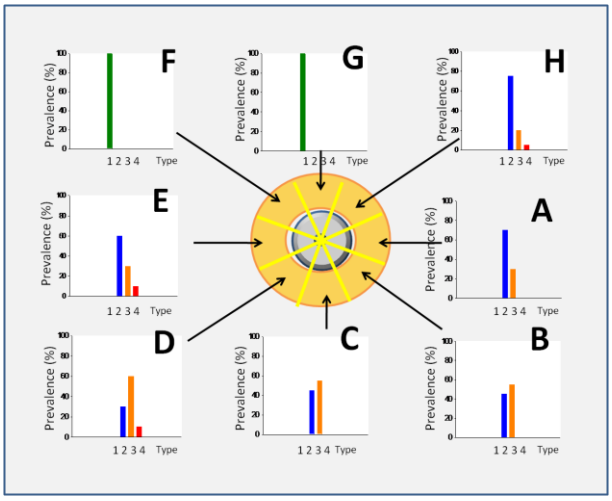

Figure 9: Prevalence of the largest artery in each sector, measured by Ultrasound for 20 volunteers. The chart gives a detailed percentage overview of intraluminal arterial diameters in each sub-region. Artery types: type 1: 0–0.5 mm, type 2: 0.5–1 mm, type 3: 1–2 mm, type 4: >2 mm [ref. I]

The differences in the results from MRA and Doppler ultrasound may arise from the individual variance and examination technique. A 1.5 Tesla MRA seems to be less sensitive than the cadaver dissection. During the portable handheld Doppler evaluation, an artery was detected in sector G in one out of five subjects and none in sector F. The sum of arterial lengths proved to be highest in sectors B and C (*Figure 10*) because the posterior auricular and the occipital arteries enter the retroauricular temporal region there. Also these sectors contain the large arteries and, therefore, they have to be considered as they are situated in the high surgical "danger zone". The upper and posterior sectors (E, F, and G) are less dangerous because of the low-sum total length and small diameter of the arteries. The analysis of the total lengths of prevalence of arteries in the upper posterior sectors (E, F, and G) is significantly lower than in the retroauricular and inferior sectors (B, C, and D). Sectors A and H are transient zones, because the difference to the other sectors was not significant, but the tendency is that the

prevalence of arteries compared to the retroauricular and inferior sectors (B, C, and D) is higher. [*ref. I* (19)]

	A	B	C	D	E	F	G	H
Mean (mm)	19.6	36.4	35.1	27.3	7.3	2.2	4.7	11.7
SE	3.6	3.7	4.4	3.0	0.3	2.0	1.4	1.9

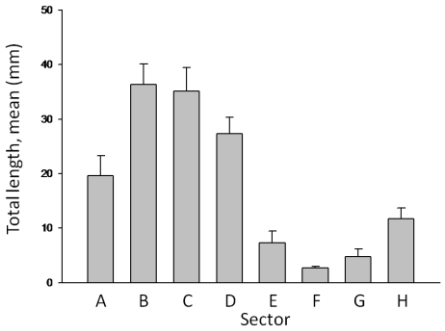

Figure 10: Total length of visible arteries in each sector (mean ± SE [mm]) on cadaver dissection (n = 13) and magnetic resonance angiography (n = 12). The total length of the arteries in the posterior superior sectors (E, F, and G) is significantly lower than in the other sectors. (Dunn's method, P ≤ 0.001) [ref. I]

IV.2. Dimensions of the human temporal bone relevant to CI

The results of our measurements to assess the changes of the mastoid cavity in dimension, are shown in *Figures 11a-c*.

The mean distance between the incus short process and the mastoid tegmen (D1) was 5.0 ± 1.5 mm in adults, while 6.5 ± 1.9 mm in children (P = 0.014), which is significantly longer in children (*Figure 11a*). The mean distance between the mastoid planum and the facial nerve (D2) was 13.2 ± 1.9 mm in children, while 24.3 ± 3.5 mm in adults (P = <0.001), thus significantly longer in adults (*Figure 11b*). The mean distance of the mastoid tegmen and mastoid tip (D3) was 17.8 ± 2.4 mm in children, while 35.9 ± 5.6 mm in adults (P = <0.001), thus significantly longer in adults (*Figure 11c*).

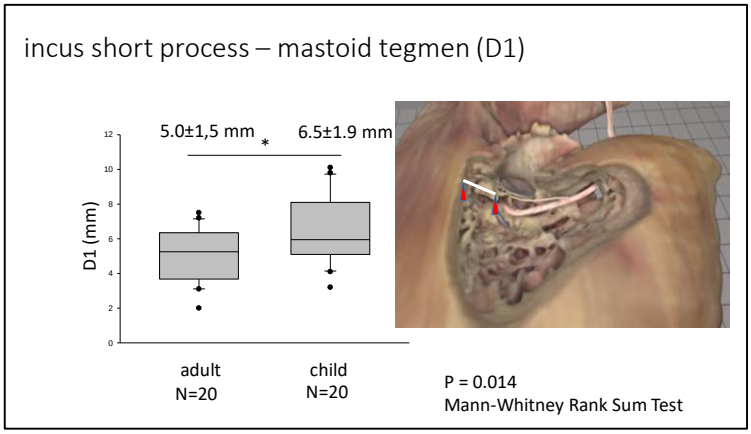

Figure 11a: The distance between the incus short process and the mastoid tegmen is longer in children than in adults [*ref. IV*]

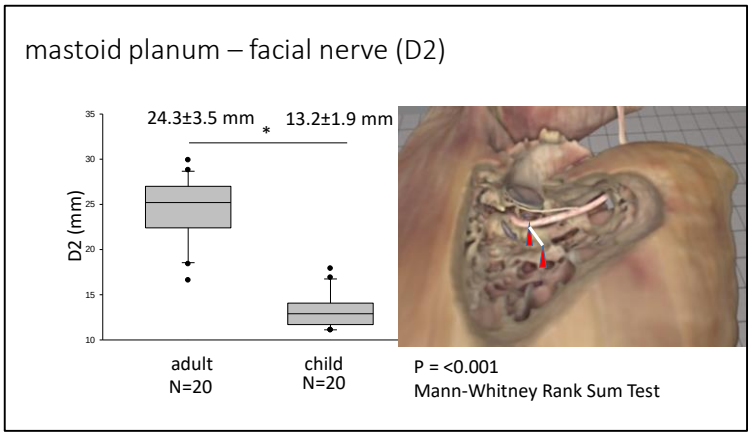

Figure 11b:
The distance between the mastoid planum and the facial nerve is longer in adults than in children [*ref. IV*]

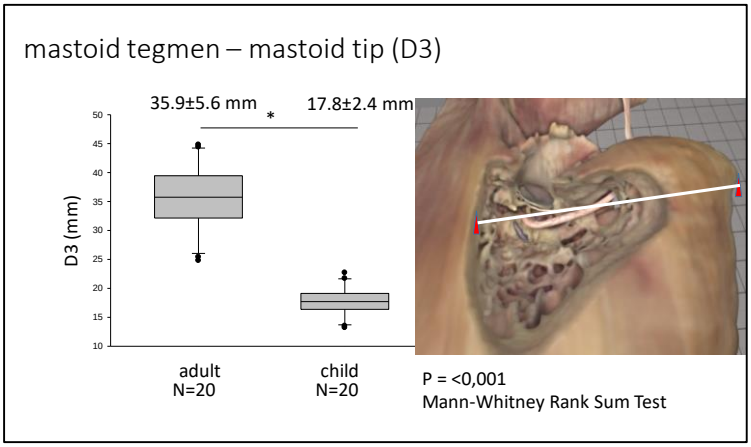

Figure 11c:
The distance between the mastoid tegmen and the mastoid tip is longer in adults than in children [*ref. IV*]

The means of the measurements are show in the charts on the left, and the examined distances (D1-D3) are marked with a white line, on the virtual 3D image (created with 3D Slicer 4.2, Virtual Ear Simulator) on the right.

Figures 12a-c show the dimensions of the facial recess and the position of the round window in the same group of patients. The mean distance between the facial nerve and the tympanic annulus (D4) was 5.2 ± 0.7 mm in adults and 5.4 ± 0.7 mm in children (*Figure 12a*). The mean distance between the round window and the tympanic annulus (D5) was 6.7 ± 0.6 mm in adults and 6.9 ± 0.8 mm in children (*Figure 12b*). The mean distance between the round window and the facial facial nerve (D6) was 5.2 ± 0.1 mm in adults and 6.6 ± 0.7 mm in children (*Figure 12c*). There was no significant difference between D4 and D6 distances between adults and children.

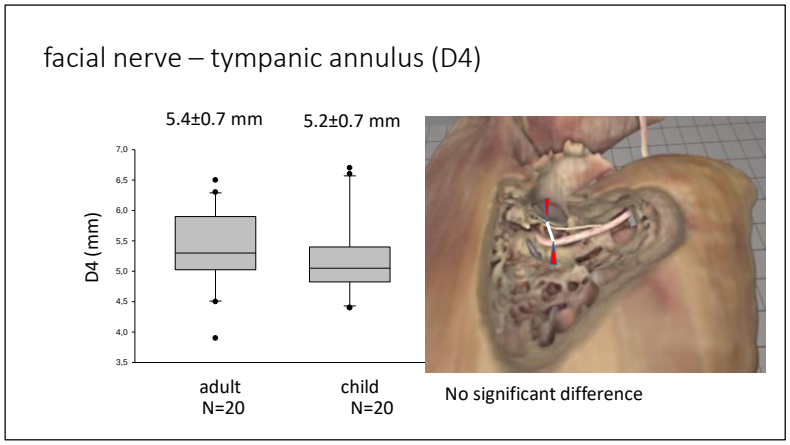

Figure 12a:
No significant difference was noted in the distance between the facial nerve and the tympanic annulus between children and adults
[*ref. IV*]

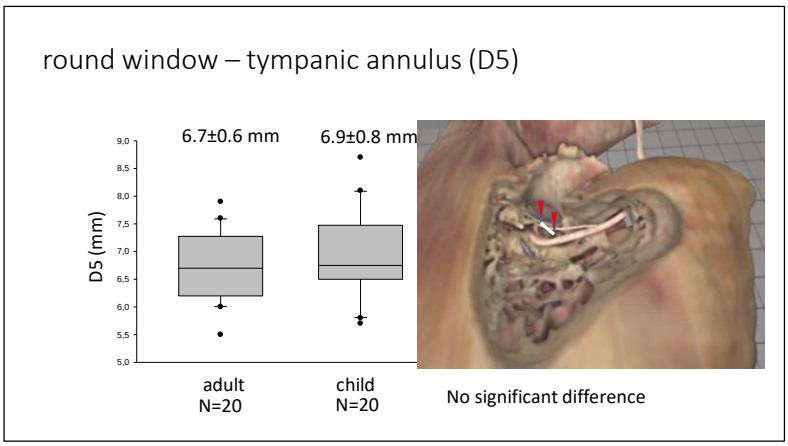

Figure 12b:
No significant difference was noted in the distance between the round window and the tympanic annulus between children and adults
[*ref. IV*]

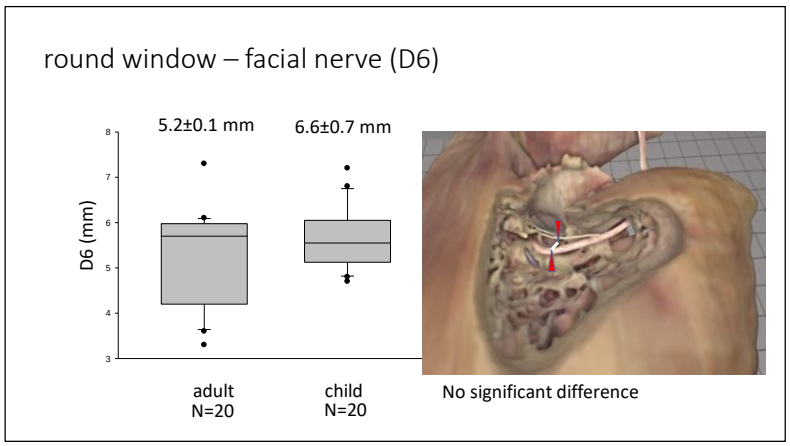

Figure 12c:
No significant difference was noted in the distance between the round window and the facial nerve between children and adults
[*ref. IV*]

The means of the measurements are show in the charts on the left, and the examined distances (D4-D6) are marked with a white line, on the virtual 3D image (created with 3D Slicer 4.2, Virtual Ear Simulator) on the right.

[*ref. III* (30)]

IV.3. Experience with a low-profile cochlear implant generation

The average length of the surgical incision measured was less than 5 cm in 2 centers and between 5 and 7 cm in 3 centers. When compared with the earlier type of implant, the incision

was found to be considerably shorter (3 out of 5 centers; 60%), slightly shorter (1 out of 5 centers; 20%), and unchanged (1 out of 5 centers; 20%).

A bony well was created only in few cases in 2 centers and in all cases in 3 centers. If a bony well was created, it was performed by removing the outer cortical bone only in three centers. The bony well was deeper than the outer cortical bone, but less deep than the implant thickness in one center and the bony well was as deep as the implant thickness in one center. When compared with the earlier type of implant, the bony well was reported to be considerably shallower in 4 centers and slightly shallower in 1 center.

None of the centers fixated the implant to the bone. Periosteum and temporalis muscle was always used for fixation in 2 out of 5 centers. No intraoperative or early postoperative complication was reported by any of the centers.

Minimal displacement of implant electronics was registered in one center, without the need for a revision surgery. This center reported to have drilled a bony well as deep as the implant thickness and used the periosteum for fixation.

The surgical time for unilateral surgery from incision until wound closure was reported to be less than 50 minutes in 2 centers, 50 to 70 minutes in 1 center and 90 to 110 minutes in 2 centers. The shorter times were seen in those centers in which a bony well was not drilled. When compared with the earlier types of implants, the surgical time was shorter in all 5 centers.

The operating surgeons found the implantation procedure for the recent type of implant considerably easier in 2 centers, moderately easier in 1 center and slightly easier in 2 centers. They also found the implantation considerably safer in 2 centers, moderately safer in 1 center and slightly safer in 2 centers. The surgeons all agreed that the thin nature of the new implant did not necessitate a classical bony well. [*ref. V* (47)]

IV.4. Proximity of perimodiolar CI electrode arrays to the modiolus

The mean of the largest turns of the arrays within the cochlea was 4.2±0.5 mm in the CI532 group and 4.9±1.1 mm in the CI512 group (t-probe: $p=0.00136$). Sequential bilateral implantation was performed in one of our patients: a CI512 was implanted to the right ear and a CI532 into the left ear one and half years apart. The electrode arrays were found to be in perimodiolar position on both sides, and the SM electrode array had shorter loop diameter within the cochlea. No tip fold-over was detected in our 108 cases that were enrolled into this study.

The “Auto power” level was significantly lower in the CI532 group (44.81 ± 5.05%) than in the CI512 group (50.85 ± 8.35%) ($p < 0.05$). With higher "maxima" values (7.50 ± 0.87

vs. 6.56 ± 1.02), the estimated "lifetime" of the battery is longer for the thinner perimodiolar electrode line (*Table III*).

Table III: Energy consumption indices of the same implant family with a thinner (Slim Modiolar) and thicker perimodiolar (Contour Advance) electrode array and the same type of speech processor [*ref. VI*]

Slim Modiolar electrode array (CI532)		**Contour Advance electrode array (CI512)**
44.81 ± 5.05 %	*Auto power*[1] *	50.85 ± 8.35 %
7.5 ± 0.87	*Maxima*[2]	6.56 ± 1.02
43.25 ± 8.46 h	*Battery*[3] *	40.04 ± 6.48 h
19.56 ± 1.82 h	*Standard accu* *	18.04 ± 2.52 h
11.5 ± 1.15 h	Compact accu[4] *	10.58 ± 1.51 h

[1]Autopower: The software for device programming enables automatic or manual configuration of performance for each parameterized setting, called MAP. It is recommended to use the Auto Power feature whenever possible to help optimize the power level of the sound processor. After the parameters required for each device setup are determined, the automatically calculated power level is displayed on the MAPs.

[2]Maxima: The maxima is a parameter of the speech coding strategies (SPEAK, ACE™ and MP3000™), which refers to the frequency ranges of the audio signal after the spectral resolution that has the highest volume. This value specifies the number of maximas selected for the given signal, i.e. the number of active electrodes with the highest volume at a given time.

[3]Battery: commercial battery, i.e. two pieces of standard batteries type 675

[4]Compact accu: compact accumulator, smaller than the standard accumulator

*: significant difference

[*ref. VI* (77)]

IV.5. The characteristic features of CBCT in comparison with MSCT

Given the hazards of ionizing radiation, repetitive imaging studies exponentially increase the risk of damages to radiosensitive tissues (genetic disorders, malignancies of

radiosensitive tissues, e.g. eye lens, thyroids, salivary glands, bone marrow and the skin). The eye lens is one of the most sensitive human tissues. According to the statement of the International Commission on Radiological Protection in 1990, a single 0.5 to 2.0 Sv and a total of 5.0 Sv fractional radiation doses contribute to development of cataract and loss of vision (82). However, in contrast to the deterministic effect, many epidemiological and experimental studies are in favor of the stochastic hypothesis, i.e. even lower radiation doses may cause cataract, irrespective of threshold dose (83). A recent retrospective study in a large population suggests that the risk of developing cataract of the eye lens was significantly risen after 4 cranial CT scans (84).

The algorithm of the CBCT makes isotropic voxels that can be as small as 0.075 mm, depending on the scanning presets. This is significantly smaller than the voxel size of a high resolution MSCT (0.4 mm).

The scanning of the paranasal sinuses with isotropic voxels involved an effective dose of 0.17 mSv with CBCT and 0,87 mSV with MSCT, an approximately 80% decrease in favor of CBCT (85). The effective radiation dose of CBCT of the head with a field of view of 16 cm was reported to be 0.1 to 0.35 mSv, depending on the requirements of the imaging protocol (e.g. optimized to bone or soft tissues) (86). In contrast, the effective dose of an unenhanced head MSCT scan scored significantly higher at 1 to 2 mSv (87).

Already in 2004, a clinical trial of the CBCT prototype showed that the delicate bony structure of the temporal bone can be better tested with CBCT than with conventional CT devices (88). The ossicular chain, the bony labyrinth and the bony canal of the facial nerve can clearly be depicted (89). CBCT can be integrated into the preoperative assessment flow in cochlear implantation, as the bony structures (e.g. cochlear turns, developmental status and air volume of the mastoid process and size of the bony labyrinth) can be well assessed (*Figure 13*).

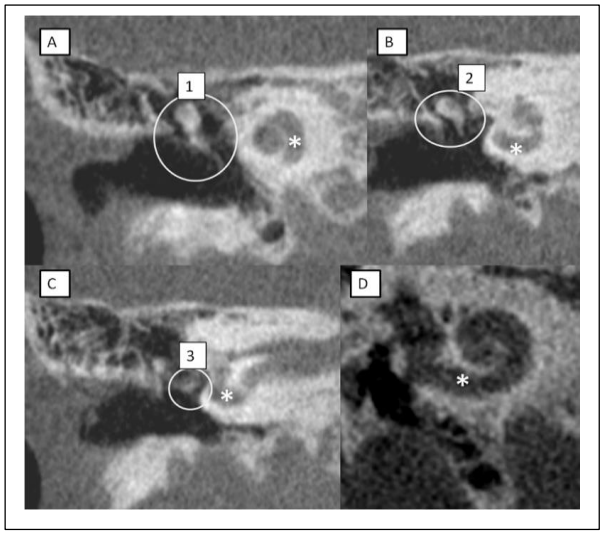

Figure 13: The structures of the middle and inner ear with CBCT (slice thickness: 0.2 mm). A)–C) Coronal views. D) Special view of the basal turn of the cochlea. The lumen of the cochlea is patent (*), and the delicate structure of the ossicles can be clearly depicted (1. malleus, 2. incus, 3. stapes) [*ref. VII*]

With regards to image quality, CBCT outperformed MSCT after middle ear implant surgeries because less metallic artifacts were produced (90). The position of the CI stimulating electrode (e.g. insertion depth, proximity to the modiolus, tip fold-over, scala tympani and scala vestibuli) can be assessed (*Figure 14*). Mobile C-arm CBCT machines enable intraoperative imaging in the surgical theater.

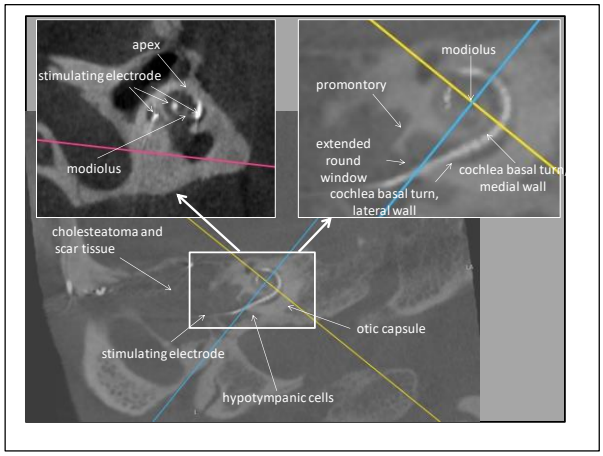

Figure 14: CBCT that was performed 15 years after cochlear implantation, cochlear view. A Contour Advance electrode array is in close proximity to the modiolus in the scala tympani. The tympanic cavity and the mastoid process contains soft tissue instead of air that is suggestive cholesteatoma [*ref. VI*]

[*ref. VII* (27)]

V. DISCUSSION

V.1. The posterior superior surgical incision for BAHA – A successful modification

Although the vascular anatomy of the temporal skin and the temporal muscle has already been studied, these investigations focused on the plastic surgical aspects only (10-18). To our knowledge, our study is the first in the literature with the aim to reveal the vascular pattern of the retroauricular temporal parietal area to optimize the position of the surgical incision.
Our study suggests that, apart from individual variations, the average tendency is that the larger arterial branches are close to the auricle, whereas the superior posterior area of the temporal parietal region contains small arteries only.

An optimal incision preserves good vascular capacities, i.e. the proximal (outflow) sections. Less bleeding requires less coagulation and, thus, the surgical time can be decreased. Ideally, the incision is short and placed where the arteries and nerves have split already into their smaller branches. The original official suggestion by the manufacturer Cochlear™ is a 7.5 cm curved incision behind the auricle and 15 mm apart from the rim of the internal magnet plate (81). A 7.5 cm long incision crosses three sectors with two major arteries. Our results suggest that this causes considerable injuries on both macrovascular and, consequently, microvascular levels. If a similar incision is made in the posterior superior area, the risk to traverse a major artery is limited.

The manufacturer's original recommendation was subject to revision as it puts the skin laying between the internal and external magnets at considerable risk because both of the main nourishing arteries (posterior auricular artery and posterior branch of the superficial temporal artery) in their proximal section are prone to injury by this 7.5 cm incision. If the upper posterior arteries are transected, it is likely that only one, i.e. either the occipital or the posterior auricular artery branches, are transected but, importantly, in their distal outflow sections, after the main outflow tract has formed several branches and anastomosis is already apparent. This indicates that the surgical area over the implant retains its intact perfusion.

Although the neural network of the skin was not investigated in our study, the anatomical atlases [e.g. Sobotta: Atlas of Human Anatomy, Urban&Fischer, 14th edition] suggest that the major nerves run along the same pathway with the major vessels, thus they are prone to injuries with the same likelihood. Knowing this, it is advantageous to place the incision further towards the upper posterior area so that injuries to the C-fibers (non-myelinated fibers) and the sensory fibers of the skin occur in the distal section, thus only the distal small area will be affected by microcirculatory and sensory compromises.

Our results clearly reveal that it is not possible to conduct such surgeries without transecting at least one major artery with the given 7.5 cm incision, which underlines the necessity to make the incision as short as possible. In our experience, proper exposure can be achieved from a 2.5 to 4 cm curved incision in the upper posterior area by undermining and mobilizing the skin and soft tissues from the periosteum, not only over the implant but also distal to the incision line. The skin can be retracted enough, and there is enough space, to complete each step of the implantation, as shown in *Figure 15*. Because there are no perforating vessels between the periosteum and the soft tissues, the blood supply of the flap will not be affected.

Figure 15: The retroauricular skin and soft tissues are elastic and can be retracted enough and there is enough space to complete each step of the implantation from a 2.5–4 cm slightly curved incision in the posterior superior temporal-parietal region [*ref. I*]

Our cadaver dissection and imaging studies confirmed that the vascular anatomy is stable in most of the cases, i.e. the posterior superior area is less vascularized than the anterior area. This makes not only the expensive (MRA) but also the easy-to-access and cost-effective preoperative imaging studies (Doppler) unnecessary and thus improves time efficiency. Those patients in which the vascular architecture has already been stressed from previous ear surgery (e.g. mastoidectomy, radical middle ear surgery) are challenging because the previous exposures have deteriorated the blood supply and further incisions diminish it even more (7). In our opinion, preoperative Doppler examination performed with a simple portable handheld instrument is sufficient even after previous ear surgeries.

On 19 February 2018, the manufacturer released our modified surgical technique that was based on the results of our study on the blood supply of the retroaurical skin (19): “How I do it? Alternative surgical technique for Cochlear Baha Attract” Authors: Laszlo Rovo MD, PhD, Zsofia Bere MD, PhD, and Adam Perenyi MD [*ref. II* (91)].

The reason why our technique is considered superior to the original recommendation is listed below: This surgical technique results in the preservation of large vessels and nerve fibers,

and a scar-free retroauricular area. In comparison to the recommended surgical technique, it provided a shorter surgery time, less pain and numbness around the surgery site, and negated the need for bone polishing. Additionally, this technique facilitates future reconstructive surgery if the patient has accompanying congenital ear malformations. Importantly, no significant differences were found in audiological outcomes when using this technique as compared to the manufacturer's recommended technique. [*ref. I* (19)]

V.2. Dimensions in the temporal bone relevant to CI

The skull and soft tissues are significantly thinner in children than in adults. The cranial-caudal dimensions of the mastoid antrum can be characterized by the distance between the short process of the incus and mastoid tegmen. The lateral dimensions (depth) of the mastoid cavity is characterized by the distance of the mastoid planum and the mastoidal section of the facial nerve, and the cranial-caudal dimensions are characterized by the distance of the mastoid tegmen and mastoid apex. The ratio between the antrum and the mastoid cells was 0,14 in adults and considerably larger, 0,37 in children.

Our results are consistent with the data in the literature from cadaver and imaging studies, i.e. the skull grows after birth, but the dimensions of the inner ear and the facial recess are constant after birth. [*ref. III* (30)]

V.3. Advantages of a low-profile cochlear implant

Universal newborn hearing screening enables early detection of hearing loss in infants and their early audiological rehabilitation, well under the age of 1 year. Binaural hearing not only helps to localize the source of sound but also improves speech perception, especially in noisy environment (92-94). Therefore, optimum outcomes can be achieved in these infants by providing them with bilateral cochlear implants.

Although several factors are in favor of simultaneous bilateral implantation, this procedure is associated with longer surgical time and increased load, especially in infants and toddlers (95, 96). For this reason, an important goal of implant surgery is to use faster and minimally invasive surgical techniques. The classical technique of cochlear implantation requires the drilling of a bony bed and fixation of the device to the skull and is associated with several risk factors, predominantly in infants and toddlers. The bone and soft tissues are very thin in these age groups and this makes subjects more prone to complications (28, 35-38). The biggest advantage of thin implants is that they can be implanted into a shallow bony well or even without a bony well and often without the need for fixation.

The surgeons participating in the study all agreed that the thin nature of the new implant did not necessitate a classical bony well and that the reduction in drilling definitely decreased the risk of a dural injury, with a further advantage that the implant was less bulging under the skin. Nevertheless, those who decided to use a bony well, this could be easily created because in their opinion an anterior rim sufficed to prevent migration of the implant.

The results of the multi-center questionnaire show that the surgical techniques made possible by the thin implants had several benefits compared to the older devices, which were clinically relevant:

1) The surgical incision used was shorter, which is associated with less blood loss, as the bleeding stops sooner and wound closure is faster *(Figure 16)*.
2) No bony well was necessary, or if used it could be made shallow. This reduces the risk of complications and time can be saved *(Figure 17)*.

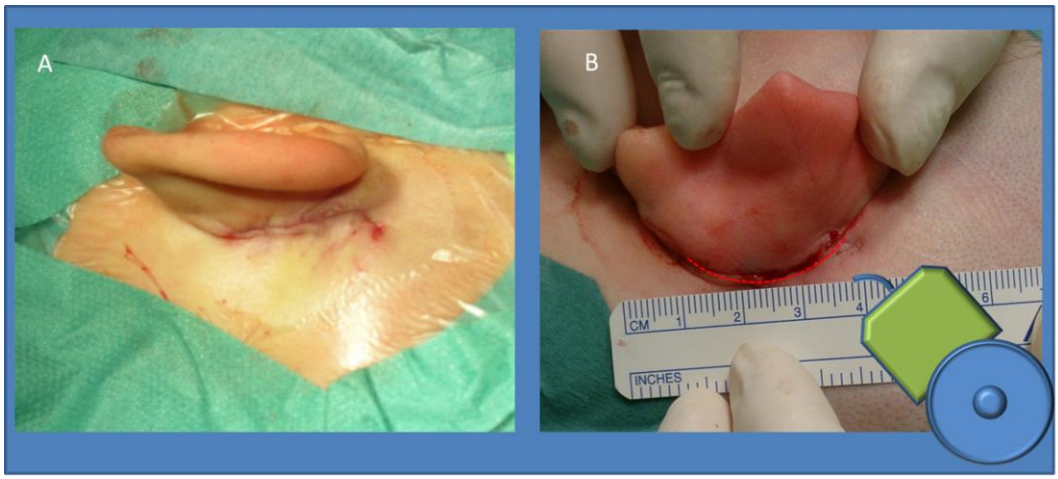

Figure 16: Two examples of the shortest incisions. A) A short, linear incision with superior-posterior extension. B) A short, curved incision in the retroauricular fold. The drawing indicates the approximate location of the implant [*ref. V*]

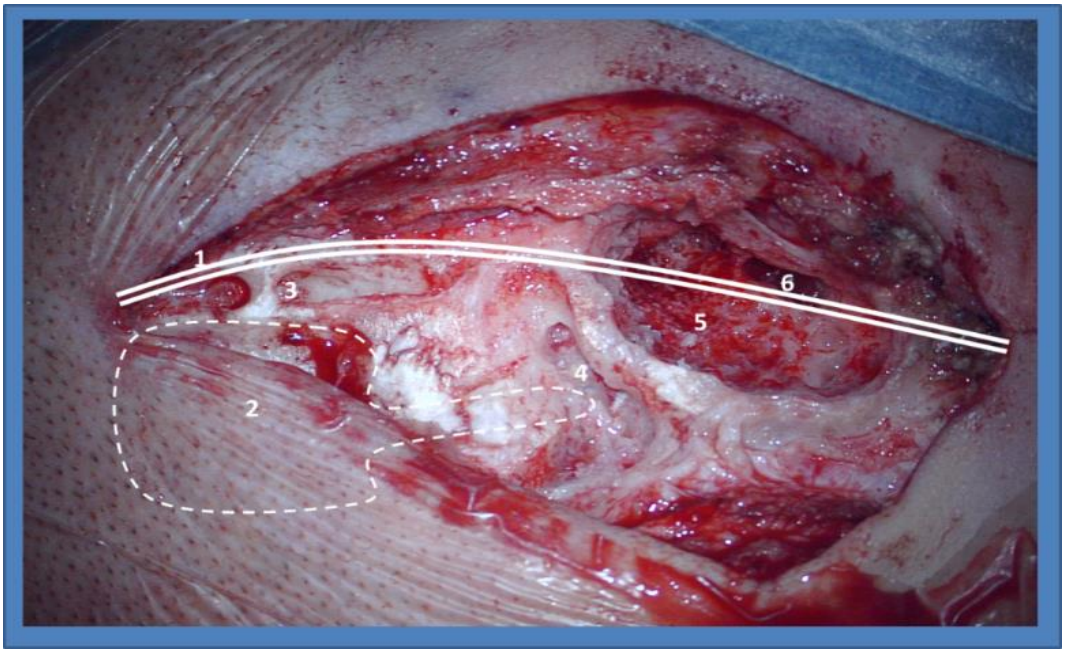

Figure 17: An example of sinking the implant into a bony well: Meticulous and time-consuming surgical steps may be required. Sinking the implant into a bony well requires several surgical steps. 1: Long incision and large exposition of the skull. 2: The outline of the bony well. 3: A bony tunnel in which the fixation sutures are inserted. 4: A bony tunnel in which the stimulating electrode is inserted. 5: A limited mastoidectomy cavity. 6: Posterior tympanotomy. Steps 1-4 can be omitted if thin implants are used [*ref. V*].

3) No other fixation of the implant to the skull other than the subperiosteal tight pocket has to be used. This ensures enough stability of the implanted device and time can be saved.
4) The rate of displacement (1 out of 73 cases) was comparable to other techniques. Note: The only displacement was observed at the site in which the standard technique is to make a bony well as deep as the implant thickness. A deep well requires a large view and the tissues of the subperiosteal pocket will be weakened.
5) The above-mentioned factors made the implantation procedure simpler, reduced surgical time and decreased the load of postoperative care and duration of hospital stay. This is a considerable advantage, especially in simultaneous bilateral implantations in infants and toddlers.

[*ref. V* (47)]

V.4. Better modiolus hugging properties of the Slim Modiolar electrode array

The (re)habilitation of patients with severe to profound hearing loss is provided by a variety of CIs and many different electrode arrays. The results of hearing (re)habilitation are influenced by the individualized choice of the device and the electrode. The importance of locating the perimodiolar electrodes as close as possible to the modiolus is highlighted by the result published by Holden et al. in 2013, i.e. the quality of sound perception and speech perception depends primarily not on the length of the electrode array and the depth of insertion, but on the position of the electrode array relative to the modiolus (62).

CA is a pre-curved electrode array that is introduced into the cochlea using a metal stylet. The „advance off-stylet" technique has produced better results in reducing the damage to endocochlear structures; however, this electrode array causes more damage due to its thickness and metal stylet than the thinner straight electrode arrays (54). In order to reduce the damage caused in the cochlea, the SM perimodiolar electrode array was developed. It is a curved, thin and less rigid array, which is introduced into the cochlea by using an external sheath. Compared to the thicker CA electrode array, the SM array occupies a considerably smaller volume from the liquid space of the scala tympani and is also predominantly under the bony part of the basal membrane, which less compromises the hydrodynamic function of the cochlea. This is an important issue for preservation of usable residual hearing (66).

The position of the stimulating electrodes within the cochlea was determined by making measurements on the postoperative radiographs. Although CBCT*)*, rotational tomography or high resolution MSCT scan are capable of providing fine detailed images, which allows for more accurate measurements, these studies are associated with a significantly higher exposure (effective dose) to the patient compared with a plain film of the skull and they have more limited access to daily care (27, 97-99). Yet, the difference between patient groups implanted with different electrodes can be clearly detected in direct digital radiography due to the standardized protocol, with a high number of cases involved (75). On Stenvers projection, the central beam transects the cochlea, so magnification and distortion known as characteristics of plain film technology has an equal and practically negligible effect on image analysis. Summation is also negligible due to the different absorption capacities of the metal (electrode), bone and soft tissue. Patients' age differences in imaging studies are also negligible, as the dimensions of the inner ear are the same at birth as those of the adults (100-102). Furthermore, we found a significant difference in the intracochlear loop diameter and energy consumption of the two

types of perimodiolar electrode arrays, the thinner electrode array being more beneficial. [*ref. VI* (77)]

V.5. The role of CBCT in the imaging of CI and BAHA

The current, most widely used, and routine imaging protocol involves MSCT and MRI before cochlear implantation and radiography after cochlear implantation. CBCT provides comparable information with less effective dose in the preoperative assessments. The Stenvers projection allows detection of the complications which require removal and repositioning of the electrode array, e.g. due to electrode tip fold-over with relatively high sensitivity (103, 104).

A disadvantage to be taken into account is the summative nature of radiography that does not allow discrimination of the intracochlear structures (scala tympani, scala vestibuli). If quality control requires such discrimination, high resolution computed tomography is recommended (97-99). Given the hazards of ionizing radiation, repetitive imaging studies, that involve radiation, exponentially increase the risk of damages to radiosensitive tissues. The eye lens is one of the most sensitive human tissues. For this reason, the use of alternatives to the high-dose MSCT with comparable image quality is strongly supported. With appropriate indication and imaging technique, CBCT is equal to or better than MSCT in preoperative and postoperative needs in temporal bone surgery including cochlear implantation (27, 88, 89). [*ref. VII* (27)]

VI. CONCLUSION AND NEW RESULTS

VI.1. Bone-anchored hearing aids, focusing on passive transcutaneous implants

Our study clearly confirms the coherent advantages of the short posterior superior incision when transcutaneous bone-conduction hearing devices are implanted, based on the surgical anatomical vascular relationships. Although this study involved passive magnet connection osseointegrated systems only, our recommendation for the ideal incision can be beneficial to avoid postoperative complications for the implant of active abutment connection osseointegrated systems also. The undeniable similarities of the anatomical vascular relationships among the individual subjects put the necessity of preoperative imaging (not only the expensive MRA but also the cost-effective ultrasound) into question. Our opinion is that, with regards to the vascular network, preoperative imaging is recommended in those cases, only in which the retroauricular area was subject to previous surgical stress. In those cases, portable handheld Doppler examination is reliable, quick, and cost effective. In any case, the surgeon should aspire to make the shortest possible incision. [*ref. I* (19)]

VI.2. Anatomical aspects of CI surgeries in infants and toddlers

As demonstrated by our workgroup, bone and soft tissue thickness of the skull of children is significantly lower than in adults (28). The maximum size of posterior tympanotomy and the position of the round window are similar in children and adults. The very thin skull and soft tissue especially around 1 year of age underline the need for the thinner cochlear implants too.

The surgical technique of cochlear implantation is not necessarily associated with higher risk due to the anatomical peculiarities of the low-age group. On the contrary, easier visualization of the round window and the need for less bone work in the immature temporal bone enable a less traumatic procedure in infants and toddlers. From our study we conclude that the anatomical characteristics of the age group around 1 year, i.e. the anatomical dimensions that are relevant for cochlear implantation in the temporal bone, do not complicate the surgical procedure and a delay in the timing of this hearing rehabilitation surgery is not acceptable. [*ref. III* (30)]

VI.3. The advantages of a low-profile cochlear implant generation

Thin implants are advantageous because they fit to the shape of the skull and cause only slight protrusion of the soft tissues, even without a bony well. The smaller incision (exploration)

is associated with less blood loss and a drop in surgical time. Our study underlines that the new thin implants are associated with real benefits, in that they allow us to further develop and simplify the surgical technique for cochlear implantation. One should note that if the surgical incision is larger than necessary and the integrity of the soft tissues is not preserved, the pocket for the implant will necessarily be weakened. In such cases, in order to prevent implant displacement, the implant should be fixated to the bone (with bony well and/or sutures). In our opinion, the development of cochlear implant design should be directed towards a decrease in thickness and adaption to the shape of skull. [*ref. V* (47)]

VI.4. Better modiolus-hugging properties of the Slim Modiolar electrode array

Our measurement data indicate that the thin perimodiolar electrode takes a significantly closer position to the modiolus than the thick perimodiolar electrode, which explains our observation from preliminary electrophysiological studies: the same stimulus can be obtained with a lower current with the thin perimodiolar electrode compared to the thick perimodiolar electrode. [*ref. VI* (77)]

VI.5. The role of CBCT in the imaging of CI and BAHA surgery

CBCT provides high-resolution imaging and reformations in any optional plane and in space with considerably lower effective radiation dose than MSCT. CBCT with appropriate indications proved to be an excellent diagnostic tool in otorhinolaryngological imaging. It can be effectively applied in the preoperative, perioperative and postoperative assessments for CI and BAHA surgeries. We recommend to integrate CBCT into the diagnostic flow as the low-radiation alternative of MSCT, especially in those cases which possibly necessitate repetitive imaging with ionizing radiation. [*ref. VII (27)*]

VII. APPENDIX

Questionnaire about Nucleus Profile Implants

Center name, address: …….
Filled in by: …….

1. What is the typical size of incision?
   A) <5 cm
   B) 5-7 cm
   C) 7-9 cm
   D) 9-11 cm
   E) >11 cm
2. Compared to earlier cochlear implant types, the typical size of incision is:
   A) much shorter
   B) slightly shorter
   C) the same
   D) slightly longer
   E) much longer
3. Do you create a bony well for the implant?
   A) always
   B) in most cases
   C) in about half of the cases
   D) in some cases
   E) never
4. If yes, how deep is the deepest part?
   A) just the outer cortical bone
   B) more than the outer cortical bone but less than the implant thickness
   C) as deep as the implant thickness
   D) more than the implant thickness
   E) the total bone thickness
5. Compared to earlier cochlear implant types, the bony well with Profile implants is
   A) significantly less deep
   B) slightly less deep
   C) the same
   D) slightly deeper
   E) significantly deeper
6. Do you fixate the implant to the bone with sutures?
   A) always
   B) in most cases
   C) in half of the cases
   D) in some cases
   E) never

7. Do you fixate the implant to the periosteum with sutures?
    A) always
    B) in most cases
    C) in about half of the cases
    D) in some cases
    E) never

8. Do you fixate the implant to the temporal muscle with sutures?
    A) always
    B) in most cases
    C) in about half of the cases
    D) in some cases
    E) never

9. Have you realized displacement of the implant?
    A) no
    B) yes, in……cases

10. Average surgical time from incision until wound closure, unilateral implant
    A) <50 Minutes
    B) 50-70 Minutes
    C) 70-90 Minute
    D) 90-110 Minutes
    E) >110 Minute

11. Compared to earlier cochlear implant types, the surgical time is
    A) shorter
    B) the same
    C) longer

12. Do you think that Profile makes the implantation procedure easier?
    A) No
    B) yes, slightly
    C) yes, moderately
    D) yes, significantly

13. Do you think that Profile makes the implantation procedure safer (less complications)?
    A) No
    B) yes, slightly
    C) yes, moderately
    D) yes, significantly

REFERENCES

1. Blackwell DL, Lucas JW, Clarke TC. Summary health statistics for U.S. adults: national health interview survey, 2012. Vital Health Stat 10. 2014(260):1-161.
2. Lin FR, Niparko JK, Ferrucci L. Hearing loss prevalence in the United States. Archives of internal medicine. 2011;171(20):1851-2.
3. WHO. Over 5% of the world's population has disabling hearing loss 2014 [Available from: http://www.euro.who.int/en/health-topics/Life-stages/healthy-ageing/news/news/2014/03/over-5-of-the-worlds-population-has-disabling-hearing-loss.
4. Reinfeldt S, Hakansson B, Taghavi H, Eeg-Olofsson M. New developments in bone-conduction hearing implants: a review. Med Devices (Auckl). 2015;8:79-93.
5. Katona G, Liktor B, Z. Szabo L, Repassy G. Direct bone anchored hearing aids – BAHA; Hungarian experiences [Direkt csontvezetéses hallókészülékek – BAHA: hazai tapasztalatok.]. Fül-Orr-Gégegyógyászat 2006;52(3):154-9.
6. Gordon KA, Wong DD, Valero J, Jewell SF, Yoo P, Papsin BC. Use it or lose it? Lessons learned from the developing brains of children who are deaf and use cochlear implants to hear. Brain topography. 2011;24(3-4):204-19.
7. Jarabin J, Bere Z, Hartmann P, Toth F, Kiss JG, Rovo L. Laser-Doppler microvascular measurements in the peri-implant areas of different osseointegrated bone conductor implant systems. Eur Arch Otorhinolaryngol. 2015;272(12):3655-62.
8. Burnstock G, Ralevic V. New insights into the local regulation of blood flow by perivascular nerves and endothelium. British journal of plastic surgery. 1994;47(8):527-43.
9. Iseri M, Orhan KS, Kara A, Durgut M, Ozturk M, Topdag M, et al. A new transcutaneous bone anchored hearing device - the Baha(R) Attract System: the first experience in Turkey. Kulak burun bogaz ihtisas dergisi : KBB = Journal of ear, nose, and throat. 2014;24(2):59-64.
10. Accioli de Vasconcellos JJ, Britto JA, Henin D, Vacher C. The fascial planes of the temple and face: an en-bloc anatomical study and a plea for consistency. British journal of plastic surgery. 2003;56(7):623-9.
11. Cheung LK. The vascular anatomy of the human temporalis muscle: implications for surgical splitting techniques. International journal of oral and maxillofacial surgery. 1996;25(6):414-21.
12. Imanishi N, Nakajima H, Minabe T, Chang H, Aiso S. Venous drainage architecture of the temporal and parietal regions: anatomy of the superficial temporal artery and vein. Plastic and reconstructive surgery. 2002;109(7):2197-203.
13. Kobayashi S, Nagase T, Ohmori K. Colour Doppler flow imaging of postauricular arteries and veins. British journal of plastic surgery. 1997;50(3):172-5.
14. McKinnon BJ, Wall MP, Karakla DW. The vascular anatomy and angiosome of the posterior auricular artery. A cadaver study. Archives of facial plastic surgery. 1999;1(2):101-4.
15. Park C, Shin KS, Kang HS, Lee YH, Lew JD. A new arterial flap from the postauricular surface: its anatomic basis and clinical application. Plastic and reconstructive surgery. 1988;82(3):498-505.
16. Pinar YA, Govsa F. Anatomy of the superficial temporal artery and its branches: its importance for surgery. Surgical and radiologic anatomy : SRA. 2006;28(3):248-53.
17. Pinto F, Magalhaes R, Durazzo M, Brandao L, Rodrigues AJ, Jr. Galeal flap based on superficial temporal vessels for oral cavity and pharynx reconstruction--an anatomical study. Clinics (Sao Paulo, Brazil). 2008;63(1):97-102.
18. Yotsuyanagi T, Watanabe Y, Yamashita K, Urushidate S, Yokoi K, Sawada Y. Retroauricular flap: its clinical application and safety. British journal of plastic surgery. 2001;54(1):12-9.
19. Perenyi A, Bere Z, Jarabin J, Sztano B, Kukla E, Bikhazi Z, et al. Vascular mapping of the retroauricular skin - proposal for a posterior superior surgical incision for transcutaneous bone-conduction hearing implants. J Otolaryngol Head Neck Surg. 2017;46(1):6.

20. Arlinger S. Negative consequences of uncorrected hearing loss--a review. International journal of audiology. 2003;42 Suppl 2:2s17-20.
21. Dettman SJ, Pinder D, Briggs RJ, Dowell RC, Leigh JR. Communication development in children who receive the cochlear implant younger than 12 months: risks versus benefits. Ear and hearing. 2007;28(2 Suppl):11s-8s.
22. Kral A, Yusuf PA, Land R. Higher-order auditory areas in congenital deafness: Top-down interactions and corticocortical decoupling. Hearing research. 2017;343:50-63.
23. Kral A, Kronenberger WG, Pisoni DB, O'Donoghue GM. Neurocognitive factors in sensory restoration of early deafness: a connectome model. The Lancet Neurology. 2016;15(6):610-21.
24. Dettman SJ, Dowell RC, Choo D, Arnott W, Abrahams Y, Davis A, et al. Long-term Communication Outcomes for Children Receiving Cochlear Implants Younger Than 12 Months: A Multicenter Study. Otology & neurotology : official publication of the American Otological Society, American Neurotology Society [and] European Academy of Otology and Neurotology. 2016;37(2):e82-95.
25. Wie OB. Language development in children after receiving bilateral cochlear implants between 5 and 18 months. International journal of pediatric otorhinolaryngology. 2010;74(11):1258-66.
26. Lenarz T. Cochlear implant - state of the art. GMS current topics in otorhinolaryngology, head and neck surgery. 2017;16:Doc04.
27. Perenyi A, Bella Z, Barath Z, Magyar P, Nagy K, Rovo L. [Role of cone-beam computed tomography in diagnostic otorhinolaryngological imaging]. Orv Hetil. 2016;157(2):52-8.
28. Posta B, Jarabin JA, Perenyi A, Bere Z, Neagos A, Toth F, et al. [Pediatric hearing rehabilitation with the Baha(R) Attract implant system]. Orv Hetil. 2017;158(8):304-10.
29. Nellhaus G. Head circumference from birth to eighteen years. Practical composite international and interracial graphs. Pediatrics. 1968;41(1):106-14.
30. Perényi Á, Jóri J, Csanády M, Rovó L. Dimensions of the human temporal bone that are relevant to cochlear implantation surgery in infants and toddlers – A clinical-radiological study. [Az emberi halántékcsont csecsemő- és kisgyermekkori cochleáris implantáció szempontjából releváns dimenziói – Klinikoradiológiai vizsgálat]. Orv Hetil. 2019.
31. Gibson WP, Harrison HC, Prowse C. A new incision for placement of cochlear implants. The Journal of laryngology and otology. 1995;109(9):821-5.
32. Alexander NS, Caron E, Woolley AL. Fixation methods in pediatric cochlear implants: retrospective review of an evolution of 3 techniques. Otolaryngology--head and neck surgery : official journal of American Academy of Otolaryngology-Head and Neck Surgery. 2011;144(3):427-30.
33. Gekeler J, Luers JC, Lang-Roth R, Beutner D. Cochlear implant fixation: are sutures really necessary? Eur Arch Otorhinolaryngol. 2013;270(2):483-7.
34. Lundy L, Karatayli-Ozgursoy S. Cochlear implant fixation using resorbable mesh. Ear, nose, & throat journal. 2011;90(7):306-12.
35. Dodson KM, Maiberger PG, Sismanis A. Intracranial complications of cochlear implantation. Otology & neurotology : official publication of the American Otological Society, American Neurotology Society [and] European Academy of Otology and Neurotology. 2007;28(4):459-62.
36. Gosepath J, Maurer J, Mann WJ. Epidural hematoma after cochlear implantation in a 2.5-year-old boy. Otology & neurotology : official publication of the American Otological Society, American Neurotology Society [and] European Academy of Otology and Neurotology. 2005;26(2):202-4.
37. Proops DW, Stoddart RL, Donaldson I. Medical, surgical and audiological complications of the first 100 adult cochlear implant patients in Birmingham. The Journal of laryngology and otology Supplement. 1999;24:14-7.
38. Staecker H, Chow H, Nadol JB, Jr. Osteomyelitis, lateral sinus thrombosis, and temporal lobe infarction caused by infection of a percutaneous cochlear implant. The American journal of otology. 1999;20(6):726-8.

39. Young NM. Infant cochlear implantation and anesthetic risk. The Annals of otology, rhinology & laryngology Supplement. 2002;189:49-51.
40. Balkany TJ, Whitley M, Shapira Y, Angeli SI, Brown K, Eter E, et al. The temporalis pocket technique for cochlear implantation: an anatomic and clinical study. Otology & neurotology : official publication of the American Otological Society, American Neurotology Society [and] European Academy of Otology and Neurotology. 2009;30(7):903-7.
41. Jethanamest D, Channer GA, Moss WJ, Lustig LR, Telischi FF. Cochlear implant fixation using a subperiosteal tight pocket without either suture or bone-recess technique. The Laryngoscope. 2014;124(7):1674-7.
42. Turanoglu AK, Yigit O, Acioglu E, Okbay AM. Radiologic Evidence of Cochlear Implant Bone Bed Formation Following the Subperiosteal Temporal Pocket Technique. Otolaryngology--head and neck surgery : official journal of American Academy of Otolaryngology-Head and Neck Surgery. 2016;154(4):702-6.
43. Guldiken Y, Orhan KS, Yigit O, Basaran B, Polat B, Gunes S, et al. Subperiosteal temporal pocket versus standard technique in cochlear implantation: a comparative clinical study. Otology & neurotology : official publication of the American Otological Society, American Neurotology Society [and] European Academy of Otology and Neurotology. 2011;32(6):987-91.
44. Orhan KS, Polat B, Enver N, Celik M, Guldiken Y, Deger K. Spontaneous bone bed formation in cochlear implantation using the subperiosteal pocket technique. Otology & neurotology : official publication of the American Otological Society, American Neurotology Society [and] European Academy of Otology and Neurotology. 2014;35(10):1752-4.
45. Lauria RA, Truzzi GM, Guimarães AC, Curi SB, Castilho AM, Paschoal JR, et al. Device Fixation in Cochlear Implant Surgery: Bone Well vs. Subperiosteal Muscle Pocket Technique. Open Access Library Journal 2015;2(2):1-4.
46. Sweeney AD, Carlson ML, Valenzuela CV, Wanna GB, Rivas A, Bennett ML, et al. 228 cases of cochlear implant receiver-stimulator placement in a tight subperiosteal pocket without fixation. Otolaryngology--head and neck surgery : official journal of American Academy of Otolaryngology-Head and Neck Surgery. 2015;152(4):712-7.
47. Perenyi A, Toth F, Nagy AA, Skrivan J, Boucek J, Gheorghe DC, et al. Early experience on a modern, thin cochlear implant family. A retrospective, international multicenter study. J Med Life. 2018;11(2):146-52.
48. O'Connell BP, Cakir A, Hunter JB, Francis DO, Noble JH, Labadie RF, et al. Electrode Location and Angular Insertion Depth Are Predictors of Audiologic Outcomes in Cochlear Implantation. Otology & neurotology : official publication of the American Otological Society, American Neurotology Society [and] European Academy of Otology and Neurotology. 2016;37(8):1016-23.
49. Adunka OF, Pillsbury HC, Kiefer J. Combining perimodiolar electrode placement and atraumatic insertion properties in cochlear implantation -- fact or fantasy? Acta oto-laryngologica. 2006;126(5):475-82.
50. Bento RF, Danieli F, Magalhaes AT, Gnansia D, Hoen M. Residual Hearing Preservation with the Evo(R) Cochlear Implant Electrode Array: Preliminary Results. International archives of otorhinolaryngology. 2016;20(4):353-8.
51. Eshraghi AA. Prevention of cochlear implant electrode damage. Current opinion in otolaryngology & head and neck surgery. 2006;14(5):323-8.
52. Fraysse B, Macias AR, Sterkers O, Burdo S, Ramsden R, Deguine O, et al. Residual hearing conservation and electroacoustic stimulation with the nucleus 24 contour advance cochlear implant. Otology & neurotology : official publication of the American Otological Society, American Neurotology Society [and] European Academy of Otology and Neurotology. 2006;27(5):624-33.
53. Gantz BJ, Turner C, Gfeller KE, Lowder MW. Preservation of hearing in cochlear implant surgery: advantages of combined electrical and acoustical speech processing. The Laryngoscope. 2005;115(5):796-802.
54. Roland JT, Jr. A model for cochlear implant electrode insertion and force evaluation: results with a new electrode design and insertion technique. The Laryngoscope. 2005;115(8):1325-39.

55. Roland PS, Wright CG. Surgical aspects of cochlear implantation: mechanisms of insertional trauma. Advances in oto-rhino-laryngology. 2006;64:11-30.
56. Skarzynski H, Matusiak M, Lorens A, Furmanek M, Pilka A, Skarzynski PH. Preservation of cochlear structures and hearing when using the Nucleus Slim Straight (CI422) electrode in children. The Journal of laryngology and otology. 2016;130(4):332-9.
57. Tykocinski M, Cohen LT, Pyman BC, Roland T, Jr., Treaba C, Palamara J, et al. Comparison of electrode position in the human cochlea using various perimodiolar electrode arrays. The American journal of otology. 2000;21(2):205-11.
58. Van Abel KM, Dunn CC, Sladen DP, Oleson JJ, Beatty CW, Neff BA, et al. Hearing preservation among patients undergoing cochlear implantation. Otology & neurotology : official publication of the American Otological Society, American Neurotology Society [and] European Academy of Otology and Neurotology. 2015;36(3):416-21.
59. von Ilberg C, Kiefer J, Tillein J, Pfenningdorff T, Hartmann R, Sturzebecher E, et al. Electric-acoustic stimulation of the auditory system. New technology for severe hearing loss. ORL; journal for oto-rhino-laryngology and its related specialties. 1999;61(6):334-40.
60. Wackym PA, Firszt JB, Gaggl W, Runge-Samuelson CL, Reeder RM, Raulie JC. Electrophysiologic effects of placing cochlear implant electrodes in a perimodiolar position in young children. The Laryngoscope. 2004;114(1):71-6.
61. Buchman CA, Dillon MT, King ER, Adunka MC, Adunka OF, Pillsbury HC. Influence of cochlear implant insertion depth on performance: a prospective randomized trial. Otology & neurotology : official publication of the American Otological Society, American Neurotology Society [and] European Academy of Otology and Neurotology. 2014;35(10):1773-9.
62. Holden LK, Finley CC, Firszt JB, Holden TA, Brenner C, Potts LG, et al. Factors affecting open-set word recognition in adults with cochlear implants. Ear and hearing. 2013;34(3):342-60.
63. O'Connell BP, Hunter JB, Gifford RH, Rivas A, Haynes DS, Noble JH, et al. Electrode Location and Audiologic Performance After Cochlear Implantation: A Comparative Study Between Nucleus CI422 and CI512 Electrode Arrays. Otology & neurotology : official publication of the American Otological Society, American Neurotology Society [and] European Academy of Otology and Neurotology. 2016;37(8):1032-5.
64. O'Connell BP, Hunter JB, Haynes DS, Holder JT, Dedmon MM, Noble JH, et al. Insertion depth impacts speech perception and hearing preservation for lateral wall electrodes. The Laryngoscope. 2017;127(10):2352-7.
65. McKay CM, O'Brien A, James CJ. Effect of current level on electrode discrimination in electrical stimulation. Hearing research. 1999;136(1-2):159-64.
66. Nagy R, Jarabin JA, Dimak B, Perenyi A, Toth F, Szuts V, et al. [Possibilities for residual hearing preservation with Nucleus CI532 Slim Modiolar electrode array. Case report]. Orv Hetil. 2018;159(41):1680-8.
67. Saunders E, Cohen L, Aschendorff A, Shapiro W, Knight M, Stecker M, et al. Threshold, comfortable level and impedance changes as a function of electrode-modiolar distance. Ear and hearing. 2002;23(1 Suppl):28s-40s.
68. Macias A, Morera C, Manrique M, Garcia-Ibanez L, Perez D, Cabelle L, et al. Perimodiolar electrode position: effects on thresholds, comfort levels, impedance measurements, and neural response telemetry. Mediterr J Otol. 2007;3:140-9.
69. Lehnhardt E. [Intracochlear placement of cochlear implant electrodes in soft surgery technique]. Hno. 1993;41(7):356-9.
70. MED-EL electrode arrays: MED-EL Medical Electronics; [Available from: https://s3.medel.com/pdf/21617.pdf.
71. HiFocus Electrode Family: Advanced Bionics; 2017 [Available from: https://advancedbionics.com/content/dam/advancedbionics/Documents/Global/en_ce/Products/HiFocus-Electrode-Family/product-hifocus-mid-scala-electrode-features-chart.pdf

72. Oticon electrode arrays: Oticon Medical; [Available from: https://www.oticonmedical.com/-/media/medical/main/files/ci/products/ci-pi/eng/cochlear-implant-system-product-information---english---m80652.pdf?la=en.
73. Cochlear™ Implant Electrode Comparison. Reference guide: Cochlear Ltd.; 2012 [Available from: https://www.cochlear.com/b29815ab-da8c-453c-a8f4-2041e6088459/FUN1142_ISS4_JUL12_Electrode_Comparison4.pdf?MOD=AJPERES&CACHEID=b29815ab-da8c-453c-a8f4-2041e6088459.
74. Nucleus Profile with Slim Modiolar Electrode 532: The Ear Center of Greensboro; 2017 [Available from: http://www.earcentergreensboro.com/hearing-implants/cochlear_americas_ci.php#nucleus_slim_modiolar.
75. Rovo L, Sprinzl G, Perenyi A, Toth F, Dimak B, Nagy R, et al. Early subjective and objective results with electrode types of different perimodiolar properties and the same cochlear implant electronics. J Hear Sci. 2018;8:250.
76. Perényi A, Tóth F, Dimák B, Schoerg P, Jóri J, Kiss J, et al. Our early subjective and objective outcomes with cochlear implant electrodes of different perimodiolar properties[Különböző perimodiolaritású cochlearis implantátum elektródákkal elért korai szubjektív és objektív eredményeink] free paper Acta oto-laryngologica Supplementum. 2017:63.
77. Perényi Á, Nagy R, Dimák B, Csanády M, Jóri J, Kiss J, et al. The distance from the modiolus of perimodiolar electrode arrays of cochlear implants – A radiological study to evaluate the difference in perimodiolar properties. [Cochleáris implantátumok különböző, előre görbített elektródasorainak elhelyezkedése a cochlea tengelyéhez viszonyítva – Radiológiai vizsgálat a perimodiolaritás mértékének megállapítására.]. Orv Hetil. 2019.
78. Xu J, Xu SA, Cohen LT, Clark GM. Cochlear view: postoperative radiography for cochlear implantation. The American journal of otology. 2000;21(1):49-56.
79. Branemark Bone Anchored Hearing Aid (BAHA®). Summary of Safety and Effectiveness., 510 (k) (2002).
80. Zhang EZ, Laufer JG, Pedley RB, Beard PC. In vivo high-resolution 3D photoacoustic imaging of superficial vascular anatomy. Physics in medicine and biology. 2009;54(4):1035-46.
81. Cochlear™ Baha® 4 Attract System Surgical Procedure: Cochlear Ltd.; 2014 [Available from: https://www.cochlear.com/8eb51452-641c-47a5-b6b9-9223f25686c5/BUN226%E2%80%89+%E2%80%89ISS2%E2%80%89+%E2%80%89JAN14%E2%80%89+%E2%80%89Attract+Surgery+Guide+US+TP.pdf?MOD=AJPERES&CONVERT_TO=url&CACHEID=8eb51452-641c-47a5-b6b9-9223f25686c5.
82. 1990 Recommendations of the International Commission on Radiological Protection. Annals of the ICRP. 1991;21(1-3):1-201.
83. Michel M, Jacob S, Roger G, Pelosse B, Laurier D, Le Pointe HD, et al. Eye lens radiation exposure and repeated head CT scans: A problem to keep in mind. European journal of radiology. 2012;81(8):1896-900.
84. Yuan MK, Tsai DC, Chang SC, Yuan MC, Chang SJ, Chen HW, et al. The risk of cataract associated with repeated head and neck CT studies: a nationwide population-based study. AJR American journal of roentgenology. 2013;201(3):626-30.
85. Alspaugh J, Christodoulou E, Goodsitt M, Stayman J. Dose and image quality of flat-panel detector volume computed tomography for sinus imaging. Med Phys. 2007;34(6):2634.
86. Daly M, Siewerdsen J, Moseley D, Jaffray D, Irish J. Intraoperative cone-beam CT for guidance of head and neck surgery: Assessment of dose and image quality using a C-arm prototype. Med Phys. 2006;33(10):3767-80.
87. Bauhs JA, Vrieze TJ, Primak AN, Bruesewitz MR, McCollough CH. CT dosimetry: comparison of measurement techniques and devices. Radiographics : a review publication of the Radiological Society of North America, Inc. 2008;28(1):245-53.
88. Gupta R, Bartling SH, Basu SK, Ross WR, Becker H, Pfoh A, et al. Experimental flat-panel high-spatial-resolution volume CT of the temporal bone. AJNR American journal of neuroradiology. 2004;25(8):1417-24.

89. Järnstedt J, Dastidar P, Linnosaari M. ENT diagnostic imaging using cone beam CT. Medical Imaging. 2012:24-5.
90. Guldner C, Heinrichs J, Weiss R, Zimmermann AP, Dassinger B, Bien S, et al. Visualisation of the Bonebridge by means of CT and CBCT. European journal of medical research. 2013;18:30.
91. Rovo L, Bere Z, Perenyi A. How I do it - Alternative surgical technique for Cochlear Baha Attract. Cochlear Ltd.; 2018.
92. Laske RD, Veraguth D, Dillier N, Binkert A, Holzmann D, Huber AM. Subjective and objective results after bilateral cochlear implantation in adults. Otology & neurotology : official publication of the American Otological Society, American Neurotology Society [and] European Academy of Otology and Neurotology. 2009;30(3):313-8.
93. Mosnier I, Sterkers O, Bebear JP, Godey B, Robier A, Deguine O, et al. Speech performance and sound localization in a complex noisy environment in bilaterally implanted adult patients. Audiology & neuro-otology. 2009;14(2):106-14.
94. Sharma A, Dorman MF, Kral A. The influence of a sensitive period on central auditory development in children with unilateral and bilateral cochlear implants. Hearing research. 2005;203(1-2):134-43.
95. Papsin BC, Gordon KA. Bilateral cochlear implants should be the standard for children with bilateral sensorineural deafness. Current opinion in otolaryngology & head and neck surgery. 2008;16(1):69-74.
96. Ramsden JD, Gordon K, Aschendorff A, Borucki L, Bunne M, Burdo S, et al. European Bilateral Pediatric Cochlear Implant Forum consensus statement. Otology & neurotology : official publication of the American Otological Society, American Neurotology Society [and] European Academy of Otology and Neurotology. 2012;33(4):561-5.
97. Aschendorff A, Kubalek R, Turowski B, Zanella F, Hochmuth A, Schumacher M, et al. Quality control after cochlear implant surgery by means of rotational tomography. Otology & neurotology : official publication of the American Otological Society, American Neurotology Society [and] European Academy of Otology and Neurotology. 2005;26(1):34-7.
98. Hassepass F, Aschendorff A, Bulla S, Arndt S, Maier W, Laszig R, et al. Radiologic Results and Hearing Preservation With a Straight Narrow Electrode via Round Window Versus Cochleostomy Approach at Initial Activation. Otology & neurotology : official publication of the American Otological Society, American Neurotology Society [and] European Academy of Otology and Neurotology. 2015;36(6):993-1000.
99. Mittmann P, Todt I, Ernst A, Rademacher G, Mutze S, Goricke S, et al. Radiological and NRT-Ratio-Based Estimation of Slim Straight Cochlear Implant Electrode Positions: A Multicenter Study. The Annals of otology, rhinology, and laryngology. 2017;126(1):73-8.
100. Dahm MC, Shepherd RK, Clark GM. The postnatal growth of the temporal bone and its implications for cochlear implantation in children. Acta oto-laryngologica Supplementum. 1993;505:1-39.
101. Kiran AS, Varghese AM, Irodi A, Lepcha A, Mathew J, Jeyaseelan V. Radiological Evaluation of Cochlear Orientation and Its Implications in Cochlear Implantation. Indian journal of otolaryngology and head and neck surgery : official publication of the Association of Otolaryngologists of India. 2018;70(1):1-9.
102. Bast T. Development of the otic capsule. VI. Histological changes and variations in the growing bony capsule of the vestibule and cochlea. The Annals of otology, rhinology, and laryngology. 1942;51:343-57.
103. Trakimas DR, Kozin ED, Ghanad I, Barber SR, Curtin H, Remenschneider AK. Precurved Cochlear Implants and Tip Foldover: A Cadaveric Imaging Study. Otolaryngology--head and neck surgery : official journal of American Academy of Otolaryngology-Head and Neck Surgery. 2018;158(2):343-9.
104. Zuniga MG, Rivas A, Hedley-Williams A, Gifford RH, Dwyer R, Dawant BM, et al. Tip Fold-over in Cochlear Implantation: Case Series. Otology & neurotology : official publication of the American

Otological Society, American Neurotology Society [and] European Academy of Otology and Neurotology. 2017;38(2):199-206.

REFERENCE OF SELF CITATIONS

ref. I: Adam Perenyi; Zsofia Bere; Janos Jarabin; Balazs Sztano; Edit Kukla; Ziad Bikhazi; Laszlo Tiszlavicz; Ferenc Toth; Jozsef Geza Kiss; Laszlo Rovo
Vascular mapping of the retroauricular skin - Proposal for a posterior superior surgical incision for transcutaneous bone-conduction hearing implants.
J Otolaryngol Head Neck Surg. 2017; 46:6. doi: 10.1186/s40463-016-0181-z.

ref. II: Rovo L, Bere Zs, Perenyi A
Cochlear™ Baha® Attract Surgery – How I Do It. Alternative surgical technique for Cochlear Baha Attract. University of Szeged, Szeged, Hungary. Supplement, published by Cochlear Ltd.

ref. III: Posta B, Jarabin JA**,** Perényi Á, Bere Z, Neagos A, Tóth F, Kiss JG, Rovó L.
Pediatric hearing rehabilitation with the Baha® Attract implant system.
Orv Hetil. 2017; 158: 304–310. doi: 10.1556/650.2017.30675.

ref. IV: Perényi Á, Jóri J, Csanády M, Rovó L.
Dimensions of the human temporal bone that are relevant to cochlear implantation surgery in infants and toddlers – A clinical-radiological study. [Az emberi halántékcsont csecsemő- és kisgyermekkori cochleáris implantáció szempontjából releváns dimenziói – Klinikoradiológiai vizsgálat] Accepted for publication in *Orv Hetil.* on Jan 26, 2019

ref. V: Perenyi A, Toth F, Nagy AA, Skrivan J, Boucek J, Gheorghe DC, Neagos A, Kiss JG, Jori J, Rovo L.
Early experience on a modern, thin cochlear implant family. A retrospective, international multicenter study.
Journal of Medicine and Life. 2018: 146–152.

ref. VI: Perényi Á, Nagy R, Dimák B, Csanády M, Jóri J, Kiss JG, Rovó L.
The distance from the modiolus of perimodiolar electrode arrays of cochlear implants – A radiological study to evaluate the difference in perimodiolar properties. [Cochleáris implantátumok különböző, előre görbített elektródasorainak elhelyezkedése a cochlea tengelyéhez viszonyítva – Radiológiai vizsgálat a perimodiolaritás mértékének megállapítására.] Accepted for publication in *Orv Hetil.* on Mar 25, 2019

ref. VII. Perényi Á, Bella Z, Baráth Z, Magyar P, Nagy K, Rovó L.
Role of cone-beam computed tomography in diagnostic otorhinolaryngologic imaging. [A cone-beam komputertomográfia alkalmazása a fül-orr-gégészeti képalkotásban.]
Orv Hetil. 2016; 157:52–58. doi: 10.1556/650.2016.30334.

ACKNOWLEDGEMENTS

I would like to express sincere gratitude to the head of department and my supervisor Prof. Dr. habil. László Rovó, MD, PhD and my previous supervisor Prof. Dr. habil. József Jóri, MD, PhD for inviting me to the Implantable Hearing Solutions team. They supported my research and motivated me extensively.

I am grateful to Research Prof. Dr. habil. József Géza Kiss, PhD, CSc, chair Audiology of our department, Dr. János Jarabin, MD, PhD and Vera Matievics, MD, PhD and the audiometrists for their support with robust audiological background.

I would like to express my sincere gratitude to Ferenc Tóth, PhD, Attila Nagy, PhD, Bálint Posta, MD, János Jarabin, PhD, Balázs Dimák, Roland Nagy, Alice Szamosközi, Balázs Sztanó, MD, PhD, Zsófia Bere, MD, PhD, Ádám Bach, MD, PhD for their continuous support and motivation in broadening my perspective both practical and theoretical ways.

I would like to thank to all my co-authors, medical assistants and all my colleagues for their collaboration.

Special thanks goes to the staff of the Department of Pathology for their support.

I would like to thank all the assistants for their professional cooperation in all experiments.

And now my heartfelt thanks to my family. My wife, my parents and my twin children supported me all the time with unbounded love and patience, encouraging me to fulfill my duty.

I.

Perenyi et al. Journal of Otolaryngology - Head and Neck Surgery (2017) 46:6
DOI 10.1186/s40463-016-0181-z

Journal of Otolaryngology - Head & Neck Surgery

ORIGINAL RESEARCH ARTICLE Open Access

Vascular mapping of the retroauricular skin – proposal for a posterior superior surgical incision for transcutaneous bone-conduction hearing implants

Adam Perenyi[1*], Zsofia Bere[1], Janos Jarabin[1], Balazs Sztano[1], Edit Kukla[2], Ziad Bikhazi[2], Laszlo Tiszlavicz[3], Ferenc Toth[1], Jozsef Geza Kiss[1] and Laszlo Rovo[1]

Abstract

Background: Passive transcutaneous osseointegrated hearing implant systems have become increasingly popular more recently. The area over the implant is vulnerable due to vibration and pressure from the externally worn sound processor. Good perfusion and neural integrity has the potential to reduce complications. The authors' objective was to determine the ideal surgical exposure to maintain perfusion and neural integrity and decrease surgical time as a result of reduced bleeding.

Methods: The vascular anatomy of the temporal-parietal soft tissue was examined in a total of 50 subjects. Imaging diagnostics included magnetic resonance angiography in 12 and Doppler ultrasound in 25 healthy subjects to reveal the arterial network. Cadaver dissection of 13 subjects formed the control group. The prevalence of the arteries were statistically analyzed with sector analysis in the surgically relevant area.

Results: The main arterial branches of this region could be well identified with each method. Statistical analysis showed that the arterial pattern was similar in all subjects. The prevalence of major arteries is low in the upper posterior area though large in proximity to the auricle region.

Conclusions: Diverse methods indicate the advantages of a posterior superior incision because the major arteries and nerves are at less risk of damage and best preserved. Although injury to these structures is rare, when it occurs, the distal flow is compromised and the peri-implant area is left intact. Hand-held Doppler is efficient and cost-effective in finding the best position for incision, if necessary, in subjects with a history of surgical stress to the retroauricular skin.

Trial registration: This was a non-interventional study.

Keywords: Ear surgery, Conductive hearing loss, Numbness, Skin necrosis, Bone-anchored hearing aid, Arterial network, Temporal parietal soft tissue, Doppler ultrasound

Background

Among all osseointegrated hearing implant systems, percutaneous abutment connection bone conduction systems have prevailed in the market for many decades. More recently, the newly developed transcutaneous magnet-connection bone conduction systems have gained increasing popularity. Implanted bone conduction devices that vibrate the bone via the skin are considered passive and may be referred to as "skin-drive" as opposed to "direct drive" systems [1].

Passive transcutaneous skin-drive systems with improved speech processors adequately treat mixed types of hearing loss associated with a relatively small sensorineural component. The surgery is straightforward, fast, and can be performed either in local or general anesthesia. An obvious advantage of the transcutaneous systems compared to the percutaneous ones is that the

* Correspondence: perenyi.adam@med.u-szeged.hu
[1]Department of Otorhinolaryngology, Head and Neck Surgery, University of Szeged, Tisza Lajos krt. 111, H-6725 Szeged, Hungary
Full list of author information is available at the end of the article

BioMed Central

© The Author(s). 2017 **Open Access** This article is distributed under the terms of the Creative Commons Attribution 4.0 International License (http://creativecommons.org/licenses/by/4.0/), which permits unrestricted use, distribution, and reproduction in any medium, provided you give appropriate credit to the original author(s) and the source, provide a link to the Creative Commons license, and indicate if changes were made. The Creative Commons Public Domain Dedication waiver (http://creativecommons.org/publicdomain/zero/1.0/) applies to the data made available in this article, unless otherwise stated.

skin over the implant is left intact; thus, patients are more likely to accept the cosmetic results and adverse events can be prevented effectively (e.g. tissue overgrowth, peri-implant skin necrosis, numbness, or extrusion of the device [1]).

Potential drawbacks include the two magnets that put static and dynamic pressure on the skin that lies in-between, and the significantly larger surgical exposure in contrast to that used for the percutaneous implants. Specifically, compared to the punch technique [2] used for percutaneous implants, transcutaneous implants require a significantly larger skin incision.

Major injuries to the macrocirculation are strictly connected with compromised microcirculation, which results in compromised vitality of the skin flap, pain, numbness, and discomfort wearing the device [3]. Furthermore, blood flow in the skin is crucially controlled by perivascular nerves [4]. Consequently, injury of the neurovascular system leads to damaged perfusion of the given skin area. Skin erythema, discomfort, pain and hematoma have been reported [5].

An ideal incision leaves the normal vascular and neural system intact. Accurate knowledge of the vascular and neural system is therefore crucial.

Although the vascular anatomy of the temporal parietal soft tissues has been investigated [6–16], the studies are mainly concerned with reconstructive surgical aspects but not with the special aspects of hearing implant surgeries.

The null hypothesis formulated was that a large retroauricular incision injures the major arteries that feed the temporal parietal skin. The authors' aim was to potentially decrease the surgical time and complication rate for magnet connection transcutaneous bone-conduction implants by (1) determining the preferable surgical incision, (2) finding the best suitable imaging method to determine the individual vascular and neural anatomy of the soft tissues of the retroauricular temporal-parietal region in a large number of subjects (50 in total) and (3) determining whether individual preoperative imaging is desirable.

Methods

The protocol of the investigation was approved by the Institutional Review Board (Human Investigation Review Board, University of Szeged, Albert Szent-Györgyi Clinical Centre. Reference number: 3281), and the investigators obtained written informed consent from each participant or each participant's guardian. All procedures performed in studies involving human participants were in accordance with the ethical standards of the institutional and/or national research committee and with the 1964 Helsinki declaration and its later amendments or comparable ethical standards.

Implanted subjects received the Cochlear ™ Baha ® 4 Attract System for this study, which is a transcutaneous bone-conduction hearing device reimbursed by our social security system.

Cadaver dissection was regarded as the gold standard of the investigations. Retrospective analysis of computed tomography angiography of the carotid arteries was found inefficient in visualizing some arteries, typically the posterior auricular artery. Angiography is a sensitive method that involves ionizing radiation. An alternative investigational method of the superficial vascular anatomy is in vivo photoacoustic imaging which provides high resolution 3D images of the vascular structure, the maximum depth is only 5 mm though [17].

Given the potential drawbacks of ionizing radiation, magnetic resonance angiography and ultrasound, both free of ionizing radiation, were selected for vascular studies.

The vascular pattern and blood flow of the temporal-parietal soft tissue was examined in 50 subjects. The examinations were performed with cadaver dissection (13 subjects), magnetic resonance angiography (12 subjects), and in vivo Doppler ultrasound (25 subjects). In order to rule out duplication of the results from individual symmetries, thus making the statistics more robust; only one side of each subject was examined. General exclusion criteria from the study were a history of a previous ear surgery and considerable stenosis of the carotid arteries.

Cadaver dissection

The arteries of the temporal-parietal region were dissected in 13 adult cadavers. Authorized staff assigned them consecutively to this study as they became available. The study group comprised six men and seven women between the ages of 45 and 88 years, the mean age was 73.8 years. With the cadaver in the supine position and the head turned to the opposite side, a skin incision was made anterior to the tragus and continued anterior upwards to the skull and downwards under the tip of the mastoid process and along the anterior rim of the sternocleidomastoid muscle. Binocular surgical loupes were used for preparation. After visualization of the common carotid artery, the artery was followed distally to the carotid bifurcation and then to the external carotid artery. After the occipital, the posterior auricular and the superficial temporal arteries were detected at their origin, their distal sections were dissected as far as visually possible.

Following the size data and incision recommendations of the manufacturer (Cochlear ™ Baha ® 4 Attract System Surgical Procedure, www.cochlear.com, accessed on 30 June 2015), a template of transparent film was made. This round template was 57 mm in diameter and its center (which indicates the implanted screw) was placed 5–6 cm from the external auditory meatus. The surface area of the template was subdivided into eight equally sized sectors, see Fig. 1. The line between the center and

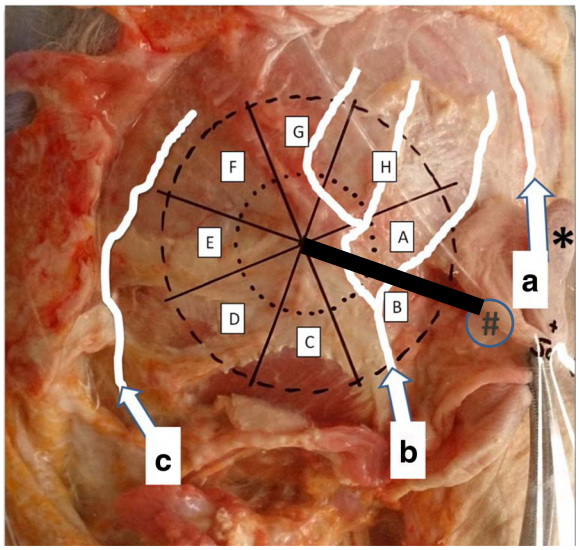

Fig. 1 An example of the anatomical dissection shows the plastic template with the eight identical sectors and the three nutritive arterial branches of the external carotid artery (*white lines*): superficial temporal (*a*), posterior auricular (*b*), and occipital (*c*) arteries. The right auricle has been undermined and folded to the front. The EAC of the right ear is marked with "#" and the helix with "*". The *arrows* show the direction of blood flow. The *thick black line* is a 6 cm long section between the external auditory meatus and the anticipated place of the screw and is the border of sectors *A* and *B*

the external auditory meatus defined the border between sectors A and B. The transparent template with the eight sectors was again placed on the head. Photo documentation was made, which was followed by digital picture analysis.

Retrospective analysis of magnetic resonance angiography (MRA) studies

A total of 12 consecutive MRA studies (1.5 Tesla, General Electric, USA) of the carotid arteries of adults who had undergone medical imaging due to possible arteriosclerosis of the internal carotid artery branches with findings of no stenosis, were analyzed retrospectively. The standard angiography protocol was: Axial T2 and FLAIR sequences, followed by a 3D TOF SPGR, then a sagittal and coronal T1 weighted image was added. The 3D TOF sequence's scanning parameters included TE out of phase 6.8–13.1, TR 33 ms, Flip Angle 20, Bandwidth 25, FOV 24 cm. A slice thickness of 1.4 mm with an overlap of 15 mm, Acquisition timing: Freq 384, Phase 224, Phase FOV 0.75. The number of acquisitions was 1, Relative SNR 70%, maximum number of slices 256. The right occipital, posterior auricular and superficial temporal arteries and their branches were marked. The template, as described above in the cadaver examination section, was placed onto the digital images and analyses were performed by size of the arteries per sector.

Doppler ultrasound

The parietal temporal region of 25 healthy adult subjects was examined with color Doppler ultrasound (20 subjects) and with preoperative portable handheld Doppler (5 subjects).

A total of 20 healthy adult volunteers who visited the clinic for diverse reasons and agreed to participate, were enrolled into the Doppler ultrasound study. The study group comprised 10 men and 10 women aged between 21 and 65 years with a mean age of 41.3 years. As the region of interest was not shaved, ultrasound gel was abundantly applied as a coupling agent between the probe and the skin. The right side was scanned. The 14 MHz linear array probe of a GE Logic 7 (General Electric Inc., USA) was used. The retroauricular temporal-parietal skin was scanned according to sectors A to H as shown in Fig. 1 by carefully scanning with the probe over each sector. Pressure to the skin that may cause squeezing of the vessels was avoided. In the B-mode (14 MHz, high magnification), the skin, the subcutaneous fat, the muscular layer and the periosteum were identified. The color mode with very sensitive parameters (overgained color, low-pulse repetition frequency) allowed for identification of the vessels. The largest artery in diameter was tracked. When a vessel was found, the probe was adjusted into its longitudinal axis to assess flow type and velocity and differentiate between arteries and veins. Later on, the probe was rotated by 90° to visualize the cross-section of the arteries. The largest artery diameters were noted in each preformed area; flow direction was determined and the diameter of the largest artery was noted.

Preoperative Doppler scans with a handheld Doppler device

A total of five consecutive subjects who were scheduled for Baha Attract implantation were enrolled into this preoperative assessment. A portable handheld Doppler device (Hadeco Doppler Smartdop 50ex) was used to identify and mark the main arterial trunks just prior to surgery to help the surgeon determine the best position of the incision and the implantable hearing aid. The results were investigated case-by-case.

Statistical analysis was done with the above described template in the cadaver (1), MRA (2), and Doppler ultrasound (3a) evaluations, whereas a case-by-case analysis was performed for the handheld Doppler assessments (3b).

Statistical analysis was performed with SigmaPlot 13 scientific graphing and statistical analysis software (Systat Software Inc, California). Data are presented in mean ± SE. For inter-group comparisons, Kruskal-Wallis One Way Analysis of Variance on Ranks was performed ($H = 52{,}047$ with 7 degrees of freedom; $p < 0.001$) with Dunn's multiple comparison method ($p < 0.05$).

Results

Based on our individual results with all methods, our findings agree with previous observations of the main arterial blood supply to the temporal parietal skin reported by several authors [6–16]. Cadaver dissection, MRA and Doppler ultrasound proved to be good methods to locate the most important external carotid artery branches; i.e. posterior auricular artery, superficial temporal artery, and occipital artery. In several cases, another considerably large branch was found that springs off the superficial temporal artery or the parietal branch of the superficial temporal artery and forms a vascular anastomosis together with the posterior auricular artery. This is consistent with the observations of Kobayashi et al. [9].

The results demonstrate the location and arterial pattern in the temporal parietal region (Fig. 1). It is clearly visible that the relatively large arteries, i.e. the posterior auricular artery and a postauricular branch of the superficial temporal artery, are likely to be found in the strip close behind the auricle. Via the occipital access, the occipital artery was found. In contrast, the area between the above arteries, i.e. the posterior superior parietal region, is relatively poor in arteries. The blood flow is directed from the center (external carotid artery) to the periphery, as shown with the arrows (Fig. 1).

The prevalence of arteries that were detected with cadaver dissection in each sector (see Fig. 2) correlate well with those obtained via MRA of the twelve living subjects (see Figs. 3 and 4).

All major arteries were successfully detected with the retrospective MRA studies of the carotid artery. An advantage over computed tomography angiography is that bone has no signal on MRA, thus the arteries can be visualized better and no exposure to ionizing radiation occurs. The results were consistent with those of our cadaver study; i.e. the relatively large arteries are likely to be found in sectors A, B, C, D, and H, whereas sectors E, F, and G are relatively poorly vascularized (Figs. 3 and 4).

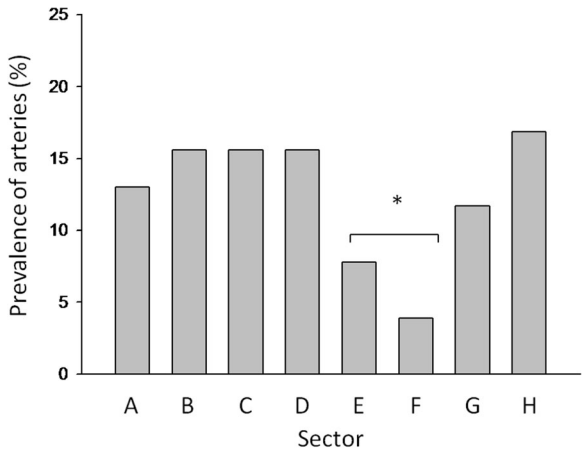

Fig. 2 Prevalence of arteries that were detected with cadaver dissection in each sector, A to H for 13 cadaver specimens

The Doppler study could precisely confirm the results of the cadaver and MRA studies. Arteries of the largest diameter were found in sectors A, B, C, D, E, and H, which are comparable with the location of the main arterial trunks, i.e. posterior auricular, superficial temporal and occipital arteries (Fig. 5).

The differences in the results from MRA and Doppler ultrasound may arise from the individual variance and examination technique. A 1.5 Tesla MRA seems to be less sensitive than the cadaver dissection.

During the portable handheld Doppler evaluation, an artery was detected in sector G in one out of five subjects and none in sector F.

The sum of arterial lengths proved to be highest in sectors B and C (Fig. 6) because the posterior auricular and the occipital arteries enter the retroauricular temporal region there. Also these sectors contain the large arteries and, therefore, they have to be considered as they are situated in the high surgical "danger zone". The upper and posterior sectors (E, F, and G) are less dangerous because of the low sum-total length and small diameter of the arteries. The analysis of the total lengths of prevalence of arteries in the upper posterior sectors (E, F, and G) is significantly lower than in the retroauricular and inferior sectors (B, C, and D). Sectors A and H are transient zones, because the difference to the other sectors was not significant, but the tendency is that the prevalence of arteries compared to the retroauricular and inferior sectors (B, C, and D) is higher.

Discussion

Although the vascular anatomy of the temporal skin and the temporal muscle has already been studied, these investigations focused on the plastic surgical aspects only [6–16]. To our knowledge, our study is the first in the literature with the aim to reveal the vascular pattern of the retroauricular temporal parietal area to optimize the position of the surgical incision.

Our study suggests that, apart from individual variations, the average tendency is that the larger arterial branches are close to the auricle, whereas the superior posterior area of the temporal parietal region contains small arteries only.

An optimal incision preserves good vascular capacities, i.e. the proximal (outflow) sections. Less bleeding requires less coagulation and, thus, the surgical time can be decreased. Ideally, the incision is short and placed where the arteries and nerves have split already into their smaller branches. The official suggestion by the manufacturer Cochlear® is a 7.5 cm curved incision behind the auricle and 15 mm apart from the rim of the internal magnet plate (Cochlear ™ Baha ® 4 Attract System Surgical

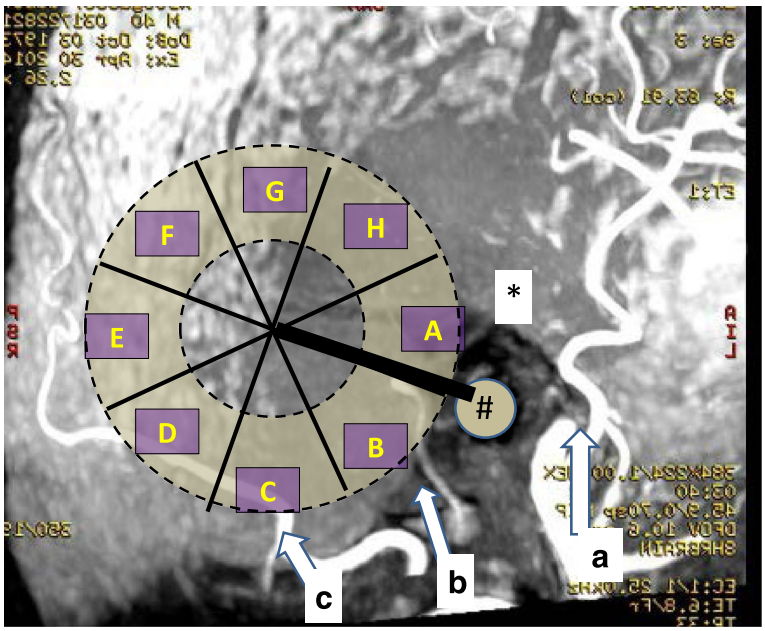

Fig. 3 An example of the MRA study. The plastic template with the eight identical sectors and the three nutritive arterial branches of the external carotid artery (*white lines*) are shown: superficial temporal (*a*), posterior auricular (*b*), and occipital (*c*) arteries. The EAC of the right ear is marked with "#" and the helix with "*". The *arrows* show the direction of blood flow. The *thick black line* is a 6 cm long section between the external auditory meatus and the anticipated place of the screw and is the border of sectors *A* and *B*

Procedure, www.cochlear.com, accessed on 30 June 2015). A 7.5 cm long incision crosses three sectors with two major arteries. Our results suggest that this causes considerable injuries on both macrovascular and, consequently, microvascular levels. If a similar incision is made in the posterior superior area, the risk of traversing a major artery is limited.

The manufacturer's recommendation should be revised as it puts the skin laying between the internal and external magnets at considerable risk because both of the main nourishing arteries (posterior auricular artery and posterior branch of the superficial temporal artery) in their proximal section are prone to injury by the 7.5 cm incision. If the upper posterior arteries are transected, it is likely that only one, i.e. either the occipital or the posterior auricular artery branches, are transected but, importantly, in their distal outflow sections, after the main outflow tract has formed several branches and anastomosis is already apparent. This means that the surgical area over the implant retains its intact perfusion.

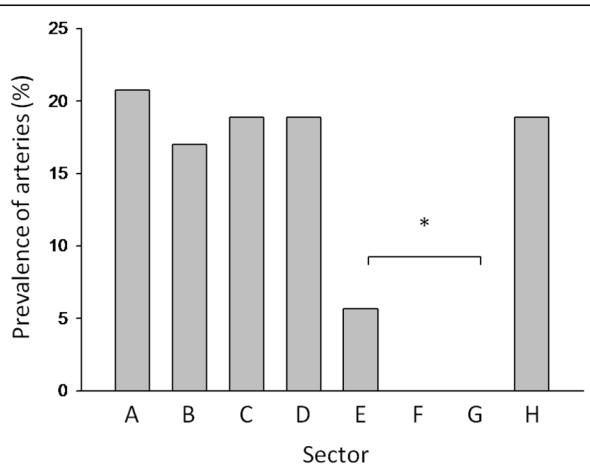

Fig. 4 Prevalence of arteries that were detected with magnetic resonance angiography in each sector, *A* to *H* for 12 living subjects. Sectors *E*, *F*, and *G* are poorly vascularized

Although the neural network of the skin was not investigated in our study, the anatomical atlases [e.g. Sobotta: Atlas of Human Anatomy, Urban&Fischer, 14th edition] suggest that the major nerves run along the same pathway with the major vessels, thus they are prone to injuries with the same likelihood. Knowing this, it is advantageous to place the incision further towards the upper posterior area so that injuries to the C-fibers (non-myelinated fibers) and the sensory fibers of the skin occur in the distal section, thus only the distal small area will be affected by microcirculatory and sensory compromises.

Our results clearly reveal that it is not possible to conduct such surgeries without transecting at least one major artery with the given 7.5 mm incision, which underlines the necessity to make the incision as short as possible. In our experience, proper exposure can be achieved from a 3 to 4 cm curved incision in the upper posterior area by undermining and mobilizing the skin

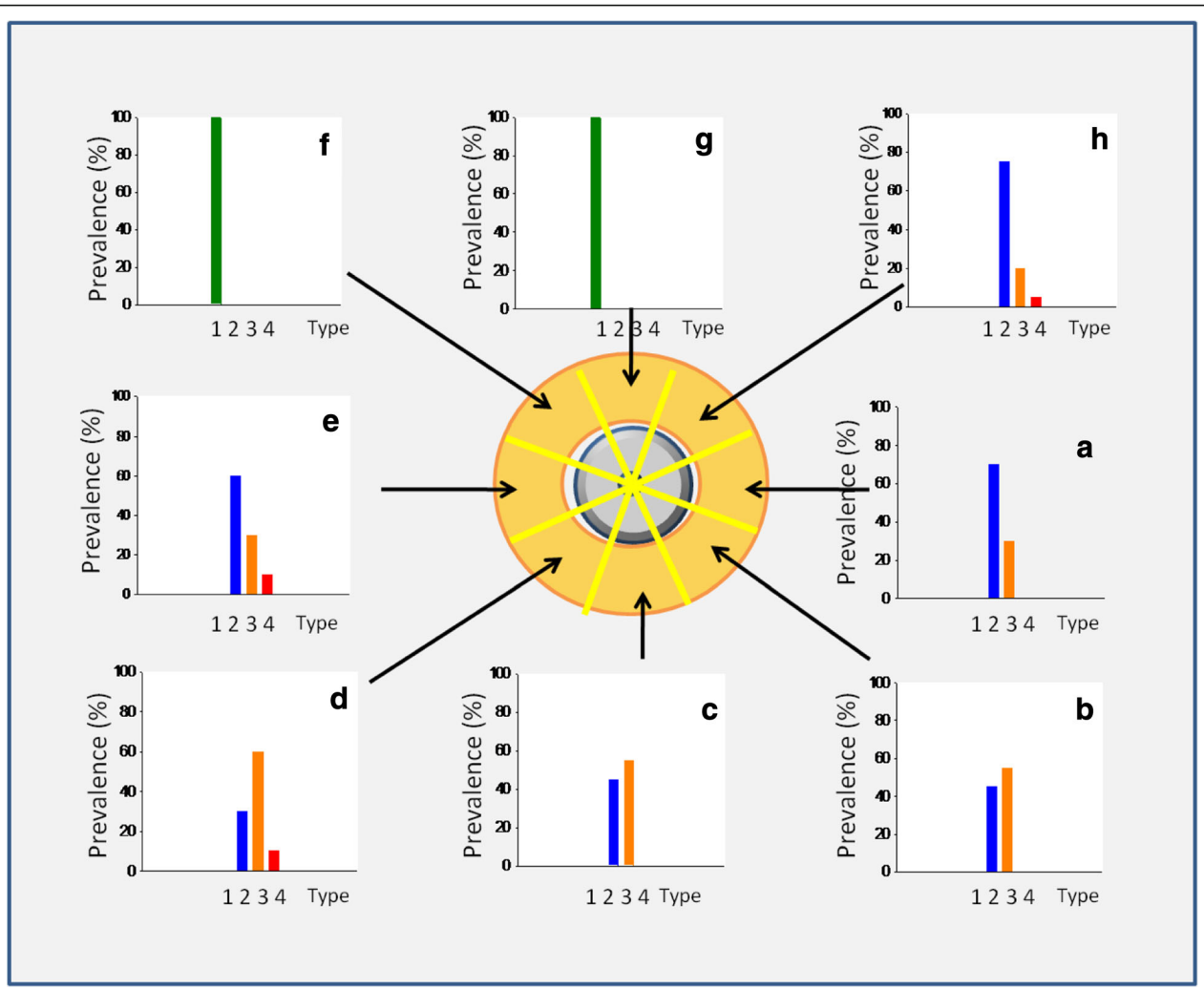

Fig. 5 Prevalence of the largest artery in each sector, measured by Ultrasound for 20 volunteers. The chart gives a detailed percentage overview of intraluminal arterial diameters in each sub-region. Artery types: type 1: 0–0.5 mm, type 2: 0.5–1 mm, type 3: 1–2 mm, type 4: >2 mm

and soft tissues from the periosteum, not only over the implant but also distal to the incision line. The skin can be retracted enough, and there is enough space, to complete each step of the implantation, as shown in Fig. 7. Because there are no perforating vessels between the periosteum and the soft tissues, the blood supply of the flap will not be affected.

Our cadaver dissection and imaging studies confirmed that the vascular anatomy is stable in most of the cases, i.e. the posterior superior area is less vascularized than the anterior area. This makes not only the expensive (MRA) but also the easy-to-access and cost-effective preoperative imaging studies (Doppler) unnecessary and thus improves time efficiency. Those patients in which the vascular architecture has already been stressed from previous ear surgery (e.g. mastoidectomy, radical middle ear surgery) are challenging because the previous exposures have deteriorated the blood supply and further incisions diminish it even more [3]. In our opinion, preoperative Doppler examination performed with a simple portable handheld instrument is sufficient even after previous ear surgeries.

Conclusion

Our study clearly confirms the coherent advantages of the short posterior superior incision when transcutaneous bone-conduction hearing devices are implanted, based on the surgical anatomical vascular relationships. Although this study involved passive magnet connection osseointegrated systems only, our recommendation for the ideal incision can be beneficial to avoid postoperative complications for the implant of active abutment connection osseointegrated systems also. The undeniable similarities of the anatomical vascular relationships among the individual subjects puts the necessity of preoperative

	A	B	C	D	E	F	G	H
Mean (mm)	19.6	36.4	35.1	27.3	7.3	2.2	4.7	11.7
SE	3.6	3.7	4.4	3.0	0.3	2.0	1.4	1.9

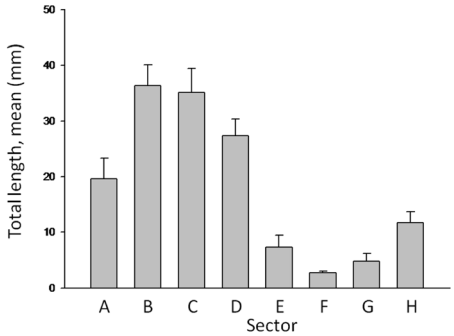

Fig. 6 Total length of visible arteries in each sector (mean ± SE [mm]) on cadaver dissection ($n = 13$) and magnetic resonance angiography ($n = 12$). The total length of the arteries in the posterior superior sectors (*E*, *F*, and *G*) is significantly lower than in the other sectors. (Dunn's method, $P \leq 0.001$)

imaging (not only the expensive MRA but also the cost-effective ultrasound) into question.

Our opinion is that preoperative imaging is recommended in those cases, only in which the retroauricular area was subject to previous surgical stress. In those cases, portable handheld Doppler examination is reliable, quick, and cost effective. In any case, the surgeon should aspire to make the shortest possible incision.

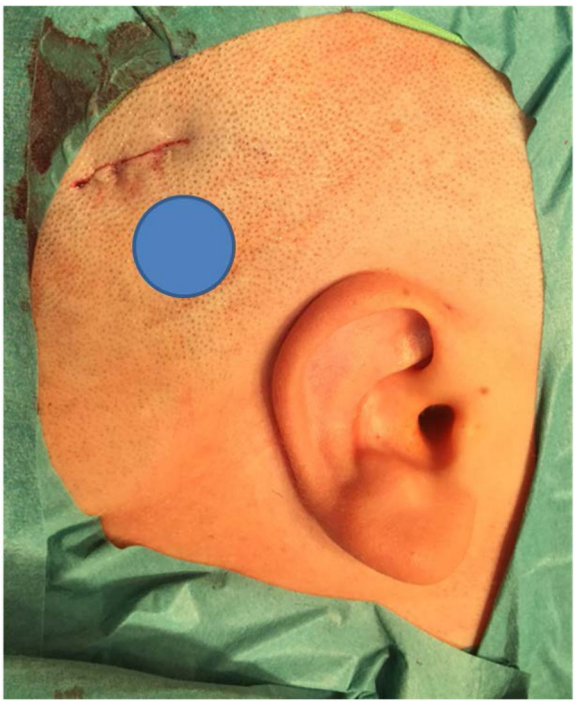

Fig. 7 The retroauricular skin and soft tissues are elastic and can be retracted enough and there is enough space to complete each step of the implantation from a 2.5–4 cm slightly curved incision in the posterior superior temporal-parietal region

Acknowledgements
Special thanks to the co-workers at the Departments of Otorhinolaryngology, Pathology and Radiology at the University of Szeged Szent-Györgyi Albert Medical Center.

Authors' contributions
All authors read and approved the final manuscript. AP: participated in the design of the study, performed the investigations via all methods, and drafted the manuscript. ZsB: performed the statistical analysis. JJ: participated in the design of the study and autopsy study. SB: participated in the autopsy study and proofread the manuscript. EK: performed the investigation with ultrasound. ZB: performed the investigation with MRA and helped to draft the manuscript. LT: performed the microscopic analysis of autopsy specimen. FT: participated in the design of the study and helped to draft the manuscript. JGK: participated in the design of the study and helped to draft the manuscript. LR: conceived of the study and drafted the manuscript.

Authors' information
AP: ENT specialist and radiology resident, member of the Hungarian Society of Oto-Rhino-Laryngology, Head & Neck Surgery; ZsB: ENT resident, member of the Hungarian Society of Oto-Rhino-Laryngology, Head & Neck Surgery; JJ: ENT and Audiology specialist, member of the Hungarian Society of Oto-Rhino-Laryngology, Head & Neck Surgery. SB: ENT specialist, member of the Hungarian Society of Oto-Rhino-Laryngology, Head & Neck Surgery; EK: Radiology and Pediatric Radiology specialist; ZB: Radiology specialist; LT: Pathology specialist and professor. PhD. Member of the Hungarian Society of Pathologists, Hungarian Society of Gastroenterologists and The New York Academy of Sciences; FT: Physicist. PhD.
JGK: Physicist, audiologist. Member of the Hungarian Society of Oto-Rhino-Laryngology, Head & Neck Surgery; LR: ENT, Audiology, Laryngology specialist. PhD. Head of department. Chair of the Hungarian Society of Oto-Rhino-Laryngology, Head & Neck Surgery. Member of the Hungarian Society of Phonetics, Phoniatry and Speech Therapy. Faculty member of the European Laryngological Society.

Competing interests
The authors declare that they have no competing interests, have no financial interest and received no funding. The research was not sponsored by any company. Please contact author for data requests.

Author details
[1]Department of Otorhinolaryngology, Head and Neck Surgery, University of Szeged, Tisza Lajos krt. 111, H-6725 Szeged, Hungary. [2]Affidea Diagnosztika kft., Semmelweis u. 6, H-6725 Szeged, Hungary. [3]Department of Pathology, University of Szeged, Állomás u. 2, H-6725 Szeged, Hungary.

Received: 31 August 2016 Accepted: 20 December 2016
Published online: 17 January 2017

References
1. Reinfeldt S, Håkansson B, Taghavi H, Eeg-Olofsson M. New developments in bone-conduction hearing implants: a review. J Med Devices (Auckl). 2015;8:79–93.
2. Gordon SA, Coelho DH. Minimally invasive surgery for osseointegrated auditory implants: a comparison of linear versus punch techniques. Otolaryngol Head Neck Surg. 2015;152:1089–93.
3. Jarabin J, Bere Z, Hartmann P, Tóth F, Kiss JG, Rovó L. Laser-Doppler microvascular measurements in the peri-implant areas of different osseointegrated bone conductor implant systems. Eur Arch Otorhinolaryngol. 2015;272:3655–62.
4. Burnstock G, Ralevic V. New insights into the local regulation of blood flow by perivascular nerves and endothelium. Br J Plast Surg. 1994;47:527–43.
5. Iseri M, Orhan KS, Kara A, Durgut M, Oztürk M, Topdaf M, Caliskan S. A new transcutaneous bone anchored hearing device - the Baha® Attract System: the first experience in Turkey. Kulak Burun Bogaz Ihtis Derg. 2014;24:59–64.
6. Cormack GC, Lamberty BGH. The arterial anatomy of skin flaps. Edinburgh: Churchill Livingstone; 1986.

7. Park C, Shin KS, Kang HS, Lee YH, Lew JD. A new arterial flap from the postauricular surface. Plast Reconstr Surg. 1988;82:498–505.
8. Cheung LK. The vascular anatomy of the human temporalis muscle: implications for surgical splitting techniques. Int J Oral Maxillofac Surg. 1996;25:414–21.
9. Kobayashi S, Nagase T, Ohmori K. Colour Doppler flow imaging of postauricular arteries and veins. Br J Plast Surg. 1997;50:172–5.
10. McKinnon BJ, Wall MP, Karakla DW. The vascular anatomy and angiosome of the posterior auricular artery. Arch Facial Plast Surg. 1999;1:101–4.
11. Allegretti JP, Panje WR. The temporoparietal fascial flap in head and neck reconstruction: The workhorse from above Operative Techniques in Otolaryngology-Head and Neck Surgery. 2000;11:143–6
12. Yotsuyanagi T, Watanabe Y, Yamashita K, Urushidate S, Yokoi K, Sawada Y. Retroauricular flap: its clinical application and safety. Br J Plast Surg. 2001;54:12–9.
13. Imanishi N, Nakajima H, Minabe T, Chang H, Aisio S. Venous drainage architecture of the temporal and parietal regions: anatomy of the superficial temporal artery and vein. Plast Reconstr Surg. 2002;109:2197–203.
14. Accioli de Vasconcellos JJ, Britto JA, Henin D, Vacher C. The fascial planes of the temple and face: an en-bloc anatomical study and a plea for consistency. Br J Plast Surg. 2003;56:623–9.
15. Pinar YA, Govsa F. Anatomy of the superficial temporal artery and its branches: its importance for surgery. Surg Radiol Anat. 2006;28:248–53.
16. Pinto F, Magalhães R, Durazzo M, Brandão L, Rodrigues Jr AJ. Galeal flap based on superficial temporal vessels for oral cavity and pharynx reconstruction – an anatomical study. Clinics (Sao Paulo). 2008;63:97–102.
17. Zhang EZ, Laufer JG, Pedley RB, Beard PC. In vivo high-resolution 3D photoacoustic imaging of superficial vascular anatomy. Phys Med Biol. 2009; 54:1035–46.

Submit your next manuscript to BioMed Central and we will help you at every step:

- We accept pre-submission inquiries
- Our selector tool helps you to find the most relevant journal
- We provide round the clock customer support
- Convenient online submission
- Thorough peer review
- Inclusion in PubMed and all major indexing services
- Maximum visibility for your research

Submit your manuscript at
www.biomedcentral.com/submit

BioMed Central

II.

How I Do It

Alternative surgical technique for Cochlear Baha Attract

Authors: Laszlo Rovo MD, PhD, Zsofia Bere MD, PhD, and Adam Perenyi MD, University of Szeged, Szeged, Hungary

The Cochlear™ Baha® Attract System is a proven method of treatment for individuals with single-sided sensorineural deafness (SSD), conductive hearing loss or mixed hearing loss. The system uses the stable Cochlear Baha BI300 Implant, with a magnetic connection to retain the externally worn sound processor.

This paper presents an alternative procedure to the Cochlear recommended procedure set forth in the Surgeon's Guide. The procedure is designed to reduce incision length, reduce the need to bone polish, preserve flap viability by sparing blood loss, and prevent numbness of the skin by preserving nerve fibers. This procedure has provided successful outcomes for 42 patients implanted at University of Szeged in Szeged, Hungary.

Incision recommendation

Prior to instituting this surgical approach as standard at Szeged University, a study was conducted examining the blood supply of the retro-aurical skin.[1] In this study, the vascular anatomy of the temporal-parietal soft tissue was examined using MRA (12 subjects) and Doppler ultrasound (25 subjects) with cadaver dissection conducted in 13 cases serving as the control group. The result was an examination of 50 subjects. A sector analysis was completed in order to map the prevalence of the arteries in each location.

Analysis of these 50 subjects indicated that branches of the external carotid artery (including the posterior auricular artery, the posterior branch of the superficial temporal artery, and the occipital artery) perfuse the retroauricular soft tissue. Conversely, the prevalence of arteries in the upper posterior area is low. The aim of using this incision is to preserve blood supply and tissue integrity.

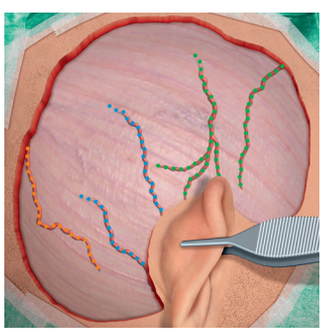

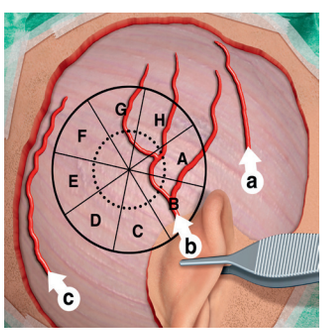

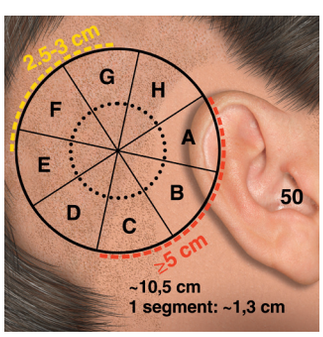

1. Perenyi A, Bere Z, Jarabin J, Sztano B, Kukla E, Bikhazi; Z, Tiszlavicz L, Toth F, Kiss G, Rovo L. Vascular mapping of the retroauricular skin - Proposal for a posterior superior surgical incision for transcutaneous bone-conduction hearing implants. J Otolaryngol Head Neck Surg. 2017 17;46(1):6.

This paper is not intended for use in the United States and Canada.

Alternative Procedure Overview

STEP 1

Mark the implant site in the posterior superior area, approximately 50-70 mm from the ear canal. Using the Baha Indicator, trace the shape of the external magnet.

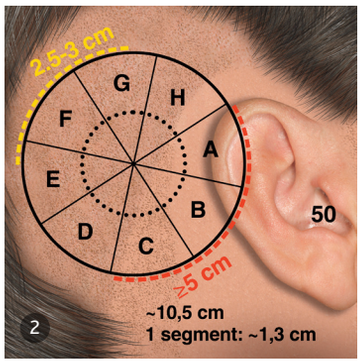

STEP 2

Mark a slightly arc-shaped incision approximately 20-30 mm in length.

STEP 3

Inject local anaesthetic at incision site and the magnet site. This will raise the periosteum at the magnet location as well.

STEP 4

Following the marking, make an incision using a scalpel down to the periosteum.

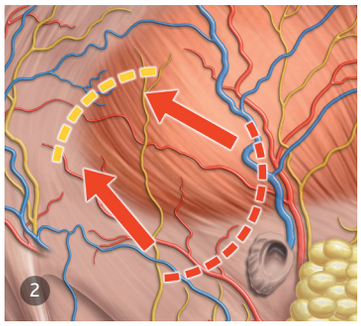

STEP 5

Using a blunt alar retractor or Desmarres retractor, retract the soft tissue. Using pointed curved Cooper scissors, expose the area at the magnet site and a 20 mm strip behind the incision.

STEP 6

While holding the retractors in place, make a guide hole at the implant site using the 3+4 mm conical guide drill at the recommended drill speed of 2000 rpm. Once a drill depth of 3 mm is reached, check for bone using the dissector. If bone remains, remove the white spacer on the conical guide drill and drill to a depth of 4 mm (if dura reached at 3 mm, discontinue drilling with conical guide drill).

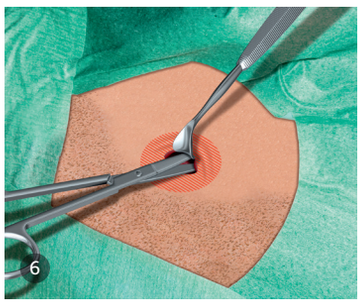

STEP 7

Widen the implant site with the corresponding widening drill.

NOTE: While drilling abundant irrigation should be used.

STEP 8

Place the appropriately sized implant (either 3 or 4 mm) using the implant inserter at the manufacturer recommended torque setting. No irrigation should be used until the implant is approximately two rotations into the site.

STEP 9

Tighten the bone bed indicator on the implant and gently rotate it clockwise to ensure it does not touch bone. If the bone bed indicator touches bone, use the Multiwrench with ISO adaptor in the "OUT" configuration and perform a reverse rotation to back the implant out approximately 180 – 360 degrees. This results in raising the implant from the fully seated position by approximately 0.5 - 1 mm. This will negate the need to bone polish using a high speed otologic drill.

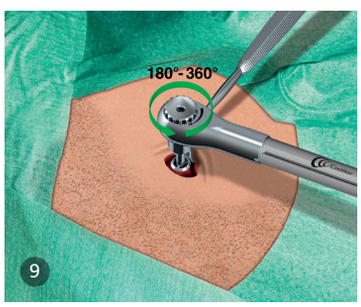

STEP 10

Continuing to use a retractor, place the BIM400 Implant Magnet into the implant and in the proper orientation using the Unigrip screwdriver.

STEP 11

If greater than 6 mm of soft tissue was measured prior to injecting local anaesthetic, the tissue flap over the magnet must be thinned. Continuously assess that thinning is sufficient by using the soft tissue gauge.

STEP 12

Suture and apply a mastoid pressure dressing as recommended.

This paper is not intended for use in the United States and Canada.

CLINICAL OUTCOMES

To validate this surgical technique, Dr. Rovo, Dr. Bere and Dr. Perenyi have compared the outcomes from 42 patients operated with the described surgical technique to 27 patients from the Baha Attract Multi Centre study. The factors compared were surgery time, need for soft tissue reduction, wound healing period, acute wound complication, skin irritation, pain and numbness at or near the incision site. In the patients operated with the surgical technique described in this paper, 35 patients were implanted using local anaesthetic only. Surgery time ranged from 8-15 minutes, with an average time of nine minutes as compared to an average surgery time of 45 minutes in the multi-centre study. By leaving the implant proud by 0.5 - 1 mm, there was no need to bone polish, thus decreasing surgery time. In the multi-centre study, four of the 27 patients reported mild erythema post-operatively, with three cases resolving without medical treatment. In the study of 42 patients, three cases of mild, temporary erythema were reported, all of which resolved when a weaker magnet was used. Additionally, only one patient in the study reported pain post-operatively, which resolved at approximately one week without the need for medical intervention. By comparison, four patients in the multi-centre study reported pain, with two patients continuing to report pain after continuous use.

SUMMARY

This surgical technique results in the preservation of large vessels and nerve fibres, and a scar-free retroauricular area. In comparison to the recommended surgical technique, it provided a shorter surgery time, less pain and numbness around the surgery site, and negated the need for bone polishing. Additionally, this technique facilitates future reconstructive surgery if the patient has accompanying congenital ear malformations. Importantly, no significant differences were found in audiological outcomes when using this technique as compared to the manufacturer's recommended technique.

	Number of patients implanted	Average Surgery Time	Skin Irritation	Pain
Rovo Study	42	9 minutes	3/42; mild erythema all of which resolved with weaker magnet	*1/42; resolved approximately one week post-surgery*
Multi-centre Study	27	45 minutes	*4/27; mild erythema, one case requiring medical intervention*	*4/27, two cases reporting pain with continuous use*

This paper is not intended for use in the United States and Canada.

III.

Fiatalkori hallásrehabilitáció Baha® Attract implantátumrendszerrel

Posta Bálint dr.[1] ▪ Jarabin János András dr.[1] ▪ Perényi Ádám dr.[1]
Bere Zsófia dr.[1] ▪ Adriana Neagos dr.[2] ▪ Tóth Ferenc dr.[1]
Kiss József Géza dr.[1] ▪ Rovó László dr.[1]

[1]Szegedi Tudományegyetem, Általános Orvostudományi Kar,
Fül-Orr-Gégészeti és Fej-Nyaksebészeti Klinika, Szeged
[2]Department of Otorhinolaryngology, University of Medicine and Pharmacy of Tirgu Mures, Romania

Bevezetés: A Baha® Attract egy új, implantálható transcutan csontvezetéses hallásjavító rendszer, amely fiatalkorban is előnyösebb lehet a klasszikus percutan eszközökkel szemben. *Célkitűzés:* Az eszköz alkalmazási lehetőségeinek bemutatása a fiatalkori hallásrehabilitációs műtéteknél. *Módszer:* Klinikánkon ez idáig nyolc esetben végeztünk fiatalkorban implantációt (átlag 13,2 ± 3,2 év) az általunk módosított „posterosuperior" feltárásos technikával, 5 mm-es implantátummal. Az életkori sajátságok indokolták, hogy kiegészítő tanulmányként 72 fő, 1–8 éves gyermek koponya-CT-felvételét elemezve megmérjük a koponyacsont vastagságát az implantátum beültetésének ideális lokalizációjában. *Eredmények:* Az implantációk átlag 30 perces műtéti idővel történtek. Intra- és posztoperatív szövődményt nem észleltünk. A beszédprocesszorokat a negyedik héten illesztettük. Audiológiai eredményekben 51,58 ± 11,22 SD dBHL hallásteljesítmény, valamint 43,3 ± 16,02 SD dB beszédhallásküszöb-javulást értünk el. A koponyacsont-vastagság átlagosan 3,39 ± 1,05 SDmm-nek adódott. *Következtetés:* A Baha® Attract új lehetőség a fiatalkori hallásrehabilitációban. Az implantációt megelőzően javasolt a koponyáról CT-vizsgálatot végezni, amellyel megállapítható a csont vastagsága és megtervezhető az implantátum beültetésének optimális helye. Orv. Hetil., 2017, *158*(8), 304–310.

Kulcsszavak: Baha® Attract, csontvezetés, transcutan, gyermekkori alkalmazás

Pediatric hearing rehabilitation with the Baha® Attract implant system

Introduction: Baha® Attract is a new transcutaneous bone-conduction hearing aid, which is more preferable in childhood than the conventional percutaneous systems. *Aim:* Our aim was to demonstrate the possibilities of application in childhood. *Method:* Eight children have undergone surgeries (mean age of 13,2±3,2 years; "posterosuperior" incision technique, 5 mm implants). The thickness of the skull bone was determined in 72 children (1-8 years old) at the recommended implant site, based on CT scans. *Results:* The average duration of surgeries was 30 minutes. There were no intra- and postoperative complications observed. Sound processors were fitted at the postoperative 4th week. Hearing measurements proved 51.58±11.22SD dBHL gain in warble tone thresholds, and 43,3±16,02SD dB in speech discrimination thresholds. The skull bone thickness was measured as 3,39±1,05SD mm. *Conclusion*: The Baha Attract system is a new tool for hearing rehabilitation in pediatric population. Preoperative CT provides valuable knowledge about skull bone thickness.

Keywords: Baha® Attract, bone conduction, transcutaneous, childhood application

Posta, B., Jarabin, J. A., Perényi, Á., *Bere, Zs., Neagos, A.,* Tóth, *F., Kiss, J. G., Rovó, L.* [Pediatric hearing rehabilitation with the Baha® Attract implant system]. Orv. Hetil., 2017, *158*(8), 304–310.

(Beérkezett: 2016. november 25.; elfogadva: 2017. január 2.)

A külső és középfül veleszületett, valamint szerzett, vezetéses, illetve kevert halláscsökkenéssel járó kórképeinek modern fülsebészeti megközelítése az esetek döntő többségében jó eredményt adhat, azonban a hallás műtéti javítása nem mindig biztosítja az elvárt eredményt. Ezen esetek egy részében a hagyományos légvezetéses hallásjavító készülékek sem alkalmazhatóak. Ekkor merül fel a csontvezetéses hallásjavító készülékek alkalmazása,

amelyek klasszikus képviselői a szemüvegszárba épített készülékek. A később bekövetkezett paradigmaváltás alapját, azaz, hogy a csontvibrátor közvetlenül a koponyához horgonyozva továbbítson rezgési energiát, *Per Ingvar Brånemark professzor* titániumimplantátum osseointegrációról tett megfigyelései adták az 1950-es években [1]. Az első direkt csontvezetéses hallókészülék (Baha® Connect implantátum) beültetése óta, amelyet 1977-ben *Tjellström professzor* végzett el, már több mint 150 000 implantáció történt világszerte [2]. Nemzetközi viszonylatban az első gyermekkori implantáció 1983-ban történt, míg az első magyarországi Baha-implantációt 2003 nyarán *Katona Gábor professzor* végezte Budapesten a Heim Pál Gyermekkórházban [3].

A (részben) implantálható csontvezetéses hallásjavító rendszerek *audiológiai indikációi a következők* [4]:

1. *tisztán vezetéses jellegű* halláscsökkenések, ahol a csont-lég köz meghaladja a 30 dBHL-t;
2. *dominálóan vezetéses karakterű,* de percepciós komponenssel is rendelkező, *kevert típusú hallásvesztések,* ahol a csont-lég köz szintén meghaladja a 30 dBHL-t, de a percepciós küszöb is érintett.

A beszédfrekvenciák (500–1000–2000–3000 Hz) átlagában mért percepciós küszöbnek megfelelően különböző erősítésű beszédprocesszorok közül választhatunk:

a) ≤45 dBHL csontvezetéses küszöb – Baha 4-es/5-ös beszédprocesszor;
b) ≤55 dBHL csontvezetéses küszöb – Baha BP110/ Baha Power;
c) ≤65 dBHL csontvezetéses küszöb – Baha Cordelle II/Baha Super Power.

3 *féloldali hallásvesztés:* A féloldali hallásvesztés patológiás állapot, amelyben az egyik oldali fül halláscsökkenése *funkcionális szempontból nem javítható* a hagyományos erősítési módszerekkel, míg az ellenoldali fül hallásteljesítménye ép, azaz a vizsgált 0,25–0,5–1–2–3 kHz tartományban a hallásküszöb nem haladja meg a 20 dBHL küszöbszintet.

Klinikopatológiai szempontok

Az előbbi beosztást követve az *1-es és 2-es csoportba* sorolhatóak a hagyományos mikrosebészeti eljárásokkal nem rekonstruálható krónikus otitisek, illetve végstádiumaik, valamint a különböző veleszületett, szerzett külső- és középfül-malformációk, köztük számos szindrómás eredetű, csupán részben audiológiai rehabilitációt igénylő kórkép (például Treacher–Collins-szindróma) [5].

Számos kórfolyamat szerepelhet a nagy-, súlyos fokú féloldali sensorineuralis halláscsökkenés hátterében: (1) hirtelen kialakult; (2) ismeretlen eredet; (3) malignus folyamat; (4) jóindulatú kisagy-híd szögleti térfoglaló folyamat (úgymint vestibularis schwannoma); (5) demyelinisatiós kórképek (például sclerosis multiplex); (6) vertebrobasilaris stroke; (7) akusztikus trauma; (8) koponyasérülés (például temporalis csont harántirányú fracturái); (9) perilymphafistula; (10) ototoxicus gyógyszerhatás; (11) labyrinthitis; (12) Menière-betegség; (13) autoimmun kórfolyamat (például Cogan-szindróma, Wegener-granulomatosis, lupus, Takayasu-arteritis, szisztémás sclerosis, valamint egyéb autoimmun reumatológiai betegségek stb.) [6].

Rehabilitációs szempontok

Az *1-es csoport* esetében a terápiás cél a hangvezető rendszer zavarából adódó vezetéses komponens megkerülése, azaz funkcionálisan a csont-lég köz zárása.

A minimális hangerősítést igénylő *2-es csoporthoz* tartozó esetekben a percepciós komponens korrekciója szintén fontos feladatunk, amelyet a különböző beszédprocesszorok megválasztásával optimalizálhatunk.

Mivel a beszéd információtartalma jelentős mértékben a felharmonikusokban kódolt, így a fejet megkerülő és eközben gyengülő magas frekvenciájú domén érintettsége jól érzékelhető beszédmegértés-romláshoz vezet féloldali hallásvesztésben. A hasznos auditoros jelek továbbítása a fej fizikailag ellentétes oldalára (Baha által biztosított csontvezetéses áthallás útján) nem rehabilitálja a beteg térbeli hallását, hanglokalizációs képességét, csupán a fej árnyékolóhatását igyekszik kiküszöbölni. Éppen ezért ez utóbbi indikációs körben jelenleg szintén koncepcióváltás zajlik, egyre hangsúlyozva a cochlearis implantátumok valódi binauralis hallást visszaadó szerepének fontosságát.

1977-ben történt bevezetése óta a direkt csontvezetést alkalmazó rendszerek különböző, módosított percutan abutment kapcsolaton keresztül valósították meg az implantátumcsavar és a beszédprocesszor kapcsolatát (úgynevezett Baha Connect rendszerek) *(1. A) ábra)*.

A klasszikus, jól megalapozott implantációs sebészi technikákat a lágyrész-redukció mellett különböző bőrlebenyek alkalmazása jellemezte. A lágyrész-redukció egy stabil, immobilis epidermisszel fedett csontfelszín kialakítását tette lehetővé az implantátum körüli területen, amelynek célja a posztoperatív szövődmények csökkentése volt [7].

Ezen lágyrész-szövődmények előfordulási gyakoriságának csökkentését tűzték ki célul a későbbi technikai fejlesztések, amelyek egyaránt jelentették az implantátumcsavar felszínének módosítását, valamint az abutment fizikai formájának újratervezését [8]. Ezek következtében lerövidült az implantátum első megterhelésének lehetséges ideje, valamint csökkent a posztoperatív időszakban előforduló lágyrész-szövődmények előfordulása.

A későbbi, nagy esetszámon elvégzett, független felmérések változó incidenciájú, különböző súlyosságú periimplant szövődmények előfordulását tárták fel, amelyek közül kiemelendő az implantátum körüli szövetek gyulladása, illetve a környező bőr/lágyrész túlnövése [9]. Emellett a percutan rendszerek esetében alkalmazott abutmentet ért oldalirányú fizikai erőbehatás a relatíve nagy erőkar miatt az implantátum csontos rögzülé-



1. ábra | Baha Connect (A) és Attract (B) rendszerek (Copyright © 2016 Cochlear Ltd. Minden jog fenntartva. Engedéllyel átvéve)

sének fracturájához vezethet, amely az implantátum elvesztését okozhatja. Mindezek miatt a páciensek, főleg gyerekkorúak esetében, gyakoribb ápolást és szorosabb obszervációt igényelnek. A Connect rendszerek további hátrányát az esztétikai szempontok jelentették [10].

A koncepcióváltást a lágyrészeken át, mágneses úton megvalósuló vibrációs energiatovábbítás jelentette, amely megszüntetve a bőrt permanensen penetráló, titániumabutment jelenlétét, minimalizálta, csaknem kiküszöbölte a lágyrész-komplikációk és az azokból eredő járulékos hátrányok előfordulását.

Számos úttörő kísérlet, majd további fejlesztés előzte meg a legújabb, immáron transcutan rendszer, a Baha® Attract megjelenését. Ez, hasonlóan a korábbiakhoz, a BI300 implant komponensre épült, ugyanakkor az abutment funkcióját egy mágneses korong helyettesíti, amely az implantátumcsavarhoz egy pontban rögzül a bőr alatt [11]. Ezen tulajdonságai miatt gyerekkori alkalmazása jelentős előnyökkel bírhat. *Reinfeldt és mtsai* összefoglalója alapján ezek az új rendszerek feloszthatók úgynevezett aktív (transzducer implantálva) és passzív (mágnes implantálva) transcutan implantátumokra [1]. Előbbi aktív típusúak közé tartozik a MED-EL® Bonebridge™, amelynek serdülőkori alkalmazásáról és eredményeiről hazai viszonylatban részletesen beszámolt *Katona Gábor professzor* [12, 13]. A passzív implantátumok közé sorolható a Sophono® (Sophono Inc. owned by Medtronic, Amerikai Egyesült Államok) készülék, illetve a Baha Attract (Cochlear Ltd., Ausztrália) implantátum. Az utóbbi bemutatására 2013-ban került sor *(1. B) ábra)*.

1. táblázat | Implantált betegeink részletes adatai

Beteg	Életkor (év)	Diagnózis	Implantált oldal	Beszédprocesszor
1.	15,1	Atresia et microtia l. s.	Bal	BP100
2.	17,1	SSD l. s.	Bal	BP100
3.	15,4	Treacher–Collins-szindróma	Bal	BP100
4.	11,5	Atresia l. s.	Bal	BP100
5.	11,6	SSD l. s.	Bal	Baha4
6.	13,2	COM	Bal	Baha5
7.	14,8	COM	Jobb	Baha5
8.	7,0	Atresia et microtia l. s.	Jobb	BP100

COM = otitis media chronica; SSD = (single-sided deafness) féloldali siketség.

Az implantátumok gyerekkori alkalmazásának kritériumai, egyes országonként változva, a minimum ötéves életkor és/vagy 3 millimétert meghaladó koponyacsontvastagság [14]. Hazai és nemzetközi viszonylatban is nagy örömünkre szolgált, hogy a Baha Attract „closed-market release" bevezetésére klinikánkon kerülhetett sor. Jelen tanulmányunk célja, hogy bemutassuk a Baha Attract rendszerrel fiatalkorban szerzett sebészi, valamint audiológiai tapasztalatainkat.

Módszer

Klinikánkon összesen 35 fő Baha Attract implantációját végeztük el, amelyből nyolc esetben a páciens fiatalkorú volt *(1. táblázat)*. A betegek átlagéletkora 13,2 ± 3,2 év volt (7 és 17 év között), a fiú és lány arány 6:2 volt. Részletes betegadatainkat az *1. táblázatban* tüntettük fel. A vizsgálatba bevontak közül egy beteg műtétjét (8. beteg) külföldi centrumban, szakmai együttműködés keretein belül végezték.

A műtéteket a betegek életkora miatt kivétel nélkül intratrachealis narkózisban végeztük. A hivatalosan ajánlott, 8–9 cm hosszúságú, „C alakú" retrosupraauricularis metszés [15] helyett minden műtét esetében a klinikánkon megtervezett, 3–4 cm-re lerövidített, „módosított posterosuperior" metszést alkalmaztuk *(2. ábra)*. Előze-

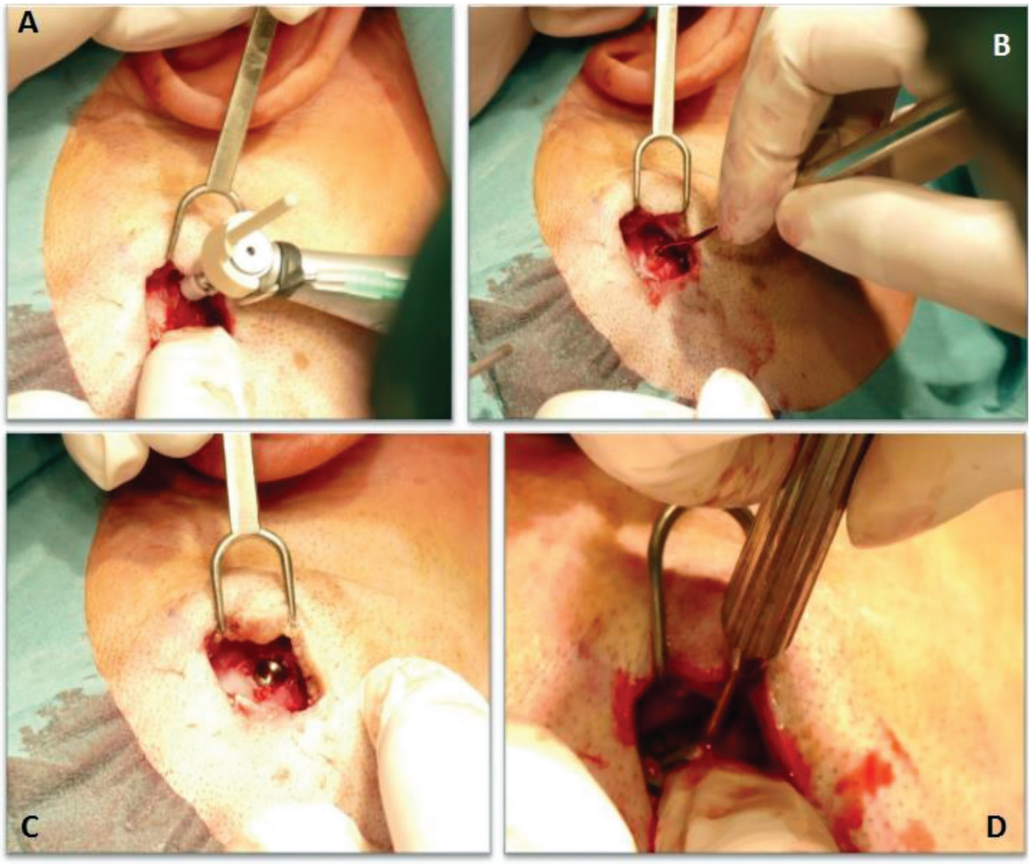

2. ábra Baha Attract implantáció műtéti képei. A) Implantátumágy kialakítása fúróval. B) A kialakított implantátumágy mélységének ellenőrzése. C) Az implantátum behelyezése. D) Rögzítjük a belső mágneskorongot az implantátum felszínén

tes anatómiai, cadaverszektoranalízis-vizsgálataink alapján a fontosabb ér- és idegképletek sérülése így a legnagyobb valószínűséggel elkerülhetővé válik [16]. A műtéteket 5 mm-es implantátummal végeztük. A betegek követési ideje minimum hat hónap volt. A beszédprocesszorokat a posztoperatív negyedik héten illesztettük. A rehabilitációt biztosító beszédprocesszorok megoszlása az *1. táblázatban* látható.

Audiometriai vizsgálatok készültek mind a preoperatív, mind a posztoperatív időszakban, nem rehabilitált, illetve rehabilitált státuszban. A vizsgálatba bevont alanyok mindegyike jól kooperált a tisztahang-küszöb, valamint a szabad hangtérben elvégzett úgynevezett „warble tone" vizsgálatokhoz. Az *1. táblázat* 8. betege életkorából adódóan nem adott megbízható válaszokat a beszédaudiometriai vizsgálatok számpróbáihoz.

A beteganyag életkori sajátosságából adódik, hogy meghatározó szemponttá válik a koponyacsont vastagsága. Tanulmányunkat így egy klinikoradiológiai méréssorozattal egészítettük ki, amelyben 72 fő, 1–8 éves gyermek koponyacsont-vastagságát mértük meg a Baha implantátumcsavar javasolt beültetési helyének megfelelő lokalizációjában. Vizsgálatainkhoz natív koponya-CT-felvételeket használtunk, a lágyrész- és csontvastagságokat GEPACS értékelő/elemző radiológiai szoftverrel mértük meg *(3. ábra)*.

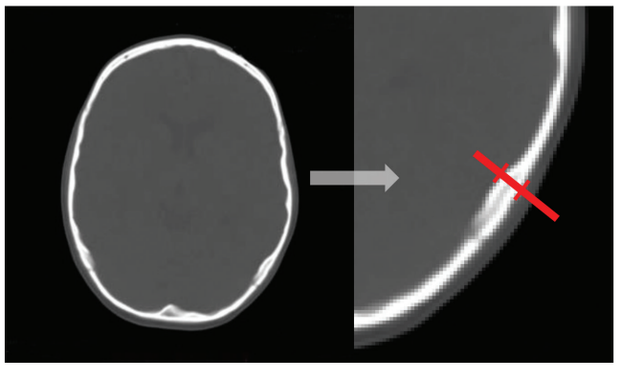

3. ábra Natív koponya-CT-felvételen GEPACS szoftver alkalmazásával megmérjük a lágyrész- és csontvastagságokat

Eredmények

A műtéteket két esetben jobb, míg hat esetben bal oldalon végeztük. Az implantátumcsavar és a belső mágneses interface behelyezésére minden egyes esetben egy lépésben került sor. A műtéti idő átlagosan 30 perc volt. Lágyrész-redukció, valamint a corticalis csont elvékonyítása egy esetben sem vált szükségessé. A kis mennyiségű intraoperatív vérzéseket bipoláris eszközzel szüntettük meg. A hétéves páciens (*1. táblázat*, 8. beteg) esetében

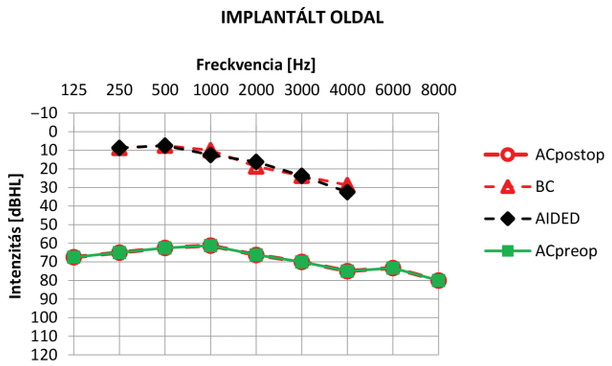

4. ábra Az I. csoport audiológiai eredményei

AC = légvezetéses hallásküszöb; BC = csontvezetéses hallásküszöb; AIDED = Baha hallásjavító rendszert viselve.
A preoperatív (ACpreop) és a posztoperatív (ACpostop) légvezetéses hallásküszöb megegyezik, ezért az ábrán egymást átfedően ábrázolódnak.
A műtét előtti csontvezetéses küszöb és a Baha implantátum rendszerrel mért posztoperatív hallásküszöb szintén egymást átfedően ábrázolódik, amely igazolja a műtét során megvalósult teljes csont-lég köz záródást, azaz a terápiás hatásosságot

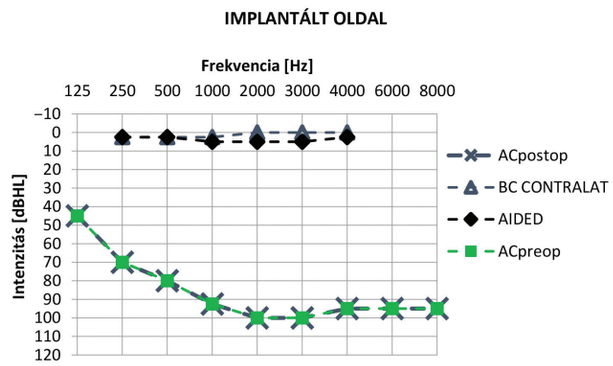

5. ábra A II. csoport audiológiai eredményei

AC = légvezetéses hallásküszöb; BC = csontvezetéses hallásküszöb; AIDED = Baha hallásjavító rendszert viselve.
A preoperatív (ACpreop) és a posztoperatív (ACpostop) légvezetéses hallásküszöb megegyezik, ezért az ábrán egymást átfedően ábrázolódnak

az implantátumfurat kialakítása során a dura mater látótérbe került, így az implantátumot csak részlegesen helyeztük be, elkerülve a dura mater–implantátumcsavar direkt kontaktusát. Az intra- és posztoperatív időszak minden esetben eseménytelenül zajlott. Szövődményt, sebgyógyulási zavart nem észleltünk.

Audiológiai eredmények

Az audiometriai eredményeket a műtétek eltérő indikációi alapján külön-külön értékeltük. Az I. csoportba (n = 6) soroltuk az egy- (n = 3) vagy kétoldali (n = 3) vezetéses, illetve kevert jellegű halláscsökkenés diagnózissal operált egyéneket. Szabad hangteres vizsgálataik során, féloldali halláscsökkenés esetén, a jól halló contralateralis fület füldugóval, illetve fültokkal maszkoltuk. Az így kapott eredményeket együtt elemeztük a kétoldali halláscsökkenésben szenvedő betegek implantált fülének mérési eredményeivel *(4. ábra)*. Ebben a csoportban a beszédfrekvenciákon mért hallásteljesítmény-javulás átlagosan 51,58 ± 11,22 SD dBHL volt. A beszédhallásküszöb ennek megfelelően átlagosan 43,3 ± 16,02 SD dB-lel javult.

Ezzel szemben külön csoportot alkottak (II. csoport) a féloldali siketség (SSD) speciális indikációjával operált betegek (n = 2). Itt a műtét által nyújtott valódi hallásteljesítmény-javulás objektív értékelése nehézkes, hiszen csak egyetlen jól működő cochleával számolhatunk. Így a szabad hangteres vizsgálataik során a jól halló ellenoldali fület nincs értelme maszkolnunk. A hallásküszöbben, továbbá a beszédhallásküszöbben elért javulás tehát eltúlozza a rehabilitációs eredményt. Helyesebb, ha a beteg szubjektív visszajelzéseit figyelembe véve értékeljük a műtét sikerét, ugyanis az csak a fej fizikai két oldaláról állítja helyre a hangok percepciójának lehetőségét, amelyet jelentősen károsít a fej árnyékolóhatása (úgynevezett head shadow effect) *(5. ábra)*.

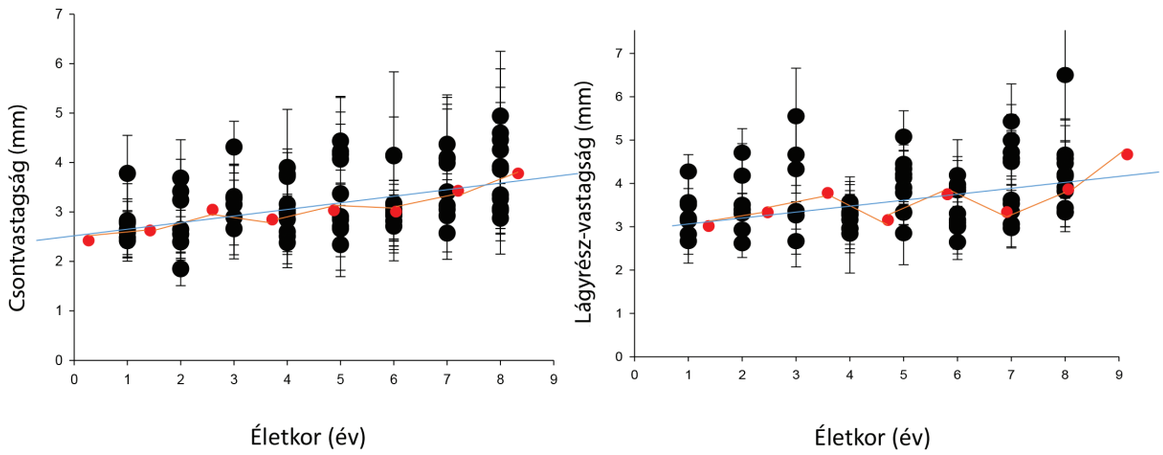

6. ábra Natív koponya-CT-vizsgálat axiális szeletein mért lágyrész- és csontvastagságok

Klinikoradiológiai eredmények

A csontvastagság-vizsgálatba bevont 72 gyermek átlagos koponyacsont-vastagsága a CT-vizsgálat axiális szeletein mérve átlagosan 3,39 ± 1,05 SD mm volt *(6. ábra)*. Az eredményeket felnőttkorú betegek anyagával összehasonlítva szignifikáns eltérést találunk (6,33 ± 0,64 SD mm).

Megbeszélés

Tapasztalataink alapján a Baha Attract rendszer biztonsággal és jó funkcionális eredményekkel alkalmazható fiatal-, valamint felnőttkorban egyaránt. Audiológiai eredményeink kiemelkedően jó rehabilitációs hatékonyságról adtak tanúbizonyságot. Az általunk elért 51,58 ± 11,22 SD dBHL hallásteljesítmény, valamint 43,3 ± 16,02 SD dB beszédhallásküszöb átlagos javulása megegyezik a nemzetközi irodalomban fellelhető adatokkal [17, 18].

A csonthoz horgonyzott hallásjavító implantátumrendszerek gyermekkori alkalmazásának feltétele a betöltött minimum ötéves életkor és/vagy a 3 millimétert meghaladó koponyacsont-vastagság. Az életkori sajátosságokat figyelembe véve, mint például a csontozat magasabb víz- és alacsonyabb ásványianyag-tartalma, ötéves kor alatt bizonytalan, legtöbbször elégtelen az osseointegráció folyamata. Ez szignifikáns mértékben megnöveli az implantátum elvesztésének esélyét, amelyet számos tanulmány igazolt. *Roman és mtsai* összefoglalójukban átlagosan 40%-ra becsülik az implantátumvesztés előfordulását az ötéves kor alatti gyermekek populációjában. Az öt és tíz év közötti gyermekeknél ez az érték már csupán 8%. Tízéves kor felett már a felnőttpopulációban mért 1% körüli értékeket kapjuk [5].

Egyes szerzők úgynevezett „sleeper" Baha implantátumok egyidejű beültetését is javasolják, hogy az esetlegesen bekövetkező osseointegrációs zavar vagy későbbi traumás implantátumvesztés esetén mielőbb biztosítani lehessen a hallás rehabilitációját [19, 20]. Saját beteganyagunkban ezt nem láttuk indokoltnak, mivel az átlagéletkor szerint alakuló szövődményráta esetünkben már elérte a felnőttpopulációban várható értéket (13,2 ± 3,2 év; 6 és 17 év között). A vizsgálatba bevont esetek populációs életkorátlagától jelentősen eltérő 8. betegnél *(1. táblázat)* a műtét közben észlelt jó csontszerkezet miatt nem merült fel sleeper implant behelyezése.

Amonoo-Kuofi és mtsai tanulmányukban 24 fő öt év alatti gyermek adatait közölték, akik Baha Connect implantátumrendszert kaptak. Eredményeik alapján a betegek 50%-ában minor (bőrirritáció, fertőzés), valamint 42%-ában major komplikációk (szöveti túlnövés, trauma) jelentkeztek. Beteganyagukban három fő esetében tapasztaltak implantátumvesztést [21]. *Kraai és mtsai* 44%-ban találtak súlyos szövődményt. Három esetben traumás implantátumvesztés történt, míg az abutment eltávolítása szintén három esetben vált szükségessé (n = 31, átlagéletkor 8,2 év, 23 hónap–16,8 év) [22].

A Baha Connect rendszerek esetében, gyerekkorban az osseointegráció mellett, további meghatározó tényező a bőrhigiénia, amely miatt a szülők részéről folyamatos figyelmet és napi ápolást igényel. Az esetleges trauma kapcsán ható oldalirányú erők forgatónyomatéka a relatíve hosszabb erőkar miatt fokozott kockázatot jelent Connect rendszereknél, amely tükröződik a statisztikai eredményekben is. Ezen szempontokat figyelembe véve, az Attract implantátumrendszerek nem igényelnek posztoperatív gondozást, valamint esetükben a percutan abutmentet helyettesítő mágneses interface rejtett, védett helyzete, a potenciálisan kisebb forgatónyomaték mellett jelentősen csökken a poszttraumás implantátumvesztés esélye.

Az implantáció sikerességében további fontos szempont a koponyacsont és a lágyrészek megfelelő vastagsága. Tanulmányunkban felhasznált CT-felvételek alapján jól látható, hogy a mért koponyacsont- és lágyrész-vastagságok egyes esetekben jelentősen elmaradhatnak a populációs átlagtól, akár még ötéves életkor felett is. *Granström* (2000, n = 129) jelentős esetszámot vizsgáló tanulmányában 45%-ban találta érintettnek implantáció során a dura matert, a sinus sigmoideust vagy a mastoid cellulákat, amely véleményük szerint 6,2%-ban legalább részben magyarázta az implantáció sikertelenségét [23]. Ezért hasznosnak tartjuk az implantációt megelőző koponya-CT-vizsgálat elvégzését, lehetőleg cone beam CT- (CBCT-) technológiát alkalmazva, amellyel lehetővé válik a röntgensugár dózisának mérséklése. E technikákkal jól demonstrálható a koponyacsont és a lágyrészek vastagsága, továbbá megtervezhető az implantátum beültetésének optimális helye [24].

Műtéti beavatkozásaink során az alkalmazott módosított posterosuperior metszés szignifikáns mértékben csökkentette mind az intraoperatív vérzések előfordulási gyakoriságát, mértékét, továbbá gyorsította, javította a posztoperatív sebgyógyulás folyamatát. Előzetes anatómiai, cadaver-szektoranalízises vizsgálataink alapján így elkerülhetővé vált a fontosabb ér- és idegképletek iatrogén sérülése. Ezáltal az implantátum feletti bőrlebeny vitalitása javult, valamint jelentősen csökkent az operált terület bőrének érzéketlensége [16]. Ez összhangban van korábbi megfigyelésünkkel, amelyben a periimplant terület vascularis, illetve neuralis integritásának megőrzését kiemelten fontos tényezőnek találtuk a posztoperatív sebgyógyulás folyamatában. A lágyrészek invazív sebészi beavatkozásait követően sérül a mikrocirkulációs rezerv kapacitás, amely posztoperatív szövődmények forrása lehet [25].

Következtetés

A Baha Attract rendszer megbízhatóan, jó funkcionális eredménnyel használható gyermekek, illetve fiatalkorúak esetében. Ugyanakkor általa jelentősen csökkenthető a

speciális életkori sajátosságokból adódó szövődmények előfordulása. Kiváló rehabilitációs hatékonysággal, egyre bővülő indikációs területen biztosítja az életminőség javulását fiatal gyermekkorban is.

Anyagi támogatás: A közlemény megírása, illetve a kapcsolódó kutatómunka anyagi támogatásban nem részesült.

Szerzői munkamegosztás: P. B.: A radiológiai elemzések elvégzése, a kézirat megszövegezése. J. J. A.: Az audiológiai vizsgálatok lefolytatása, az eredmények értékelése, a kézirat megszövegezése. P. Á.: A radiológiai elemzések elvégzése. B. Zs.: Műtétek elvégzése, statisztikai elemzés. A. N.: Műtétek elvégzése. T. F.: Beszédprocesszorok pszichoakusztikai programozása. K. J. G.: A hipotézisek kidolgozása, audiológiai elemzés. R. L.: A hipotézisek kidolgozása, műtétek elvégzése. A cikk végleges változatát valamennyi szerző elolvasta és jóváhagyta.

Érdekeltségek: A szerzőknek nincsenek érdekeltségeik.

Köszönetnyilvánítás

A szerzők köszönetüket fejezik ki a vizsgálatokban részt vevő audiológiai szakasszisztenseknek.

Irodalom

[1] *Reinfeldt, S., Håkansson, B., Taghavi, H., et al.:* New developments in bone-conduction hearing implants: a review. Med. Devices (Auckl.), 2015, *8*, 79–93.

[2] *Tjellström, A., Granström, G.:* Long-term follow-up with the bone-anchored hearing aid: a review of the first 100 patients between 1977 and 1985. Ear Nose Throat. J., 1994, *73*(2), 112–114.

[3] *Katona, G., Liktor, B., Z. Szabó, L., et al.:* Direct bone anchored hearing aids – BAHA; Hungarian experiences. [Direkt csontvezetéses hallókészülékek – BAHA: hazai tapasztalatok.] Fül-Orr-Gégegyógyászat, 2006, *52*(3), 154–158. [Hungarian]

[4] Cochlear™ Baha® Candidate Selection: Audiological indications for Cochlear Baha System candidacy. Available from: www.cochlear.com/US/Baha indications

[5] *Roman, S., Nicollas, R., Triglia, J. M.:* Practice guidelines for bone-anchored hearing aids in children. Eur. Ann. Otorhinolaryngol. Head Neck Dis., 2011, *128*(5), 253–258.

[6] *Voelker, C. C., Chole, R. A.:* Unilateral sensorineural hearing loss in adults: Etiology and management. Seminars in Hearing, 2010, *31*(4), 313–325.

[7] *Tjellström, A., Rosenhall, U., Lindström, J., et al.:* Five-year experience with skin-penetrating bone-anchored implants in the temporal bone. Acta Otolaryngol., 1983, *95*(5–6), 568–575.

[8] *Monksfield, P., Ho, E. C., Reid, A., et al.:* Experience with the longer (8.5 mm) abutment for bone-anchored hearing aid. Otol. Neurotol., 2009, *30*(3), 274–276.

[9] *House, J. W., Kutz, J. W. Jr.:* Bone-anchored hearing aids: incidence and management of postoperative complications. Otol. Neurotol., 2007, *28*(2), 213–217.

[10] *Zawawi, F., Kabbach, G., Lallemand, M., et al.:* Bone-anchored hearing aid: why do some patients refuse it? Int. J. Pediatr. Otorhinolaryngol., 2014, *78*(2), 232–234.

[11] *Flynn, M. C.:* Design concept and technological considerations for the Cochlear Baha 4 Attract System. Report E82744. Cochlear Bone Anchored Solutions AB, Mölnlycke, Sweden, 2013.

[12] *Katona, G.:* Bonebridge, Vibrant Soundbridge treatment – experiences in adolescent patients. [Bonebridge, Vibrant Soundbridge – tapasztalatok serdülőkön végzett implantációkkal.] Fül-Orr-Gégegyógyászat, 2016, *62*(3), 64–68. [Hungarian]

[13] *Katona, G., Küstel, M.:* **.:** Hearing restoration with implantable hearing devices in childhood. [Hallásjavítás implantálható hallókészülékekkel gyermekkorban.] Gyermekgyógyászat, 2016, *67*(2), 113–118.[Hungarian]

[14] *U.S. Food and Drug Administration (FDA):* Branemark Bone Anchored Hearing Aid (BAHA®). Summary of Safety and Effectiveness. 510(k) No. K021837. FDA, Rockville, MD, June 1, 2002.

[15] Cochlear™ Baha® 4 Attract System Surgical Procedure. Available from: www.cochlear.com [accessed: June 30, 2015].

[16] *Perényi, A., Bere, Zs., Jarabin, J., et al.:* Vascular mapping of the retroauricular skin – Proposal for a posterior superior surgical incision for transcutaneous bone-conduction hearing implants. J. Otolaryngol. Head Neck Surg., 2017, *46*, 6.

[17] *Işeri, M., Orhan, K. S., Kara, A., et al.:* A new transcutaneous bone anchored hearing device – the Baha® Attract System: the first experience in Turkey. Kulak Burun Bogaz Ihtis. Derg, 2014, *24*(2), 59–64.

[18] *Kurz, A., Flynn, M., Caversaccio, M., et al.:* Speech understanding with a new implant technology: a comparative study with a new nonskin penetrating Baha system. Biomed. Res. Int., 2014, *2014*, 416205.

[19] *Papsin, B. C., Sirimanna, T. K., Albert, D. M., et al.:* Surgical experience with bone-anchored hearing aids in children. Laryngoscope, 1997, *107*(6), 801–806.

[20] *Zeitoun, H., De, R., Thompson, S. D., et al.:* Osseointegrated implants in the management of childhood ear abnormalities: with particular emphasis on complications. J. Laryngol. Otol., 2002, *116*(2), 87–91.

[21] *Amonoo-Kuofi, K., Kelly, A., Neeff, M., et al.:* Experience of bone-anchored hearing aid implantation in children younger than 5 years of age. Int. J. Pediatr. Otorhinolaryngol., 2015, *79*(4), 474–480.

[22] *Kraai, T., Brown, C., Neeff, M., et al.:* Complications of bone-anchored hearing aids in pediatric patients. Int. J. Pediatr. Otorhinolaryngol., 2011, *75*(6), 749–753.

[23] *Granström, G.:* Osseointegrated implants in children. Acta Otolaryngol. Suppl., 2000, *543*, 118–121.

[24] *Takumi, Y., Suzuki, N., Moteki, H., et al.:* Pre-Baha operation three dimensional computed tomography with markers for determining optimal implant site. Laryngoscope, 2008, *118*(10), 1824–1826.

[25] *Jarabin, J., Bere, Z., Hartmann, P., et al.:* Laser-Doppler microvascular measurements in the peri-implant areas of different osseointegrated bone conductor implant systems. Eur. Arch. Otorhinolaryngol., 2015, *272*(12), 3655–3662.

(Posta Bálint dr.,
Szeged, Tisza Lajos krt. 111., 6726
e-mail: drpostabalint@gmail.com)

IV.

Hungarian Medical Journal

Az emberi halántékcsont csecsemő- és kisgyermekkori cochleáris implantáció szempontjából releváns dimenziói – Klinikoradiológiai vizsgálat

--Manuscript Draft--

Manuscript Number:	HMJ-D-18-00389R1
Full Title:	Az emberi halántékcsont csecsemő- és kisgyermekkori cochleáris implantáció szempontjából releváns dimenziói – Klinikoradiológiai vizsgálat
Secondary Full Title:	Dimensions of the human temporal bone that are relevant to cochlear implantation surgery in infants and toddlers – A clinical-radiological study
Article Type:	Eredeti közlemény
Keywords:	siketség, cochleáris implantátum; bilaterális cochleáris implantáció; minimálisan invazív sebészet; halántékcsont méretei, recessus facialis
Secondary Keywords:	deafness, cochlear implant, bilateral cochlear implantation, minimal invasive surgery, measurements on temporal bone, facial recess
Corresponding Author:	Adam Perenyi Szeged, HUNGARY
Corresponding Author Secondary Information:	
Corresponding Author's Institution:	
Corresponding Author's Secondary Institution:	
First Author:	Adam Perenyi
First Author Secondary Information:	
Order of Authors:	Adam Perenyi
	József Jóri, Professor, habil.
	Miklós Csanády, Dr. habil.
	László Rovó, Professor, habil.
Order of Authors Secondary Information:	
Abstract:	Bevezetés: Korai cochleáris implantáció révén a prelingualis siketek a halló társadalom teljes értékű tagjaivá válhatnak. A korai diagnosztika széles körben elérhető és megteremti a korai cochleáris implantáció lehetőségét, mégis gyakran a fiatal életkorra hivatkozva későbbre kerül a műtét időpontja. Célkitűzés: Célunk volt, hogy meghatározzuk a gyermek és a felnőtt halántékcsont cochleáris implantáció szempontjából releváns anatómiai paramétereit és különbségeit, valamint az anatómiai változás hatását a műtéti technikára és a műtét időpontjára. Módszer: Irodalmi kutatómunkával és saját beteganyagunkon felmértük a cochleáris implantátum belső elektronikai egységének és aktív elektródájának beültetése során leginkább releváns méreteket: a halántékcsont nagy felbontású komputer tomográfiás képein mértük a halántékcsont squamájának vastagságát, a mastoid üregrendszer dimenzióit és a recessus facialis méreteit. Eredmények: Felmérésünk alapján gyermekeknél szignifikánsan vékonyabbnak bizonyult a koponyacsont és a lágyrész, fejletlen a mastoid üregrendszer, ugyanakkor nincs szignifikáns különbség a recessus facialis méretében. Következtetések: Érdemes modern, vékony implantátumot választani, amelyet nem kell csontágyba süllyeszteni. A kerek ablak jól vizualizálható csecsemők fejletlen mastoid üregrendszerének feltárása által, ami kevesebb csontmunkát igényel, így gyorsabb és kíméletesebb lehet a műtét. Az alacsony életkor sajátosságai óvatosságra intik a fülsebészt, de nem kell a fontos képletek sérülésének nagyobb kockázatától tartania.
Secondary Abstract:	Introduction: Early cochlear implantation enables prelingual deaf individuals to become

Powered by Editorial Manager® and ProduXion Manager® from Aries Systems Corporation

	full members of the hearing society. Although early diagnostics are widely accessible and enable early rehabilitation, implant surgery often may be delayed due to a candidate's young age. Objectives: The authors' objectives were to determine the anatomical parameters of the pediatric and adult temporal bone that are relevant to cochlear implantation and to ascertain the differences between them in order to assess whether the anatomical differences could influence the surgical technique and the timing of surgery. Methods: Along with a survey of the literature, findings from the authors own cochlear implantees were assessed with respect to the most relevant dimensions of the internal electronic package, including the stimulating electrode of the cochlear implant, by measuring the squama of the temporal bone, the mastoid cavity and the facial recess on high resolution computed tomographic images. Results: The skull and the overlying soft tissues proved to be thinner and the mastoid cavity was less developed in children than in adults, while no significant changes were noted in the size of the facial recess. Conclusion: It is recommended to choose modern, thin implants that do not require sinking the implant package into a bone bed. Less bone work in infants and children enables excellent visualization of the round window through the underdeveloped mastoid cavity, which makes the procedure less time-consuming and minimally invasive. Indeed, a young age should alert ear surgeons to be cautious, but no higher risk of injury to important structures is predicted for young subjects than those that might occur in adults.
Response to Reviewers:	

Powered by Editorial Manager® and ProduXion Manager® from Aries Systems Corporation

1. ábra

Click here to access/download;Ábra (PPT, JPG, TIF);renamed_ac9ef.tif

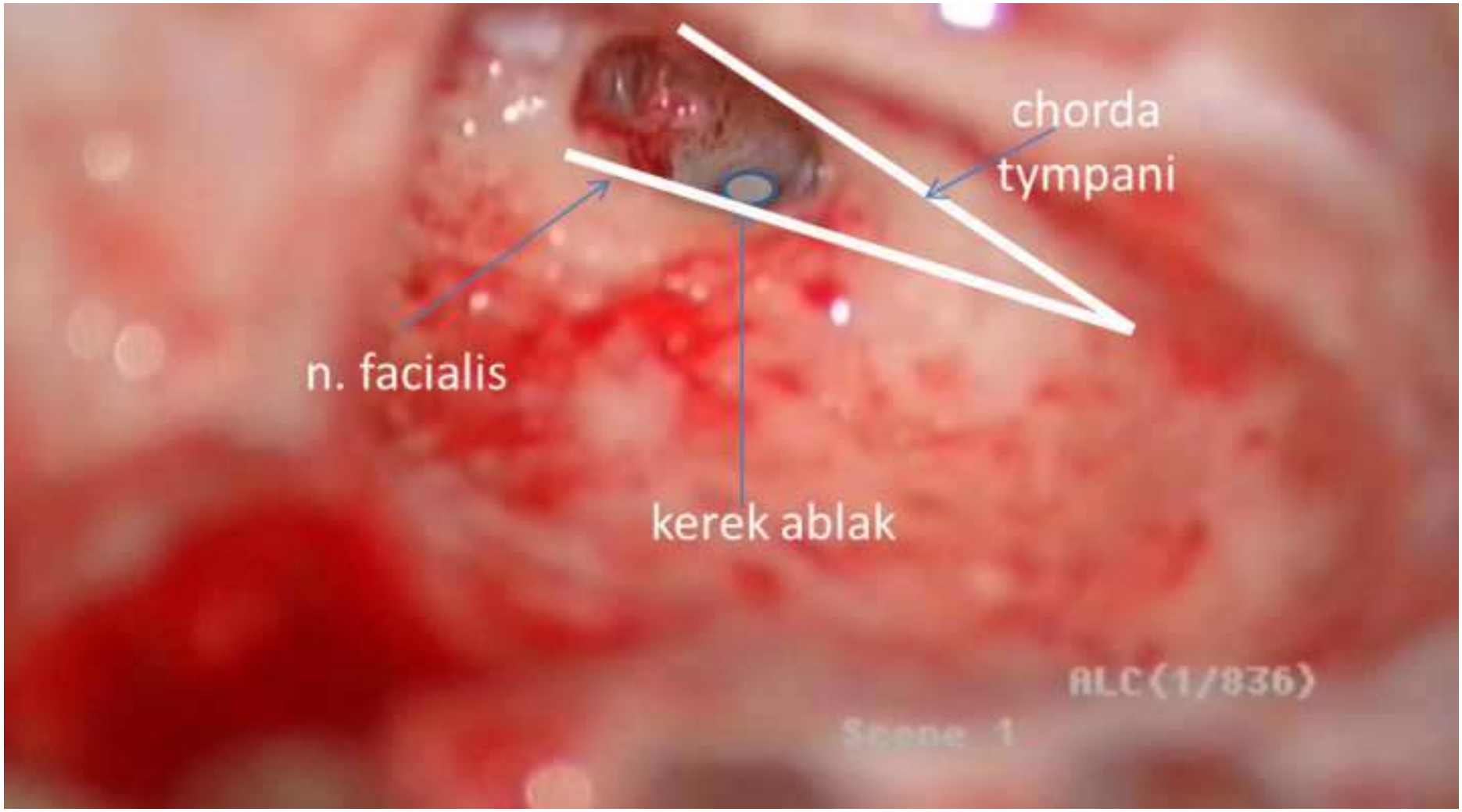

2. ábra

Click here to access/download;Ábra (PPT, JPG, TIF);renamed_44494.tif

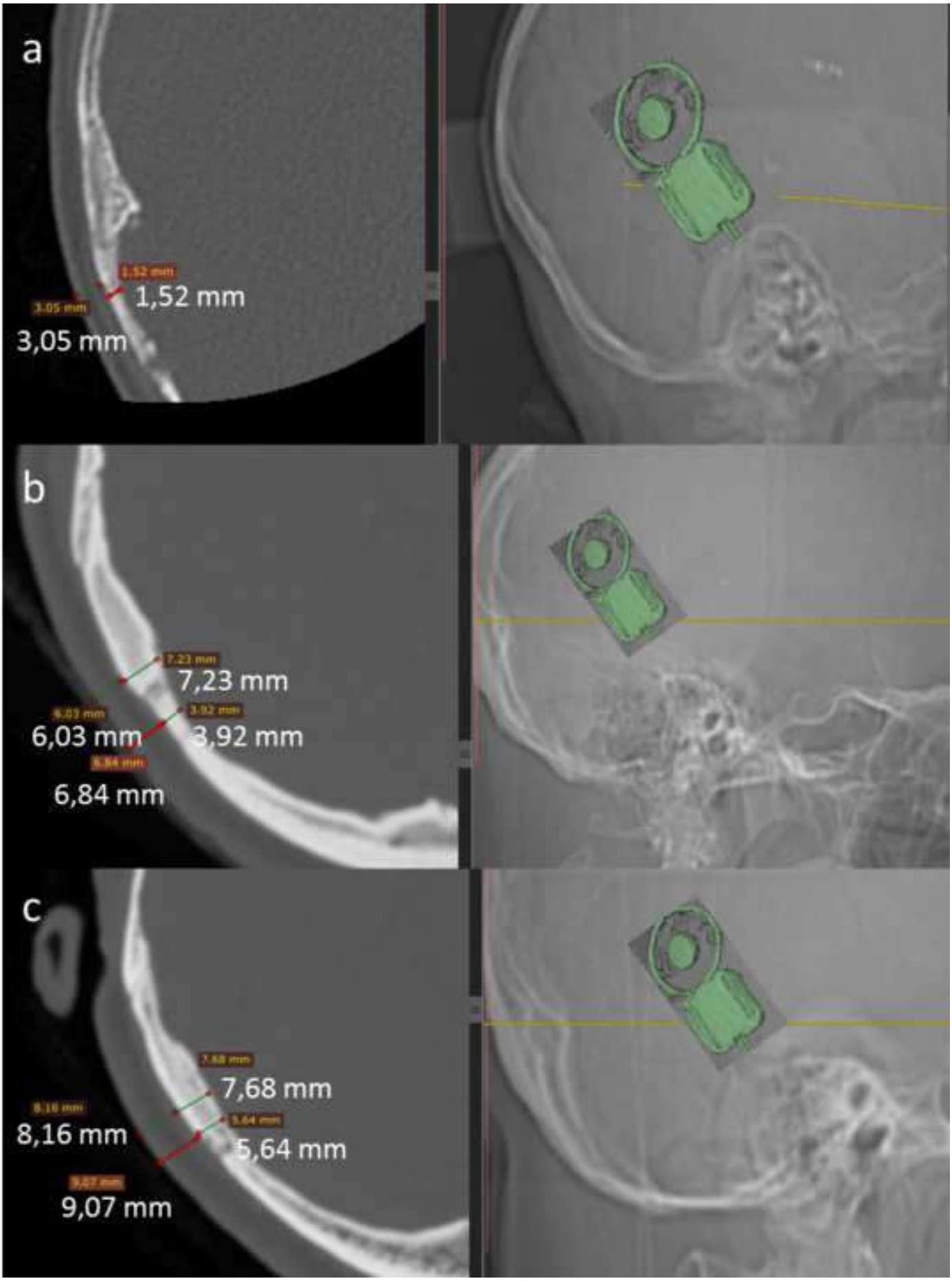

3. ábra

Click here to access/download;Ábra (PPT, JPG, TIF);renamed_6bd39.tif

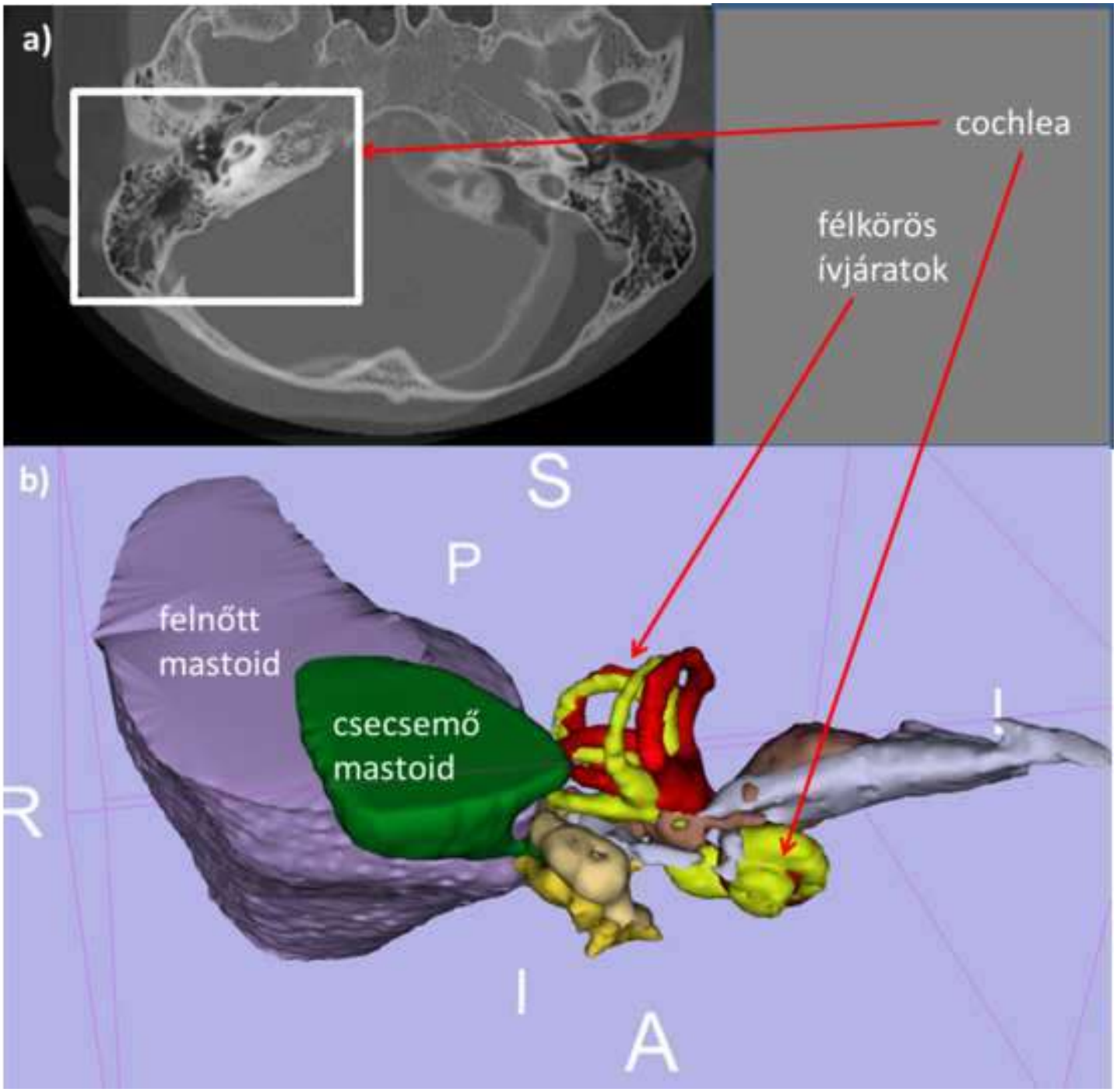

4a. ábra

Click here to access/download;Ábra (PPT, JPG, TIF);renamed_546d6.tif

incus rövid nyúlványa – tegmen mastoideum (D1)

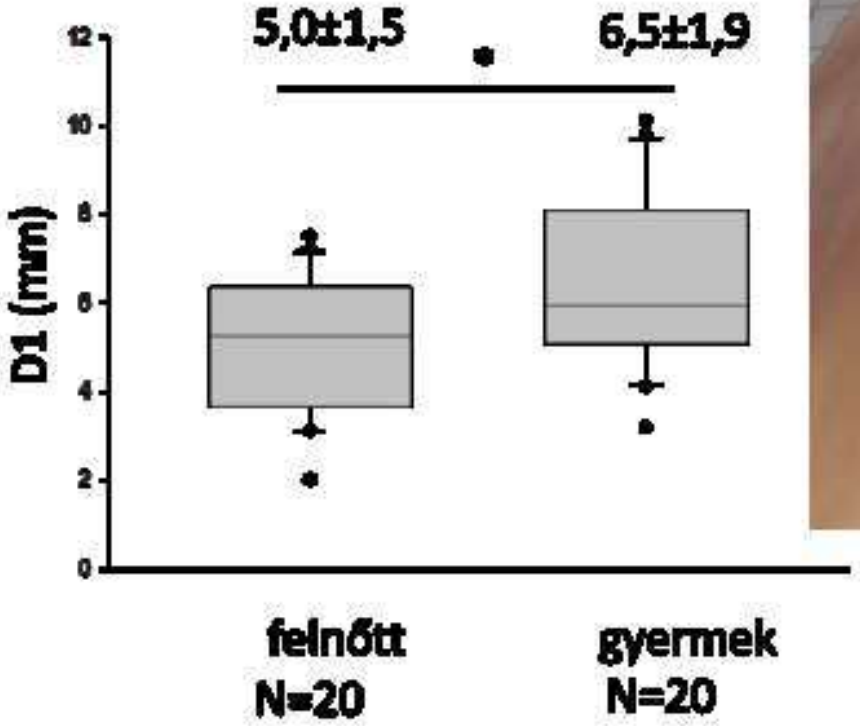

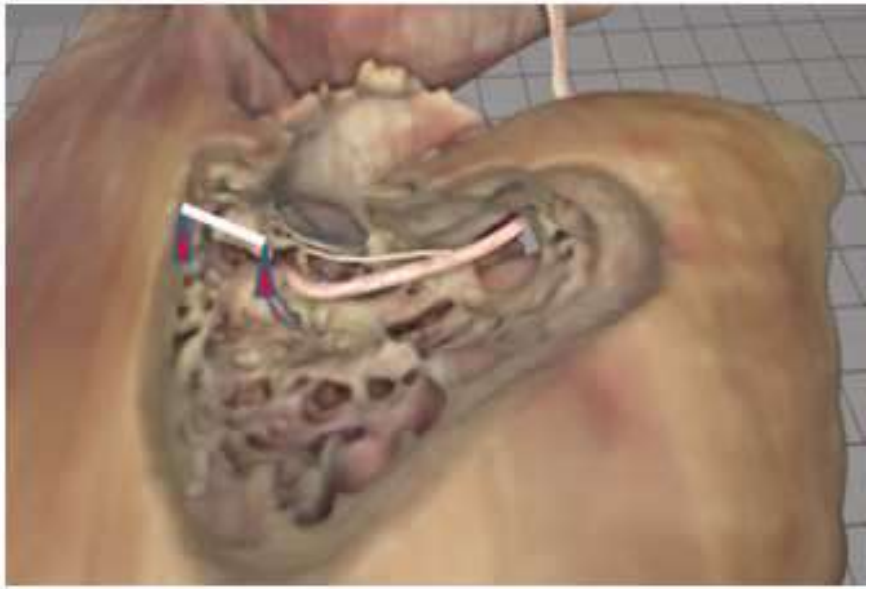

P = 0,014

4b. ábra

Click here to access/download;Ábra (PPT, JPG, TIF);renamed_d3581.tif

planum mastoideum – nervus facialis (D2)

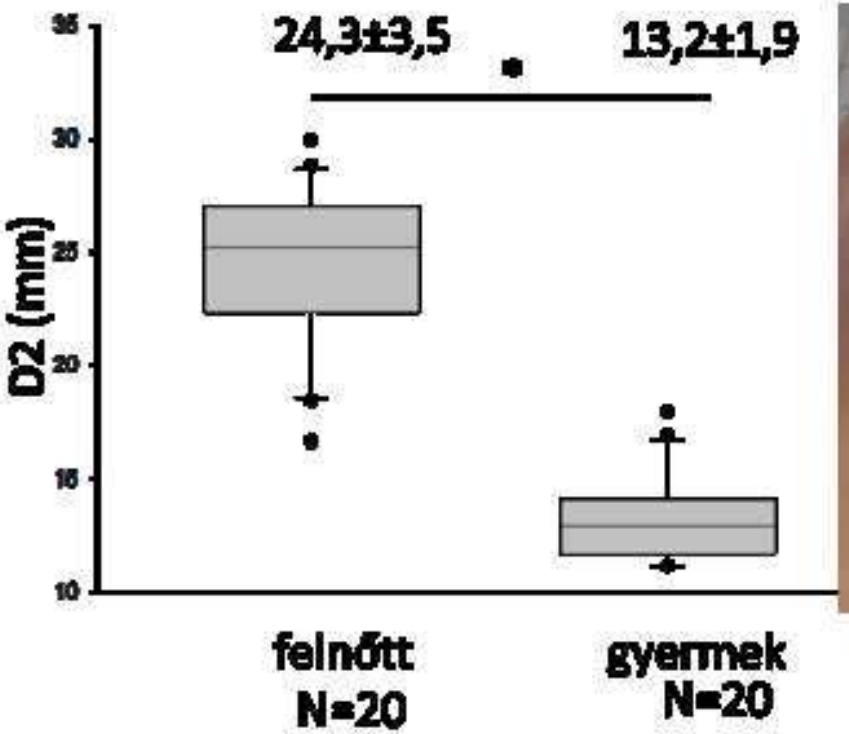

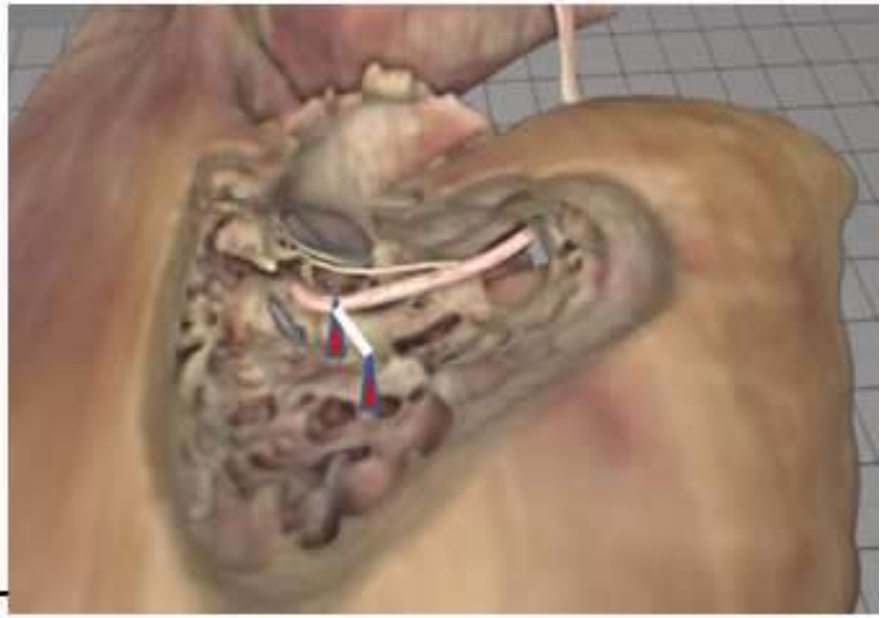

P = <0,001

Mann-Whitney Rank Sum Test

4c. ábra

Click here to access/download;Ábra (PPT, JPG, TIF);renamed_7be41.tif

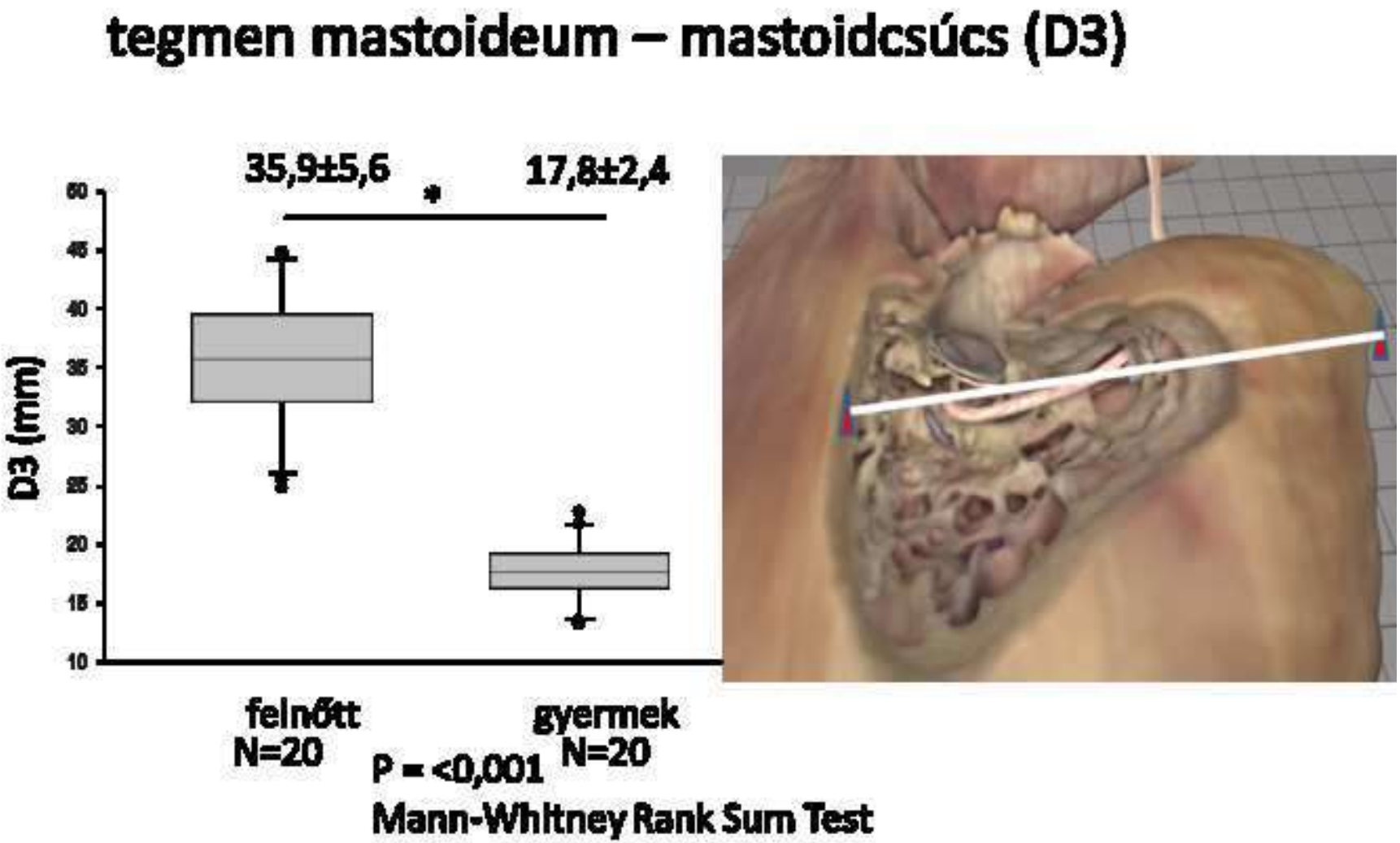

5a. ábra

Click here to access/download;Ábra (PPT, JPG, TIF);renamed_d1145.tif

nervus facialis – rostos dobgyűrű (D4)

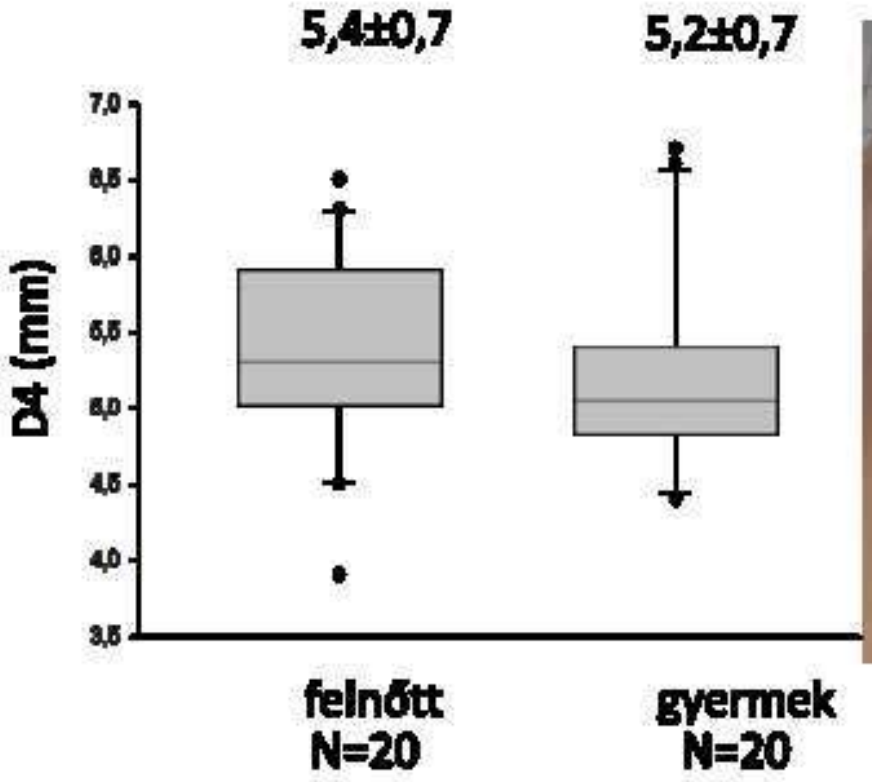

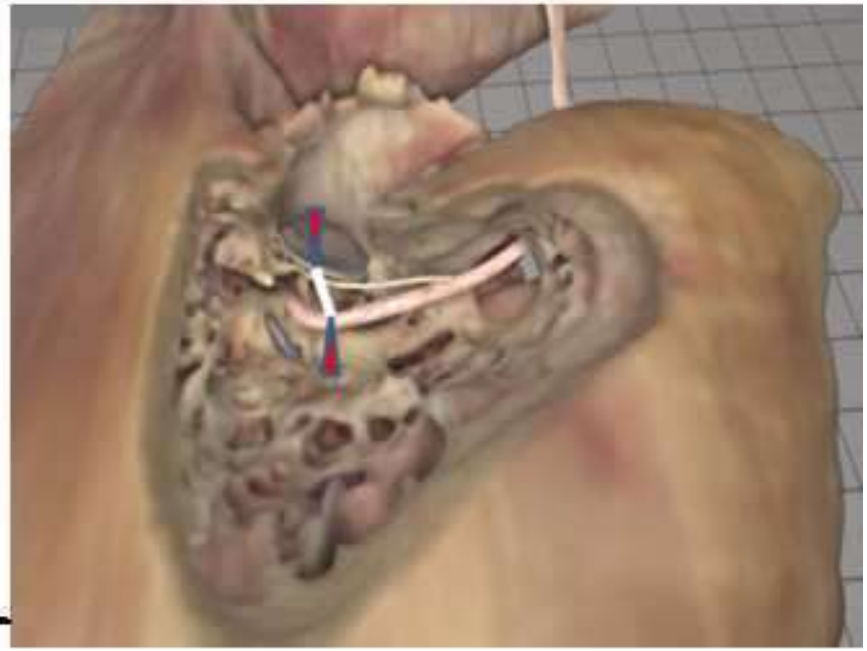

Nincs szignifikáns különbség

5b. ábra

Click here to access/download;Ábra (PPT, JPG, TIF);renamed_ce473.tif

kerek ablak – rostos dobgyűrű (D5)

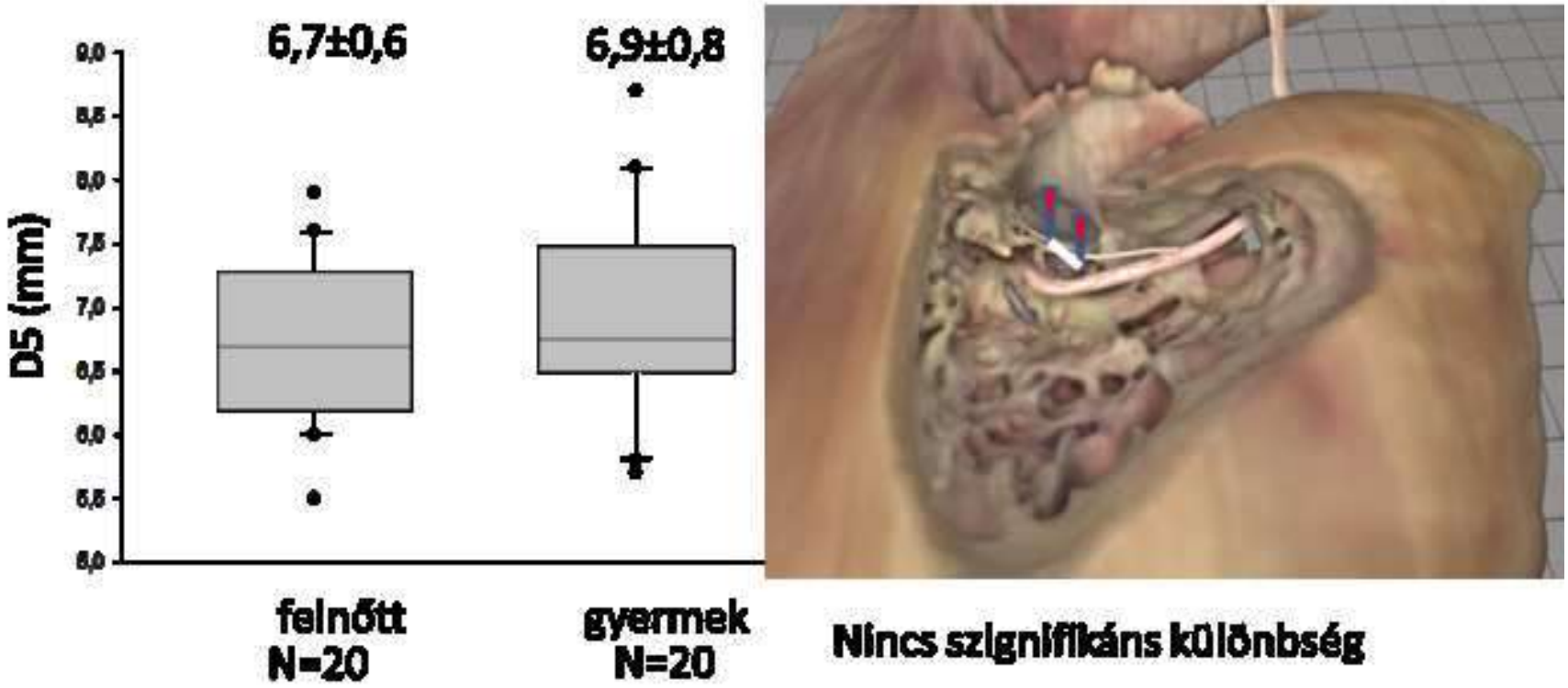

Nincs szignifikáns különbség

5c. ábra

Click here to access/download;Ábra (PPT, JPG, TIF);renamed_84e31.tif

kerek ablak – nervus facialis (D6)

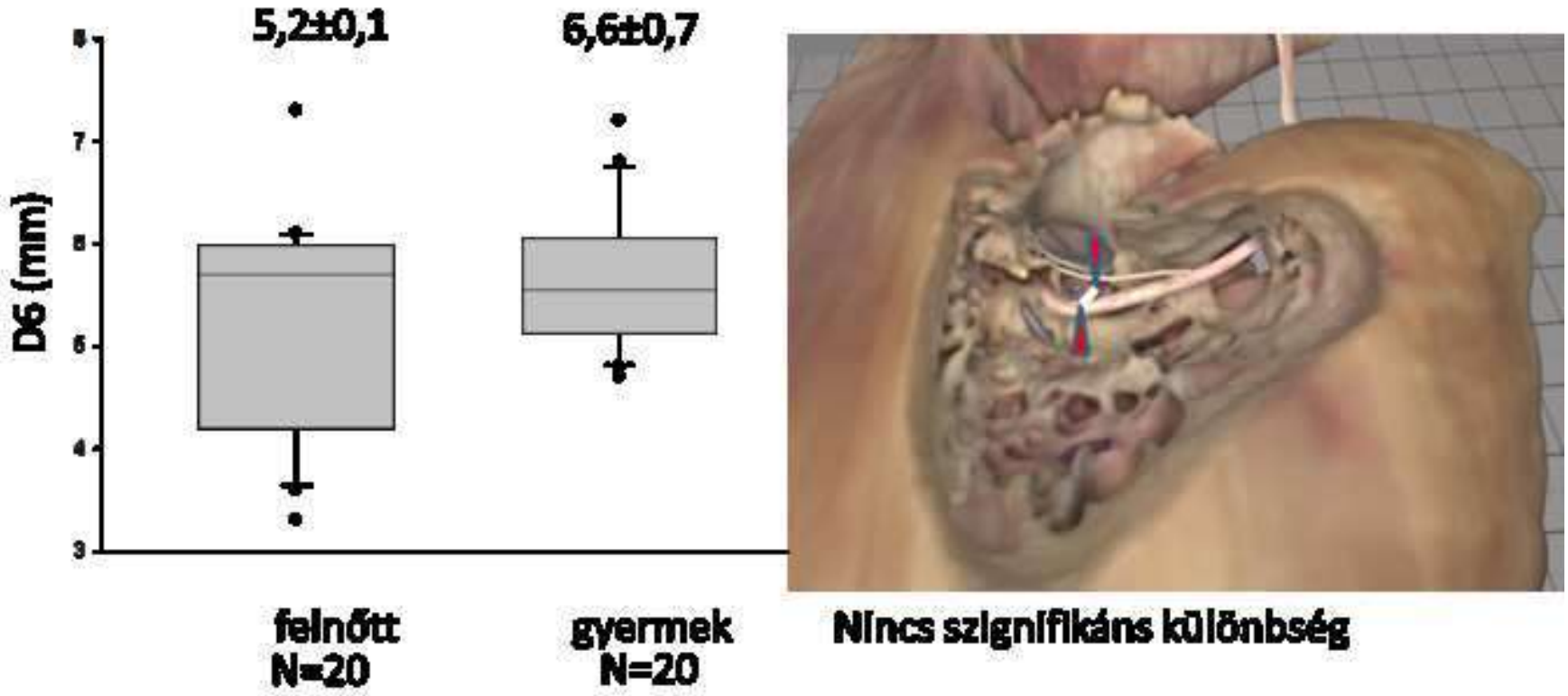

Orvosi Hetilap – eredeti közlemény

Az emberi halántékcsont csecsemő- és kisgyermekkori cochleáris implantáció szempontjából releváns dimenziói – Klinikoradiológiai vizsgálat

Dimensions of the human temporal bone that are relevant to cochlear implantation surgery in infants and toddlers – A clinical-radiological study

Perényi Ádám dr., Jóri József dr., Csanády Miklós dr., Rovó László dr.

Szegedi Tudományegyetem Fül-Orr-Gégészeti és Fej-Nyaksebészeti Klinika

Levelező szerző:

Dr. Perényi Ádám

postai cím: 6725 Szeged, Tisza Lajos krt. 111.

e-mail cím: perenyi.adam@med.u-szeged.hu

telefonszám: +3662-545310, +36-20-5829540

Nyilatkozatok:

A közlemény más folyóiratban korábban nem jelent meg, és máshova beküldésre nem került.

A levelező szerző elolvasta a jelen szerzői instrukciókat.

Anyagi támogatás: A közlemény megírása, illetve a kapcsolódó kutatómunka anyagi támogatásban nem részesült.

Szerzői munkamegosztás:

PÁ: CT-felvételeken végzett mérések, protokoll kidolgozása, vizsgálat lefolytatása, a kézirat megszövegezése, CT-felvételek 3D rekonstrukciójának elkészítése

JJ: protokoll kidolgozása, műtétek végzése, a kézirat megszövegezése

CSM: a kézirat megszövegezése

RL: protokoll kidolgozása, műtétek végzése, a kézirat megszövegezése

A cikk végleges változatát valamennyi szerző elolvasta és jóváhagyta.

Kézirat (WORD dokumentum)
Click here to access/download;Kézirat (WORD dokumentum);renamed_279fa.docx

Az emberi halántékcsont csecsemő- és kisgyermekkori cochleáris implantáció szempontjából kiemelkedően fontos dimenziói – Klinikoradiológiai vizsgálat

ÖSSZEFOGLALÁS

Bevezetés: Korai cochleáris implantáció révén a prelingualis (beszéd kialakulása előtti) siketek a halló társadalom teljes értékű tagjaivá válhatnak. A korai diagnosztika széles körben elérhető és megteremti a korai cochleáris implantáció lehetőségét, mégis gyakran a fiatal életkorra hivatkozva későbbre kerül a műtét időpontja. Célkitűzés: Célunk volt, hogy meghatározzuk a gyermek és a felnőtt halántékcsont cochleáris implantáció szempontjából releváns anatómiai paramétereit és különbségeit, valamint ezek hatását a műtéti technikára és a műtét időpontjára. Módszer: Irodalmi kutatómunkával és saját beteganyagunkon felmértük a cochleáris implantátum belső elektronikai egységének és aktív elektródájának beültetése során leginkább releváns méreteket: a halántékcsont nagy felbontású komputer tomográfiás képein megmértük a halántékcsont squamájának vastagságát, és meghatároztuk a mastoid üregrendszer dimenzióit és a recessus facialis méreteit. Eredmények: Felmérésünk alapján gyermekeknél szignifikánsan vékonyabbnak bizonyult a koponyacsont és a lágyrész, fejletlen a mastoid üregrendszer, ugyanakkor nincs szignifikáns különbség a recessus facialis méretében. Következtetések: Csecsemő- és gyermekkori műtétek alkalmával érdemes modern, vékony implantátumot választani, amelyet nem kell csontágyba süllyeszteni. A kerek ablak kiválóan vizualizálható a csecsemők fejletlen mastoid üregrendszerének feltárása által, ami kevesebb csontmunkát igényel, így gyorsabb és kíméletesebb lehet a műtét. Az alacsony életkor sajátosságai óvatosságra intik a fülsebészt, de nem kell a fontos képletek sérülésének nagyobb kockázatától tartania.

Kulcsszavak: siketség, cochleáris implantátum; bilaterális cochleáris implantáció; minimálisan invazív sebészet; halántékcsont méretei, recessus facialis

Dimensions of the human temporal bone that are relevant to cochlear implantation surgery in infants and toddlers – A clinical-radiological study

SUMMARY

Introduction: Early cochlear implantation enables prelingual deaf individuals to become full members of the hearing society. Although early diagnostics are widely accessible and enable early rehabilitation, implant surgery often may be delayed due to a candidate's young age. Objectives: The authors' objectives were to determine the anatomical parameters of the pediatric and adult temporal bone that are relevant to cochlear implantation and to ascertain the differences between them in order to assess whether the anatomical differences could influence the surgical technique and the timing of surgery. Methods: Along with a survey of the literature, findings from the authors own cochlear implantees were assessed with respect to the most relevant dimensions of the internal electronic package, including the stimulating electrode of the cochlear implant, by measuring the squama of the temporal bone, the mastoid cavity and the facial recess on high resolution computed tomographic images. Results: The skull and the overlying soft tissues proved to be thinner and the mastoid cavity was less developed in children than in adults, while no significant changes were noted in the size of the facial recess. Conclusion: It is recommended to choose modern, thin implants that do not require sinking the implant package into a bone bed. Less bone work in infants and children enables excellent visualization of the round window through the underdeveloped mastoid cavity, which makes the procedure less time-consuming and minimally invasive. Indeed, a young age should alert ear surgeons to be cautious, but no higher risk of injury to important structures is predicted for young subjects than those that might occur in adults.

Keywords: deafness, cochlear implant, bilateral cochlear implantation, minimal invasive surgery, measurements on temporal bone, facial recess

RÖVIDÍTÉSEK JEGYZÉKE

ASSR	auditory steady state response
BERA	brainstem evoked response audiometry
CT	computed tomography, komputer tomográfia
DPOAE	distortion product otoacoustic emission

Bevezetés

Siket, illetve súlyosan hallássérült csecsemők és kisgyermekek korai cochleáris implantációval teljesen (re)habilitálhatók : elérhető, hogy elkerüljük a beszédfejlődésükben bekövetkező késést vagy lehetővé tehetjük az ép halló kortársakhoz való gyors felzárkózást [1; 2]. Megfelelő hallás és beszédmegértés hiányában azonban törvényszerűen súlyos halláscsökkenésük, siketségük miatt beszéddel történő kommunikációra képtelenekké válnak. A korai eredményes rehabilitáció alapja az a megfigyelés, hogy a hallással kapcsolatos effektoros szinaptikus kapcsolatok és neurális projekciók hálózata (ún. *connectoma*) kb. 1,5–2 éves életkorra kialakul [2]. Az újszülöttek általános objektív hallásszűrése – amely hazánkban 2015 szeptemberétől kötelező [3] – felgyorsította a diagnosztikát, így korán kiszűrhetők a hallássérültek. Az ezt követő, nagy specificitású és szenzitivitású objektív audiológiai vizsgálatok (ASSR, DPOAE és BERA) biztosítják a pontos diagnózist. Súlyos fokú halláscsökkenés és anacusis esetén – amikor jól beállított, nagy teljesítményű hallókészülékkel sem érhető el megfelelő beszédfejlődés – cochleáris implantátum beültetése lehet indokolt [4], melyet Magyarországon négy egyetemi klinikai központban (Budapesten, Debrecenben, Pécsen és Szegeden) végzünk. Képalkotó vizsgálatok (a halántékcsont nagy felbontású komputer tomográfiás vizsgálata vagy cone-beam komputer tomográfia és az ún. belsőfül-protokoll szerint elvégzett mágneses rezonanciás képalkotó vizsgálatok) segítségével állapítjuk meg, hogy az adott páciens anatómiai státusza lehetővé teszi-e a beavatkozás elvégzését [5, 6]. Akár 6 hónapos korra befejeződhet a diagnosztikai sor [7], mégis későbbi időpontra kerülhet a cochleáris implantátum beültetése, aminek oka az alacsony életkor miatt felmerülő általános aneszteziológiai aggályokban (vérveszteség mértéke, kihűlés, túlhevülés lehetősége, a hosszú műtéti idő, rejtett betegségek) [8], valamint egyes fülsebészek abbéli aggodalmában keresendő, hogy a cochleáris implantáció bonyolultabb művelet lehet a gyermek populációban a felnőtteken végzett beavatkozáshoz képest. Alig találunk azonban olyan adatot a szakirodalomban, amely ez utóbbi feltevést egyértelműen alátámasztaná [9].

Műtéttechnikailag a cochleáris implantáció három fő szakaszra tagolható:

1. a processzor koponyacsontra illesztése és rögzítése
2. a stimuláló elektróda eljuttatása a mastoid sejtrendszertől a dobüregbe (mastoidectomia és tympanotomia posterior)
3. a stimuláló elektróda bevezetése a kerek ablak membránján keresztül vagy a cochlea falának megnyitásával (cochleostomán keresztül) a cochlea scala tympani járatába.

Tapasztalatunk szerint az általunk is módosított műtéti technikával, a modern, vékony implantátumok alkalmazásával a műtét időtartama lényegesen lerövidíthető [10].

A fenti korcsoportban igen vékony a koponyacsont és az azt borító lágyrész is [11]. A mastoid sejtrendszer még fejletlen, emiatt a sinus sigmoideus és az arcideg felületesebben helyezkedik el. A leginkább elfogadott módszerrel, a fülsebészeti fúróval végzett részleges mastoidectomiát követő tympanotomia posterior révén nyitjuk meg a dobüreget [6]. A tympanotomia posterior során a recessus facialisban – az incus rövid nyúlványa, a nervus facialis mastoidealis szakasza és a chorda tympani által határolt háromszögben – járatot készítünk a stimuláló elektródának, és biztosítjuk a rálátást a scala tympaniba juttatásának helyére, amely a kerek ablak vagy a csiga bazális kanyarulatán készített cochleostoma lehet (1. ábra).

Ez a műtéti lépés a struktúrák közelsége miatt az arcideg és a chorda tympani sérülésének veszélyét hordozza magában. A csecsemők és a kisgyermekek fejkörfogata kisebb a felnőttekénél [12], így logikus arra gondolnunk, hogy a recessus facialis és a dobüreg is kisebb, ezáltal a felnőttkorinál még nagyobb az idegi struktúrák sérülésének veszélye.

Munkánk során megvizsgáltuk, hogy az 1 év körüli korosztály anatómiai sajátosságai – a halántékcsont cochleáris implantáció szempontjából releváns anatómiai méretei – valóban nehezítik-e a műtét elvégzését, és emiatt indokolt-e a műtét későbbi időpontra halasztása.

Anyag és módszer

Áttekintettük a koponyacsont vastagságára és a recessus facialis méreteire vonatkozó irodalmi adatokat.

Méréseket végeztünk saját beteganyagunkon a mastoid üregrendszer és a recessus facialis méretbeli eltéréseinek felmérésére. Összesen 6 olyan távolságot határoztunk meg, amellyel definiálható a mastoid üregrendszer és a posterior tympanotomia térfogata a halántékcsont vizsgálatára kidolgozott protokollal készített komputer tomográfiás (CT) felvételeken: incus D1: rövid nyúlványa – tegmen mastoideum(coronalis metszetben, a dobhártya síkjával párhuzamos síkban az incus rövid nyújtványának végpontja és a tegmen mastoideum távolsága.),

D2: planum mastoideum – nervus facialis(coronalis metszetben a plaum mastoideum és a nervus facialis dobüregi és mastoideális határának távolsága),

D3: tegmen mastoideum – mastoidcsúcs(sagittalis metszetben a mastoidcsúcs és a tegmen tympani távolsága),

D4: nervus facialis – rostos dobgyűrű,

D5: kerek ablak – rostos dobgyűrű,

D6: kerek ablak – nervus facialis

Adatbázisunkból kigyűjtöttük a cochleáris implantációt megelőző rutin kivizsgálás részeként a halántékcsontról 2015. január 1. és 2018. augusztus 31. között a Szent-Györgyi Albert Klinikai Központban készített vékony szeletes CT vizsgálatokat. Kizártuk a vizsgálatból azokat az eseteket, amelyekben a csontos labirintus fejlődési rendellenességét vagy korábbi műtét jeleit (pl. mastoidectomia, tympanoplastica) észleltük. A 10 legfiatalabb gyermekről készült vizsgálatokat (átlagéletkor: 1,25±0,31 év) és randomizált módon 10 felnőttről (átlagéletkor: 55,82±16,93 év) készített sorozatot elemeztük. A méréseket végző személy radiológiai szakképzésben részt vevő fül-orr-gégész szakorvos. A vizsgálatunkba bevont betegeink közül 9 beteg esetében General Electric LightSpeed 64 típusú és 11 beteg esetében Philips Brillance iCT256 típusú készülékkel történt nagy felbontású CT-vizsgálat (szeletvastagság: 0,625 mm és 0,4 mm). A készülékek különbözősége nem befolyásolja a méréseink eredményét a vizsgálati paraméterek jó egyezősége miatt. A távolságméréseket Slicer 4.2 Softwarerrel, multiparametrikus nézetben végeztük a vizsgálati alanyok mindkét oldalán. A statisztikai értékelést a Mann-Whitney Sum Rank próbával végeztük.

Cochleáris implantáltjaink, illetve törvényes képviselőik előzetesen beleegyeztek a klinikai adataik tudományos célból, anonim módon történő felhasználásába.

Eredmények

Nagy esetszámra vonatkozó irodalmi adatok alapján megállapítható, hogy a gyermekek koponyacsontja szignifikánsan vékonyabb, mint a felnőtteké (3,39±1,05 SD mm vs. 6,33±0,64 SD mm) [11]. Ezek az értékek használhatók a cochleáris implantátumok belső

processzorának helyén is, ezért azokat alapul véve a *2. ábrán* szemléltetjük a méretbeli eltéréseket.

A szakirodalmi adatok szerint a recessus facialis és a belsőfül méretei már a születéskor megegyeznek a felnőttkori méretekkel [13–15].

A halántékcsont méreteit illetően a szakirodalmi adatok szerint a hártyás labirintus a 16–20. intrauterin hétre eléri a felnőttkori méreteket [16], és annak ellenére, hogy a halántékcsont pars squamosája, a dobüreg és a mastoid üreg növekszik, a csontos labirintus mérete nem változik az életkor előrehaladtával [13].
Saját implantáltjaink példáján keresztül is megalapozottnak találjuk a fenti állítást, és a *3. ábrán* szemléltetjük.
Találtunk olyan irodalmi adatot, mely szerint elképzelhető, hogy statisztikailag szignifikánsan változik a cochlea bazális kanyarulatának sziklacsonton belüli orientációja a korai életszakaszban (2 éves korig), és a 2 éves életkort követően nem változik ez a tényező [17].
A mastoid üregrendszer méretbeli változásának megítélése céljából, saját beteganyagunkon végzett méréseink eredményét a 4a-c ábrákon mutatjuk be.
Az incus rövid nyúlványa és a tegmen mastoideum távolsága (D1) felnőtteknél 5,0±1,5 mm, míg gyermekeknél 6,5±1,9 mm (P=0,014), tehát gyermekeknél szignifikánsan nagyobb (*4a ábra*). A planum mastoideum és az arcideg távolsága (D2) gyermekeknél 13,2±1,9 mm, míg felnőtteknél 24,3±3,5mm (P =<0,001), tehát felnőtteknél szignifikánsan nagyobb (*4b ábra*). A tegmen mastoideum és a mastoidcsúcs távolsága (D3) gyermekeknél 17,8±2,4 mm, míg felnőtteknél 35,9±5,6 mm (P =<0,001), tehát felnőtteknél szignifikánsan nagyobb (*4c ábra*).

Ugyanazon beteganyagunkon a recessus facialis méretének és a kerek ablak mélységi viszonyainak változására vonatkozó méréseink eredményét az 5a-c ábrákon ábrázoljuk.
A nervus facialis és a rostos dobgyűrű távolsága (D4) felnőttekben 5,2±0,7 mm és gyermekekben 5,4±0,7 mm (*5a ábra*). A kerek ablak és a rostos dobgyűrű távolsága (D5) felnőttekben 6,7±0,6 mm és gyermekekben 6,9±0,8 mm (*5b ábra*). A kerek ablak és a nervus facialis távolsága (D6) felnőttekben 5,2±0,1 mm és gyermekekben 6,6±0,7 mm (*5c ábra*). Nem tapasztaltunk szignifikáns különbséget a D4–D6 távolságokban a felnőttek és a gyermekek között.

<u>Megbeszélés</u>

A gyermekek koponyacsontja és az azt borító lágyrészek lényegesen vékonyabbak a felnőttekénél [11]. A korábbi típusú implantátumok belső elektronikai egysége jelentősen vastagabb volt a modern, vékony elektronikai kapszulával rendelkező implantátumokénál [10], ezért mindenképpen be kellett süllyeszteni őket a koponyacsontba, ami a koponya integritását károsítva meggyengítette azt. A klasszikus, széles körben alkalmazott műtéti technika [6, 18] számos, akár súlyos szövődmény (agyinfarktus [19], epidurális vérzés [20], halántéklebeny infarktusa és a sinus sigmoideus trombózisa [21], subduralis vérzés, agy-gerincvelői folyadék szivárgása [22], lágyrészek elhalása) veszélyét is hordozza. A vékony profilú implantátumok megjelenése megteremtette a „subperiostealis pocket" [23] és a „szoros subperiostealis pocket" [24] technika lehetőségét – mely utóbbit a SZTE Fül-Orr-Gégészeti Klinikán a legtöbb esetben alkalmazunk. Nemzetközi multicentrikus tanulmányunk eredményéből arra következtettünk, hogy a vékony implantátumokat rövid bőrmetszést követően kis feltárásból, akár csontágy készítése nélkül, a lágyrészek integritásának megbontása, ezáltal meggyengítése nélkül ültethetjük be, és nincs szükség rögzítő varratokra [10]. Ezzel a technikával – amellett, hogy a beavatkozás minimálisan invazívvá válik – a műtéti időtartam is jelentősen lerövidíthető.

Az antrum cranio-caudalis méretét jellemezhetjük az incus rövid nyúlványa és a tegmen mastoideum távolságával (D1). A mastoid üregrendszer laterolateralis méretét (mélységét) a planum mastoideum és az arcideg távolsága (D2), cranio-caudalis kiterjedését a tegmen mastoideum és a mastoidcsúcs távolsága (D3) adja meg. A D1:D3 arány – amely az antrum és a mastoid üreg arányát adja meg – a felnőtteknél 0,14, a gyermekeknél 0,37, miközben a D1 a gyermekeknél a felnőttekhez képest nagyobb és a D3 a gyermekeknél a felnőttekhez képest szignifikánsan kisebb volt. Megjegyezzük, hogy az újszülötteknek még nincs pneumatizált mastoidális sejtrendszere, csak az antrum mastoideum van jelen, mely légtartó vagy embrionális kötőszövet által kitöltött, és belőle kiindulva fejlődnek és 1 éves kor körül jelennek meg a légtartó mastoid sejtek [25].

Sebészi könnyebbséget jelent és gyorsítja a műtétet, hogy gyermekek esetében kevesebb csontot kell eltávolítani, ugyanakkor – mivel az arcideg kevésbé mélyen fut – óvatosabb munkával kell kialakítani a sekélyebb mastoidectomiás üreget. Óvatosságra int az az eredményünk is, hogy az antrum mérete a teljes mastoid üreg cranio-caudalis kiterjedéséhez viszonyítva relatíve nagy, ami miatt könnyen „eltévedhet" és okozhatja az arcideg sérülését a gyermek fülműtétekben tapasztalatlan sebész. Megjegyezzük, hogy a gyermekkori fülműtétek száma jelentősen csökkent, és a fülsebészeti és cochleáris implantációs kurzusokon is felnőtt specimeneken gyakorolnak a résztvevők. Biztonságos megoldást kínál, ha a tegmen

mastoideum mentén haladva keressük fel az antrumot, és így hozzuk látótérbe az incus rövid nyúlványát, amely rámutat az arcidegre. Ezt követően biztonságosan előkészíthetjük a területet a dobüreg megnyitására. Arcidegmonitor rutinszerű alkalmazásával tovább fokozhatjuk a biztonságot.

A nemzetközi szakirodalomban fellelt cadaver és képalkotó vizsgálatok eredménye – mely szerint míg a koponya méretei nőnek a születéstől kezdve gyermekkorban, addig a belsőfül és a recessus facialis méretei már a születéskor megegyeznek a felnőttkori méretekkel [13–15] – megfelel klinikai tapasztalatainknak és saját beteganyagunkon végzett méréseink eredményének (4. és 5. ábrák). Ez azt jelenti, hogy a dobüreg legelfogadottabb megnyitási módszerében, az ún. tympanotomia posteriorban, nincs érdemi különbség. További klinikai tapasztalatunk, hogy gyermeken kevésbé scleroticus a tympanotomia posterior során elfúrandó csontállomány, ami megkönnyíti a fúrást és az idegi struktúrák csontállományon belüli elkülönítését.

Konklúzió

A cochleáris implantáció műtéti technikája nem jelent szükségszerűen nagyobb kockázatot az alacsony életkor anatómiai sajátosságai miatt. A mastoid üreg fejletlensége csecsemő- és kisgyermekkorban megkönnyíti a kerek ablak vizualizálását, és a koponyacsonton végzett kevesebb csontmunka által még kisebb traumával végezhető el a műtét. Vizsgálatunkból arra következtetünk, hogy az 1 év körüli korosztály anatómiai sajátosságai – a halántékcsont cochleáris implantáció szempontjából releváns anatómiai méretei – nem nehezítik meg a műtét elvégzését, és nem indokolják a hallásrehabilitációs műtét halogatását.

IRODALOMJEGYZÉK

[1] Hehar SS, Nikolopoulos TP, Gibbin KP, et al. Surgery and Functional Outcomes in Deaf Children Receiving Cochlear Implants before Age 2 Years. Arch Otolaryngol Head Neck Surg. 2002; 128: 11–14.

[2] Kral A, Kronenberger WG, Pisoni DB, et al. Neurocognitive factors in sensory restoration of early deafness: a connectome model. Lancet Neurol. 2016; 15: 610–621.

[3] Guidelines of the Ministry of Human Resources for full age-related hearing screening of children aged 0-18 years and for the care and rehabilitation of filtered children [Az Emberi Erőforrások Minisztériuma szakmai irányelve a 0–18 éves korú gyermekek teljes körű, életkorhoz kötött hallásszűréséről és a kiszűrt gyermekek gondozásba, rehabilitációba vételéről 2015. EüK 9. szám EMMI szakmai irányelv hatályos: 2015.05.27]– Available from: http://www.hbcs.hu/uploads/jogszabaly/2203/fajlok/0_18_eves_koru_gyermekek.pdf, [Hungarian] [accessed: December 12, 2018]

[4] Deggouj N, Gersdorff M, Garin P, et al. Today's indications for cochlear implantation. B-ENT. 2007; 3: 9–14.

[5] Perényi Á, Bella Zs, Baráth Z et. al. Role of cone-beam computed tomography in diagnostic otorhinolaryngological imaging [A cone-beam komputertomográfia alkalmazása a fül-orr-gégészeti képalkotásban]. Orv Hetil. 2016; 157: 52–58. [Hungarian]

[6] Lenarz T. Cochlear implant – state of the art. GMS Current Topics in Otolaryngology – Head and Neck Surgery. 2017; 16: 1–29

[7] Cunningham RF. eBook Chapter 13, Cochlear Implants, In: A resource guide for early detection and intervention. 13, 1–12. Available from: http://www.infanthearing.org/ehdi-ebook/2015_ebook/13-Chapter13CochlearImpants2015.pdf [accessed: December 12, 2018]

[8] Basura GJ, Eapen R, Buchman CA. Bilateral cochlear implantation: current concepts, indications, and results. Laryngoscope. 2009; 119: 2395–1401.

[9] Rackan TR, Reda FA, Rivas A et al. Comparision of cochlear implant relevant anatomy in children versus adults. Otol Neurotol. 2012; 33: 328–334.

[10] Perenyi A, Toth F, Nagy AA, et al. Early experience on a modern, thin cochlear implant family. A retrospective, international multicenter study. J Med Life. 2018; 11: 146–152.

[11] Posta B, Jarabin JA, Perényi Á, et al. Pediatric hearing rehabilitation with the Baha® Attract implant system. [Fiatalkori hallásrehabilitáció Baha® Attract implantátumrendszerrel] Orv Hetil. 2017; 158: 304–310. [Hungarian]

[12] Nellhaus G. Head circumference from birth to eighteen years: Practical Composite International and Interracial Graphs Pediatrics. 1968; 41: 106–114.

[13] Eby TL, Nadol JB. Postnatal growth of the human temporal bone. Implications for cochlear implantation in children. Ann Otol Rhinol Laryngol. 1986; 95: 356–364.

[14] O'Donoghue GM, Jackler RK, Jenkins WM, et al. Cochlear implantation in children: The problem of head growth. Otolaryngol Head Neck Surg. 1986; 94: 78–81.

[15] Dahm MC, Shephard RK, Clark GM. The postnatal growth of the temporal bone and its implications for cochlear implantation in children. Acta Otolaryngol Suppl. 1993; 505: 1–39.

[16] Bast TH. Development of the otic capsule. VI. Histological changes and variations in the growing bony capsule of the vestibule and cochlea. Ann Otol Rhinol Laryngol. 1942; 51: 343–357.

[17] Kiran AS, Varghese AM. Irodi A, et al. Radiological Evaluation of Cochlear Orientation and Its Implications in Cochlear Implantation. Indian J Otolaryngol Head Neck Surg. 2018; 70: 1–9.

[18] Clark GM, Pyman BC, Balley QR. The surgery for multiple electrode cochlear implantations. J Laryngol Otol. 1979; 93: 215–223.

[19] Proops DW, Stoddart RL, Donaldson I. Medical, surgical and audiological complications of the first 100 adult cochlear implant patients in Birmingham. J Laryngol Otol Suppl. 1999; 24: 14–17.

[20] Gosepath J, Maurer J, Mann WJ. Epidural hematoma after cochlear implantation in a 2.5-year-old boy. Otol Neurotol. 2005; 26: 202–204.

[21] Staecher H, Chow H, Nadol J. Osteomyelitis, lateral sinus thrombosis and temporal lobe infarction caused by infection of a percutaneous cochlear implant. Am J Otol. 1999; 20: 726–728.

[22] Dodson K, Maiberger P, Sismanis A. Intracranial complications of cochlear implantation. Otol Neurotol. 2007; 28: 459–462.

[23] Balkany TJ, Whitley M, Shapira Y, et al. The temporalis pocket technique for cochlear implantation: an anatomic and clinical study. Otol Neurotol. 2009; 30: 903–907.

[24] Jethanamest D, Channer GA, Moss WJ, et al: Cochlear Implant Fixation Using a Subperiosteal Tight Pocket Without Either Suture or Bone-Recess technique. Laryngoscope, 2014; 124: 1674–1677.

[25] Cheatle AH. The Infantile Types of Mastoid with Ninety-six Specimens. J. Laryngol. 1907; 22:256.

ÁBRAJEGYZÉK

1. ábra: A nervus facialis és chorda tympani által bezárt szög szárai által határolt recessus facialis és a benne fúróval készített posterior tympanotomia mikroszkópos műtéti képe. Minimálisan invazív műtét során a kerek ablakon keresztül történik a stimuláló elektróda bevezetése a cochleába.

2. ábra: Gyermekek és felnőttek koponyacsontjának és lágyrészeinek vastagsága a cochleáris implantátum belső egységének helyén (a: 12 hónapos gyermek, b: 7 éves gyermek, c: 75 éves felnőtt). Bal oldalon csontablakos, axiális síkú CT szeletek, jobb oldalon topogramokra vetítve egy cochleáris implantátum hozzávetőlegesen méretarányos belső processzora látható. A mérések és a cochleáris implantátum rekonstrukciós képe RadiAnt DICOM Viewer 4.6.5 szoftverrel készült.

3. ábra: 1 éves csecsemő és 50 éves felnőtt halántékcsontjának összehasonlítása szemléltető ábrán. a): A cochlea bazális kanyarulatán áthaladó, axialis síkú CT-szeletek egymásra vetítve. b): 3D Slicer 4.2-vel készített 3D rekonstrukciók egymásra vetítve. A belsőfülek méretei megegyeznek, lényeges különbséget a mastoid rendszer volumenében találunk.

4a ábra: Az incus rövid nyúlványa és a tegmen mastoideum távolsága gyermekeknél nagyobb, mint felnőtteknél. Bal oldalon a diagramon a mérések átlagát tüntettük fel, jobb oldalon virtuális háromdimenziós ábrán (3D Slicer 4.2, Virtual Ear Simulator) a vizsgált távolságot (D1) fehér vonallal jelöltük.

4b ábra: A planum mastoideum és az arcideg közötti távolság gyermekeknél szignifikánsan rövidebb, mint felnőtteknél. Bal oldalon a diagramon a mérések átlagát tüntettük fel, jobb oldalon virtuális háromdimenziós ábrán (3D Slicer 4.2, Virtual Ear Simulator) a vizsgált távolságot (D2) fehér vonallal jelöltük.

4c ábra: A tegmen mastoideum és a mastoid csúcs közötti távolság gyermekeknél szignifikánsan rövidebb, mint felnőtteknél. Bal oldalon a diagramon a mérések átlagát tüntettük fel, jobb oldalon virtuális háromdimenziós ábrán (3D Slicer 4.2, Virtual Ear Simulator) a vizsgált távolságot (D3) fehér vonallal jelöltük.

5a ábra: Az arcideg és a rostos dobgyűrű távolságát vizsgálva nincs szignifikáns különbség gyermekek és felnőttek között. Bal oldalon a diagramon a mérések átlagát tüntettük fel, jobb oldalon virtuális háromdimenziós ábrán (3D Slicer 4.2, Virtual Ear Simulator) a vizsgált távolságot (D4) fehér vonallal jelöltük.

5b ábra: A kerek ablak és a rostos dobgyűrű távolságát vizsgálva nincs szignifikáns különbség gyermekek és felnőttek között. Bal oldalon a diagramon a mérések átlagát tüntettük fel, jobb oldalon virtuális háromdimenziós ábrán (3D Slicer 4.2, Virtual Ear Simulator) a vizsgált távolságot (D5) fehér vonallal jelöltük.

5c ábra: A kerek ablak és az arcideg távolságát vizsgálva nincs szignifikáns különbség gyermekek és felnőttek között. Bal oldalon a diagramon a mérések átlagát tüntettük fel, jobb oldalon virtuális háromdimenziós ábrán (3D Slicer 4.2, Virtual Ear Simulator) a vizsgált távolságot (D6) fehér vonallal jelöltük.

V.

Early experience on a modern, thin cochlear implant family. A retrospective, international multicenter study

Perenyi A*, Toth F*, Nagy AA*, Skrivan J**, Boucek J***, Gheorghe DC****, Neagos A*****, Kiss JG*, Jori J*, Rovo L*
*University of Szeged, Albert Szent-Györgyi Clinical Center, Department of Otorhinolaryngology, Head and Neck Surgery, Szeged
**Department of Otorhinolaryngology, Head and Neck Surgery, Charles University in Prague, Second Faculty of Medicine, Motol University Hospital
***Department of Otorhinolaryngology, Head and Neck Surgery, Charles University in Prague, First Faculty of Medicine, Motol University Hospital
****ENT Clinic "Maria Sklodowska Curie" Hospital, "Carol Davila" University of Medicine and Pharmacy, Bucharest
*****Emergency County University Hospital of Târgu Mures, ENT Department

Correspondence to: Dr. Adriana Neagos
Lapusna str, No 8, postcode: 540342, Târgu Mures, România.
Phone: 0040744112250, E-mail: neagos.adriana@gmail.com

Received: March 9th, 2018 – Accepted: May 15th, 2018

Abstract

Rationale: Cochlear implantation is the most effective method of rehabilitation for patients with severe to profound sensorineural hearing loss. Binaural hearing forms the basis of the development of hearing-associated cortical networks in infants and toddlers, but simultaneous bilateral implantation is often postponed due to the demands of classical surgical methods, which are associated with large incisions and a deep bony well. Objective: The authors report on the use of a modern, thin implant type and the possibilities it provided to simplify the surgical technique. Methods and results: Recent models of the Cochlear™ Nucleus® implant family were studied in an international retrospective multi-center study: 6 otolaryngologists in 5 centers shared their experiences on 73 consecutively implanted, thin implants. The surgical incision could be made shorter than before and only shallow bony wells or none at all were created in 4 out of 5 centers. No complications occurred. Discussion: This study underlines that implants with thin electronics capsules enable a simplified, fast and safe implantation procedure that allows simultaneous bilateral cochlear implantation.

Keywords: deafness; cochlear implant; minimally invasive surgery; subperiosteal pocket; fixation

Introduction

Early and successful audiological rehabilitation of infants and toddlers is of the utmost importance because the untreated severe hearing loss would impede their speech abilities [1,2]. If high-power hearing aids do not bring enough benefit, cochlear implantation is indicated. Our centers' recommendation is that cochlear implantation should be performed before the age of 18 to 24 months because the connectome [3] (a network of effective synaptic connections and neural projections) continues to mature up until this age [4,5]. Later, the plasticity of the human brain gradually diminishes. In practice, this means that if cochlear implantation is performed in time, the toddlers have a high chance of reaching equivalent levels of speech performance to their normal-hearing peers without much delay in their speech development [6,7]. Early rehabilitation may be delayed not only by late diagnosis of deafness, but also by the surgical requirements of the classical technique for cochlear implantation (large access, risk of complications, long surgical time, blood loss that are problematic aspects most commonly in infants and toddlers) for which reason the use of thinner implants is advantageous. The surgery is associated with several risk factors, predominantly in infants and toddlers because the bone and soft tissues are very thin in these age groups [8], which makes subjects more prone to complications [9-12].

The classical surgical technique for cochlear implantation, dating back some decades, required large access, which was not a major problem whilst the majority of the implantations were performed on adult subjects. Today, however, a large number of surgeries are performed on infants and toddlers. The earlier types of cochlear implants were thick in order to provide good impact resistance, and for this reason, a bony well to sink the implant into the skull was required. This sometimes resulted in bulging soft tissues, which were associated with discomfort during sleep and for those wearing glasses and increased risk of soft tissue necrosis over the implant. Creation of a bony well required a long, up to 10 to 15 cm incision and wide access [13] that considerably compromised the stability of the soft tissues. Consequently, in order to prevent dislocation of the

implant electronics, the surgeon had to fixate the implant package to the bone with non-absorbable sutures, mesh or screws [14-16]. The bony well, with a sharp rim, contributes towards the prevention of implant migration. This classical method, however, is associated with several hazards, especially in infants and toddlers, because they have very thin bone and soft tissues at the implant site [6]. Potential severe complications are cerebral infarction [9], epidural hemorrhage [10], infarction of temporal lobe [11], lateral sinus thrombosis [11], subdural hemorrhage, liquorrhoea [12], and soft tissue necrosis. If a bony well is created, the skull will be weakened and will have lower ability to resist mechanical injuries. Furthermore, the bony well requires a large view and incision and the overlying soft tissues will push the implant less tightly to the skull. A longer incision is associated with a longer surgical time, more blood loss, more time needed for coagulation and wound closure and longer hospital stays and postoperative care [17].

The subperiosteal pocket technique has become a widely used method of cochlear implantation: Balkany et al. used the tight temporal pocket and further tightened the pocket with periosteal sutures to fixate the implant [16], while Jethanamest et al. used the "subperiosteal tight pocket" without any other fixation of the implant [19]. Recently, Turanoglu et al. reported their finding that the internal electrical unit of the implant device, implanted with the subperiosteal temporal pocket technique, fixates itself by causing bone remodeling and making an impression on the skull [20]. Regarding displacement of the implant, no difference was found between the classical and the tight subperiosteal pocket technique so far [21,22].

To optimize outcomes, it is advised to aim for an early diagnosis, bilateral auditory rehabilitation and quick, minimally invasive and safe cochlear implant surgery. When indicated, simultaneous bilateral implantation is recommended because sequential procedures are linked with two courses of anesthesia, double surgical load and double the hospital stay. However, the disadvantages of surgery as discussed above mean that bilateral implantation in one surgical procedure is often not possible. The leading cochlear implant manufacturers are familiar with these dilemmas and develop their devices based on consensus with surgeons. A critical aspect of the design of the device is size. Decreasing size, especially thickness, facilitates minimally invasive surgical techniques as thin implants can be implanted either into a shallow bony well or even without a bony well [23,24]. Although other manufacturers have aimed to decrease the thickness of their cochlear implants, the most conspicuous change can be observed across the Cochlear™ Nucleus® implant series. The newest Profile devices from Cochlear Ltd. (Sydney, Australia) have an almost 50% decrease in thickness compared to Nucleus® Freedom devices. This provides an opportunity to examine the practical value of such changes and allows us to assess the first experiences with the device from the user's perspective.

The aim of our study was to assess the advantages of this low-profile implant family with regards to the modification of the surgical technique and any changes in comparison with the earlier type of implants. Experienced surgeons were interviewed and given a self-administered questionnaire. They were asked: Does the design of the implant allow modification of the classical surgical technique to allow a simpler and safer procedure?

Methods

The surgeries were performed using the Cochlear™ Nucleus® Profile implants (CI512 and CI522). Nucleus® CI532 that was marketed later has the same low-profile electronics capsule, thus the results can be projected to all three implant types within the Profile family. The profile thickness of the implant was decreased compared with the earlier model, the Nucleus® Freedom, from 6.9 mm to 3.9 mm. Although the implant electronics capsule changed in shape, the rounded edges became more angular, the overall dimensions did not change significantly (Figure 1).

Cochlear Nucleus CI24RE (Freedom)	Size of internal electronics housing	Cochlear Nucleus CI512 (Profile)
6.9	thickness (mm)	3.9
20.5	width (mm)	24
19.3	length (mm)	23

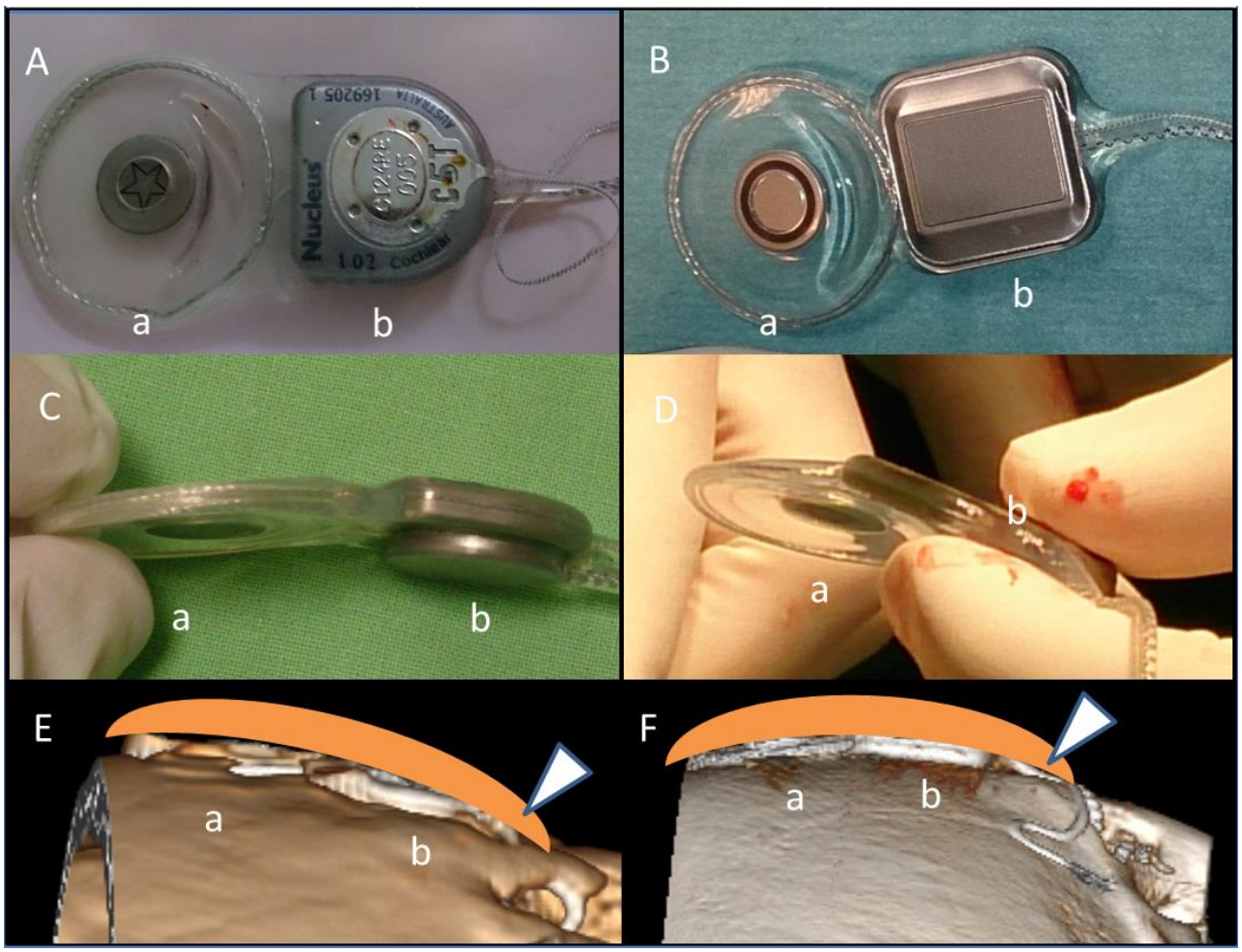

Fig. 1 Cochlear™ Nucleus® Freedom (on the left) and Cochlear™ Nucleus® Profile (on the right) implants from above (A and B) and side view (C and D). The dimensions are detailed in the table. E and F show the three dimensional CT reconstructions (software: RadiAnt DICOM Viewer). The electronics capsule (a) and the antenna (b), in the middle of which a magnet is mounted, can be easily recognized. The arrowhead represents the soft tissue over the implant. The profile of the implant protrudes out of the bony surface only as much as the earlier type of implant.

International multi-center retrospective study

The surgical experiences with the thin implant types were collected and compared in a retrospective multi-center study. The surgeons gave feedback about the changes in their surgical technique with the thin implant family compared with the earlier, thicker types.

Five leading cochlear implant centers in Central and Eastern Europe were enrolled:

1. The University of Szeged, Albert Szent-Györgyi Clinical Center, Department of Otorhinolaryngology, Head and Neck Surgery, Szeged, Hungary (21 Profile implants)
2. Department of Otorhinolaryngology, Head and Neck Surgery Charles University in Prague, Second Faculty of Medicine Motol University Hospital, Prague, Czech Republic (18 Profile implants)
3. Department of Otorhinolaryngology, Head and Neck Surgery Charles University in Prague, First Faculty of Medicine Motol University Hospital, Prague, Czech Republic (11 Profile implants)
4. ENT Clinic “Maria Sklodowska Curie” Hospital, “Carol Davila” University for Medicine and Pharmacy, Bucharest, Romania (17 Profile implants)
5. Emergency County University Hospital of Targu Mures, ENT Department, Targu Mures, Romania (6 Profile implants)

Six experienced otolaryngologists (the average years of experience with ear surgery was 26 years) were asked to fill in a self-administered questionnaire regarding their opinion about the thin implants. The official language of the questionnaire was English (Figure 2).

Questionnaire about Nucleus Profile Implants

Center name, address: ……
Filled in by: ……

What is the typical size of incision?
A) <5 cm
B) 5-7 cm
C) 7-9 cm
D) 9-11 cm
E) >11 cm

Compared to earlier cochlear implant types, the typical size of incision is:
A) much shorter
B) slightly shorter
C) the same
D) slightly longer
E) much longer

Do you create a bony well for the implant?
A) always
B) in most cases
C) in about half of the cases
D) in some cases
E) never

If yes, how deep is the deepest part?
A) just the outer cortical bone
B) more than the outer cortical bone but less than the implant thickness
C) as deep as the implant thickness
D) more than the implant thickness
E) the total bone thickness

Compared to earlier cochlear implant types, the bony well with Profile implants is
A) considerably less deep
B) slightly less deep
C) the same
D) slightly deeper
E) considerably deeper

Do you fixate the implant to the bone with sutures?
A) always
B) in most cases
C) in half of the cases
D) in some cases
E) never

Do you fixate the implant to the periosteum with sutures?
A) always
B) in most cases
C) in about half of the cases
D) in some cases
E) never

Do you fixate the implant to the temporal muscle with sutures?
A) always
B) in most cases
C) in about half of the cases
D) in some cases
E) never

Have you realized displacement of the implant?
A) no
B) yes, in……cases

Average surgical time from incision until wound closure, unilateral implant
A) <50 Minutes
B) 50-70 Minutes
C) 70-90 Minute
D) 90-110 Minutes
E) >110 Minute

Compared to earlier cochlear implant types, the surgical time is
A) shorter
B) the same
C) longer

Do you think that Profile makes the implantation procedure easier?
A) No
B) yes, slightly
C) yes moderately
D) yes, considerably

Do you think that Profile makes the implantation procedure safer (less complications)?
A) No
B) yes, slightly
C) yes moderately
D) yes, considerably

Fig. 2 The English language self-administered questionnaire

The surgeons provided answers based on their subjective surgical experiences and the documentation collected about the implant surgery. A total of 73 thin implants were implanted into 59 recipients, up to 31 January 2015. The recipients were children and adults with an average age of the recipients between 17-23 years. Sex ratio was 30 females and 29 males. Bilateral implantation was performed in 14 subjects.

The First Faculty and Second Faculty of Medicine Motol University Hospital acted as independent centers. The following topics were covered:

1. The length of the surgical incision and its relation to the earlier type of implant
2. Necessity and dimensions of a bony well for the implant electronics
3. Fixation of the implant electronics with sutures
4. The incidence of intraoperative and early postoperative complications
5. Dislocation of the implant
6. Change in surgical time
7. The opinion of the surgeon if implantation of the thin implants is easier or safer
8. The general opinion of the surgeon and comments

Results

The length of the surgical incision measured was less than 5 cm in 2 centers and between 5 and 7 cm in 3 centers. When compared with the earlier type of implant, the incision was found to be considerably shorter (3 out of 5 centers; 60%), slightly shorter (1 out of 5 centers; 20%), and unchanged (1 out of 5 centers; 20%).

A bony well was created only in a few cases (2 out of 27 implants) in 2 centers and in all cases in 3 centers (46 implants). If a bony well was created, it was performed by removing the outer cortical bone only in three centers. The bony well was deeper than the outer cortical bone but less deep than the implant thickness in one center and the bony well was as deep as the implant thickness in one center. When compared with the earlier type of implant, the bony well was reported to be considerably shallower in 4 centers and slightly shallower in 1 center.

None of the centers fixated the implant to the bone. Periosteum and temporalis muscle was always used for fixation in 2 out of 5 centers. No intraoperative or early postoperative complication was reported by any of the centers.

Minimal displacement of implant electronics was registered in one center, without the need for revision surgery. This center reported having drilled a bony well as deep as the implant thickness and used the periosteum for fixation.

The typical surgical time for unilateral surgery from incision until wound closure was reported to be less than 50 minutes in 2 centers, 50 to 70 minutes in 1 center and 90 to 110 minutes in 2 centers, while surgery with the thicker implants took approximately 10 to 25 minutes longer. The shorter times were seen in those centers in which a bony well was not drilled. When compared with the earlier types of implants, the surgical time was shorter in all 5 centers.

The surgeons found the implantation procedure for the recent type of implant considerably easier in 2 centers, moderately easier in 1 center and slightly easier in 2 centers.

They also found the implantation considerably safer in 2 centers, moderately safer in 1 center and slightly safer in 2 centers.

The surgeons all agreed that the thin nature of the new implant did not necessitate a classical bony well.

Discussion

Universal newborn hearing screening enables early detection of hearing loss in infants and their early audiological rehabilitation, even under the age of 1 year. Binaural hearing not only helps to localize the source of the sound but also improves speech perception, especially in noisy environments [25-27]. Therefore, optimum outcomes can be achieved in these infants by providing them with bilateral cochlear implants.

Although several factors are in favor of simultaneous bilateral implantation [28,29], this procedure is associated with longer surgical time and increased load, especially in infants and toddlers. For this reason, an important goal of implant surgery is to use faster and more minimally invasive surgical techniques. In order to prevent bulging of soft tissues over the thicker implants, the classical technique of cochlear implantation requires the drilling of a bony bed and fixation of the device to the skull and is associated with several risk factors, predominantly in infants and toddlers. The bone and soft tissues are very thin in these age groups [8] which make subjects more prone to complications [9-12]. The biggest advantage of thin implants is that they can be implanted into a shallow bony well or even without a bony well and often without the need for fixation.

The surgeons participating in the study all agreed that the thin nature of the new implant did not necessitate a classical bony well and that the reduction in drilling definitely decreased the risk of a dural injury, with a further advantage that the implant was less bulging under the skin. Nevertheless, for those who decided to use a bony well, this could be easily created because in their opinion an anterior rim sufficed to prevent migration of the implant.

The results of the multi-center questionnaire show that the surgical techniques made possible by the thin implants had several benefits compared to the older devices, which were clinically relevant:

1. The surgical incision used was shorter, which is associated with less blood loss, as the bleeding stops sooner and wound closure is faster (Figure 3).

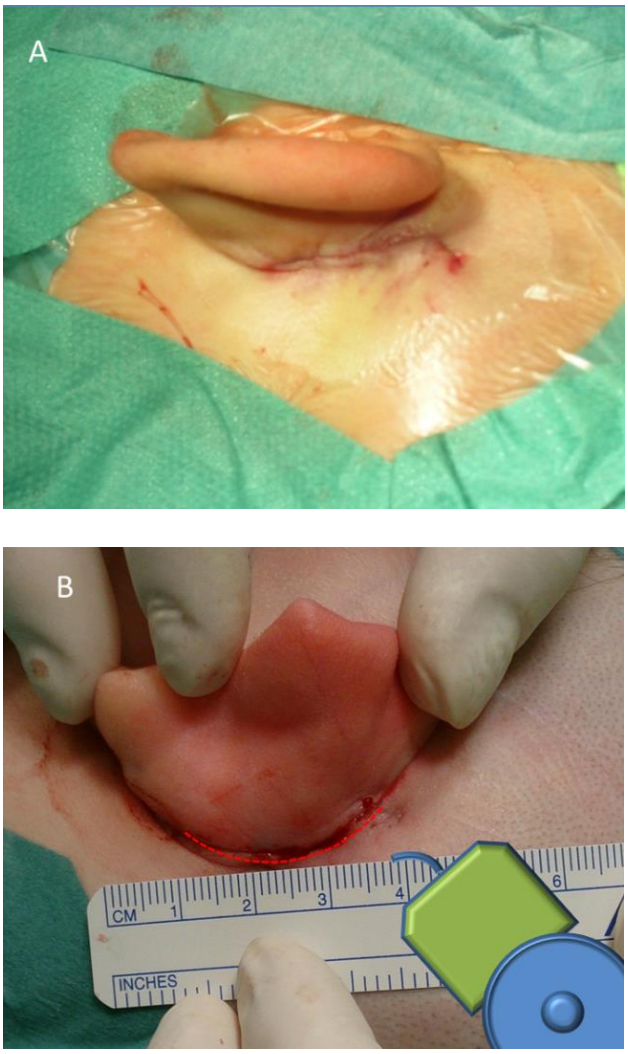

Fig. 3 Two examples of the shortest incisions. A) A short, linear incision with superior-posterior extension. B) A short, curved incision in the retroauricular fold. The drawing indicates the approximate location of the implant.

2. No bony well was necessary, or if used it could be made shallow. This reduces the risk of complications and time can be saved (Figure 5).
3. No other fixation of the implant to the skull other than the subperiosteal tight pocket has

to be used. This ensures enough stability of the implanted device and time can be saved.

4. The rate of displacement (1 out of 73 cases) was comparable to other techniques. Note: The only displacement was observed at the site in which the standard technique is to make a bony well as deep as the implant thickness. A deep well requires a large view and the tissues of the subperiosteal pocket will be weakened.

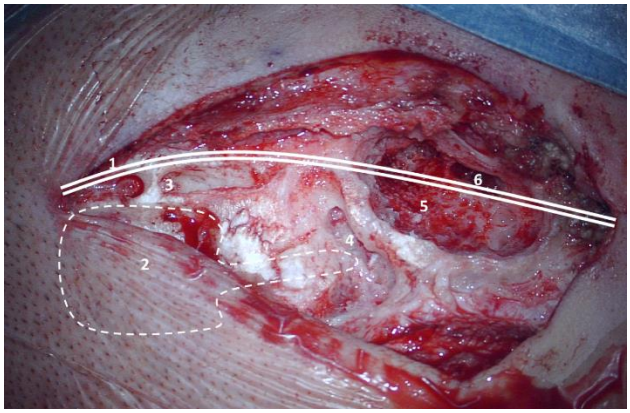

Fig. 4 An example of sinking the implant into a bony well: Meticulous and time-consuming surgical steps may be required. Sinking the implant into a bony well requires several surgical steps. 1: Long incision and large exposition of the skull. 2: The outline of the bony well. 3: A bony tunnel in which the fixation sutures are inserted. 4: A bony tunnel in which the stimulating electrode is inserted. 5: A limited mastoidectomy cavity. 6: Posterior tympanotomy. Steps 1-4 can be omitted if thin implants are used.

5. The above-mentioned factors made the implantation procedure simpler, reduced surgical time and decreased the load of postoperative care and duration of hospital stay. This is a considerable advantage, especially in simultaneous bilateral implantations in infants and toddlers.

Conclusion

Thin implants are advantageous because they fit the shape of the skull and cause only slight protrusion of the soft tissues, even without a bony well. The smaller incision (exploration) is associated with less blood loss and a drop in surgical time.

Our study underlines that the new thin implants are associated with real benefits, in that they allow us to further develop and simplify the surgical technique for cochlear implantation. One should note that if the surgical incision is larger than necessary and the integrity of the soft tissues is not preserved, the pocket for the implant will be unnecessarily weakened. In such cases, in order to prevent implant displacement, the implant should be fixated to the bone (bony well, sutures).

In the authors' opinion, the development of cochlear implant design should be directed towards a decrease in thickness and adaption to the shape of the skull.

Conflict of Interest

The authors declare that there is no conflict of interest.

References

1. **Arlinger S.** Negative consequences of uncorrected hearing loss – a review. Int J Audiol. 2003;42 Suppl 2:2S17-20
2. **Dettman SJ, Pinder D, Briggs RJ, et al.**: Communication development in children who receive the cochlear implant younger than 12 months: risks versus benefits. Ear Hear. 2007;28:11S-18S
3. **Kral A, Kronenberger WG, Pisoni DB, et al.**: Neurocognitive factors in sensory restoration of early deafness: a connectome model. Lancet Neurol. 2016;15(6):610-621.
4. **Gordon KA, Wong DD, Valero J et al**. Use it or lose it? Lessons learned from the developing brains of children who are deaf and use cochlear implants to hear. Brain Topography. 2011;24(3-4):204-219.
5. **Kral A, Yusuf PA, Land R.** Higher-order auditory areas in congenital deafness: Top-down interactions and corticocortical decoupling. Hearing Research. 2017; 324:50-63.
6. **Wie OB**: Language development in children after receiving bilateral cochlear implants between 5 and 18months. Int J Pediatr Otorhinolaryngol. 2010;74(11):1258-1266.
7. **Dettman SJ, Dowell RC, Choo D, et al.**: Long-term Communication Outcomes for Children Receiving Cochlear Implants Younger Than 12 Months: A Multicenter Study. Otol Neurotol. 2016;37(2):82-95.
8. **Posta B, Jarabin JA, Perényi Á, et al.**: Pediatric hearing rehabilitation with the Baha® Attract implant system. Orv Hetil. 2017;158(8):304-310.
9. **Proops DW, Stoddart RL, Donaldson I.**: Medical, surgical and audiological complications of the first 100 adult cochlear implant patients in Birmingham. J Laryngol Otol Suppl. 1999;24:14-17.
10. **Gosepath J, Maurer J, Mann WJ.**: Epidural hematoma after cochlear implantation in a 2.5-year-old boy. Otol Neurotol. 1005;26(2):202-204.
11. **Staecher H, Chow H, Nadol J.**: Osteomyelitis, lateral sinus thrombosis and temporal lobe infarction caused by infection of a percutaneous cochlear implant. Am J Otol, 1999;20(6):726-728.
12. **Dodson K, Maiberger P, Sismanis A.**: Intracranial complications of cochlear implantation. Otol Neurotol. 2007;28(4):459-462.
13. **Gibson W, Harrison H, Prowse C.**: A new incision for placement of cochlear implants.J Laryngol Otol. 1995;109(9), 821-825.
14. **Lundy L, Karatayli-Ozgursoy S.**: Cochlear implant fixation using resorbable mesh. Ear Nose Throat J. 2011;90:306-312.
15. **Gekeler J, Luers JC, Lang-Roth R et al.**: Cochlear implant fixation: are sutures really necessary? Eur Arch Otorhinolaryngol 2013;270:483-487.
16. **Alexander NS, Caron E, Wooley AL**: Fixation methods in pediatric cochlear implants: retrospective review of an

evolution of 3 techniques. Otolaryngol Head and Neck Surg. 2011;144:427-430.

17. **Young NM.**: Infant cochlear implantation and anesthetic risk. Ann Otol Rhinol Laryngol Suppl. 2002;189:49-51.
18. **Balkany TJ, Whitley M, Shapira Y, et al**:. The temporalis pocket technique for cochlear implantation: an anatomic and clinical study. Otol Neurotol 2009;30:903-907.
19. **Jethanamest, Channer GA, Moss WJ, et al**: Cochlear Implant Fixation Using a Subperiosteal Tight Pocket Without Either Suture or Bone-Recess technique. Laryngoscope, 2014;124(7):1674-1677.
20. **Turanoglu AK, Yigit O, Acioglu E, et al.**: Radiologic evidence of cochlear implant bonebed formation following the subperiosteal temporal pocket technique. Otolaryngol Head Neck Surg 2016;154(4):702-6.
21. **Güldiken Y, Orhan KS, Yigit, et al.**: Subperisosteal temporal pocket versus standard standard technique in cochlear implantation: a comparative clinical study. Otol Neurotol. 2011;32(6):987-991.
22. **Orhan KS, Polat B, Enver N, et al.**: Spontaneous bonebed formation in cochlear implantation using subperiosteal pocket technique. Otol Neurotol. 2014;35(10):1752-1754.
23. **Lauria RA, Truzzi GM, Guimarães AC, et al.**: Device Fixation in Cochlear Implant Surgery: Bone Well vs. Subperiosteal Muscle Pocket Technique. Open Access Library Journal 2015; 2: e2177. http://dx.doi.org/10.4236/oalib.1102177
24. **Sweeney AD, Carlson ML, Valenzuela CV, et al.**: 228 cases of cochlear implant receiver-stimulator placement in a tight subperiosteal pocket without fixation. Otolaryngol Head Neck Surg. 2015;152 (4):712-717
25. **Laske RD, Veraguth D, Dillier N, et al.**: Subjective and Objective results after bilateral cochlear implantation in adults. Otol Neurotol. 2009; 30(3):313-318.
26. **Sharma, A., Dorman, M. F., Kral, A.**: The influence of a sensitivity period on central auditory development in children with unilateral and bilateral cochlear implants. Hearing Research, 2005; 203(1-2):134-143.
27. **Mosnier I, Sterkers O, Bebear JP, et al.**: Speech performance and sound localization in a complex noisy environment in bilaterally implanted adult patients. Audiol Neurootol. 2009;14(2):106-114.
28. **Papsin BC, Gordon KA**: Bilateral cochlear implants should be the standard for children with bilateral sensorineural deafness. Curr Opin Otolaryngol Head Neck Surg. 2008;16(1):69-74.
29. **Ramsden JD, Gordon K, Aschendorff A, et al.**: European Bilateral Pediatric Cochlear Implant Forum Consensus Statement. Otol Neurotol. 2012;33(4):561-565.

VI.

Hungarian Medical Journal

Cochleáris implantátumok különböző, előre görbített elektródasorainak elhelyezkedése a cochlea tengelyéhez viszonyítva – Radiológiai vizsgálat a perimodiolaritás mértékének megállapítására.

--Manuscript Draft--

Manuscript Number:	HMJ-D-19-00062R1
Full Title:	Cochleáris implantátumok különböző, előre görbített elektródasorainak elhelyezkedése a cochlea tengelyéhez viszonyítva – Radiológiai vizsgálat a perimodiolaritás mértékének megállapítására.
Secondary Full Title:	The distance from the modiolus of perimodiolar electrode arrays of cochlear implants – A radiological study to evaluate the difference in perimodiolar properties
Article Type:	Eredeti közlemény
Keywords:	siketség, cochleáris implantátum; elektróda pozíció modiolus, perimodioláris
Secondary Keywords:	deafness, cochlear implant, electrode position, modiolus, perimodiolar
Corresponding Author:	Adam Perenyi Szeged, HUNGARY
Corresponding Author Secondary Information:	
Corresponding Author's Institution:	
Corresponding Author's Secondary Institution:	
First Author:	Adam Perenyi
First Author Secondary Information:	
Order of Authors:	Adam Perenyi
	Roland Nagy
	Balázs Dimák
	Miklós Csanády
	József Jóri
	József Géza Kiss
	László Rovó
Order of Authors Secondary Information:	
Abstract:	Bevezetés: A cochleáris implantátumok elektródái gyártótól és modelltől függően különböznek hosszukban, vastagságukban és implantációt követően a csiga tengelyéhez (modiolushoz) viszonyított elhelyezkedésükben. Az előre görbített elektródasorok közelebb kerülnek a stimulálandó ganglion spirale sejtekhez, mint az egyenes elektródasorok, ami a stimulációban tapasztalt elektrofiziológiai különbségek mellett előnyös lehet a hangélmény minőségének szempontjából. Célkitűzés: Előzetes elektrofiziológiai vizsgálataink eredménye szerint ugyanannak a termékcsaládnak (Cochlear™ Nucleus® Profile) vastagabb (Contour Advance) és vékonyabb (Slim Modiolar) perimodioláris elektródasorai közül a vékonyabbnak az elektródái hasonló töltésmennyiség átadása mellett is képesek hasonló idegi választ kiváltani, mint a vastagabbnak az elektródái. Vizsgálatunkkal arra kerestük a választ, hogy milyen jelenség áll az elektrofiziológiai eredmények hátterében. Módszer: Betegcsoportonként 54, Contour Advance és Slim Modiolar típusú elektródasorral implantáltakat vontunk be. Az elektródasor bevezetése minden esetben a kerek ablakon keresztül történt, a kerek ablak elülső-alsó csontszélének elfúrását követően vagy a nélkül. A műtét másnapján készült Stenvers-féle röntgenfelvételeken megmértük az elektródasorok által leírt hurok cochleán belüli legnagyobb átmérőjét. A

Powered by Editorial Manager® and ProduXion Manager® from Aries Systems Corporation

	beültetés után két hónappal megbecsültük a kétféle perimodioláris elektródasorral felszerelt implantátum energiafelhasználási mutatóit. Eredmények: A posztoperatív röntgenfelvételeken a vékonyabb perimodioláris elektródasorral implantált csoportban az elektródasorok által leírt hurok cochleán belüli átlagos átmérője 4,2±0,5 mm, míg a vastagabb perimodioláris elektródasorral implantált csoportban 4,9±1,1 mm értéknek adódott. Az “Auto power” a CI532-csoportban 44,81±5,05%, a CI512-csoportban 50,85±8,35%, tehát alacsonyabb energiafogyasztást tapasztaltunk a CI532-csoportban. Következtetés: Képi diagnosztikai módszerrel, viszonylag nagy esetszám bevonásával arra következtettünk, hogy a vékonyabb perimodioláris elektródasor még a vastagabbnál is szignifikánsan közelebb kerül a modiolushoz, ami elfogadható magyarázatot ad előzetes elektrofiziológiai mérési eredményeinkre.
Secondary Abstract:	Introduction: The cochlear implants vary in electrodes in terms of length, width and proximity to the modiolus. The precurved electodes arrays could be placed closer to the modiolus and the ganglion cells compared to straight electrodes. The two types of electrode arrays provide different electrophysiological characteristics; however, proximity to the modiolus may lead to better hearing performance. Objective: To investigate our preliminary electrophysiological results that suggest that the Slim Modiolar (SM) electrode array has the potential to elicit similar neural responses as the thicker perimodiolar (Contour Advance, CA) electrode from the same generation of implants. Methods: Subjects that were implanted either with CA or SM electrodes were enrolled, 54 consecutive subjects in each group. All electrodes were introduced into the cochlea via the round window. The diameter of the largest turn of the electrode arrays within the cochlea was measured through postoperative radiography. The energy consumption parameters were estimated 2 months after implantation. Results: The mean of the largest turns of the arrays within the cochlea was 4.2±0.5 mm in the SM group and 4.9±1.1 mm in the CA group. “Auto power” was 44.81±5.05% and 50.85±8.35% with SM and CA, respectively. Estimated energy consumption was lower with SM. The differences were statistically significant. Conclusion: Our measurements for a large cohort in each group suggest that the SM electrode array takes a significantly closer position to the modiolus than the CA. This finding supports our earlier electrophysiological result and indicates better performance abilities.
Response to Reviewers:	Kéziratszám: HMJ-D-19-00062 Cochleáris implantátumok különböző, előre hajlított elektródáinak elhelyezkedése a modiolushoz viszonyítva – Radiológiai vizsgálat a perimodiolaritás mértékének megállapítására. Orvosi Hetilap Tisztelt Főszerkesztő Úr! Tisztelt Bíráló! Köszönjük az észrevételeiket és a javaslataikat, amelyek alapján az alábbi változtatásokat végeztük. A címben szereplő modiolus kifejezést módosítottuk „a csiga tengelye” kifejezésre. A perimodiolaritás kifejezést megtartottuk. Javítottuk a hivatkozások címében szereplő, nagy betűvel kezdődő szavak kezdőbetűit. ad 1. A csontos cochlea kifejezést „capsula oticum” kifejezésre javítottuk. A „hártyás cochlea” kifejezést „a cochlea bazális kanyarulatának laterális fala” kifejezésre módosítottuk. ad 2. A helyesírás szabályainak megfelelően javítottuk a „belső fül” írásmódját. A bevezetőbe a javasolt közleményeket is bevontuk: „A megfelelő hangélmény biztosítását a tudományos közlemények szerzői elsősorban az elektródasor tulajdonságaiban, az elekródasor kíméletes bevezetésében és a beszédprocesszor jó beprogramozásában látják. Egyes szerzők az előre hajlított elektródasorok modiolushoz közeli helyzetével, míg mások a cochlea hosszú elektródasor általi teljes lefedettségével tapasztaltak jobb eredményeket a hallásélményben [15–18].” ad 3. a) Az általunk ismertetett radiológiai módszerrel felismerhető a „tip fold over”. A vizsgált 54+54 esetünkben nem találkoztunk tip fold overrel. Az eredményekben így fogalmaztunk: „Tip fold-overt a vizsgált 108 esetünkben nem találtunk.”

Powered by Editorial Manager® and ProduXion Manager® from Aries Systems Corporation

	Véleményünk szerint az anterior inferior irányba kitágított kerek ablakon történő behelyezés segítségével optimalizálható az elektródasor bevezetésének tengelye, de önmagában nem védi ki a tip fold overt. b) Az ismertetett radiológiai módszerünkkel nem nyerhető adat az elektródák interscaláris diszlokációjára, mivel szummációs, vetületi képet kapunk, és nem különül el a scala vestibuli és scala tympani. Erre in vivo a legalkalmasabb képalkotó modalitás a cone-beam CT lenne. A kéziratot a fentiek alapján így fogalmaztuk át: „Cochleáris implantátum beültetését követően rutinszerűen röntgenfelvételt készítünk. A Stenvers-féle felvételen nagy biztonsággal állapíthatók meg azok a komplikációk, amelyek az elektródasor eltávolítását és újbóli pozícionálását teszik szükségessé, így például ha az elektródasor rendellenes, cochleán kívüli helyzetbe került vagy a vékony, előre görbített elektródasorok esetében gyakrabban észlelt „tip fold-over” (az elektródasor csúcsi részének visszahajlása) [22–23]. A szummációs röntgenképeken a csigán belüli részletek (scala tympani, scala vestibuli) nem különülnek el. Komplikáció gyanújakor, a részletgazdagabb képi megjelenítés érdekében szóba jön a sziklacsont vékony szeletes CT-vizsgálata vagy még inkább cone-beam CT-vizsgálata, amely szignifikánsan alacsonyabb effektív sugárdózissal elvégezhető és kevesebb műterméket okoznak rajra a fém elektródák (2. ábra) [24–26].” Köszönjük továbbá, hogy ezen javításokkal publikálásra alkalmasnak ítéleték cikkünket Hazánk nívós szakmai lapjában, az Orvosi Hetilapban! Szeged, 2019. 03. 23. Tisztelettel: Dr. Perényi Ádám

Powered by Editorial Manager® and ProduXion Manager® from Aries Systems Corporation

Kézirat (WORD dokumentum) Click here to access/download;Kézirat (WORD dokumentum);renamed_60b0f.docx

Cochleáris implantátumok különböző, előre görbített elektródasorainak elhelyezkedése a cochlea tengelyéhez viszonyítva – Radiológiai vizsgálat a perimodiolaritás mértékének megállapítására.

ÖSSZEFOGLALÁS

Kulcsszavak: siketség, cochleáris implantátum; elektróda pozíció, modiolus, perimodioláris

Bevezetés: A cochleáris implantátumok elektródái gyártótól és modelltől függően különböznek hosszukban, vastagságukban és implantációt követően a csiga tengelyéhez (modiolushoz) viszonyított elhelyezkedésükben. Az előre görbített elektródasorok közelebb kerülnek a stimulálandó ganglion spirale sejtekhez, mint az egyenes elektródasorok, ami a stimulációban tapasztalt elektrofiziológiai különbségek mellett előnyös lehet a hangélmény minőségének szempontjából.

Célkitűzés: Előzetes elektrofiziológiai vizsgálataink eredménye szerint ugyanannak a termékcsaládnak (Cochlear™ Nucleus® Profile) vastagabb (Contour Advance) és vékonyabb (Slim Modiolar) perimodioláris elektródasorai közül a vékonyabbnak az elektródái hasonló töltésmennyiség átadása mellett is képesek hasonló idegi választ kiváltani, mint a vastagabbnak az elektródái. Vizsgálatunkkal arra kerestük a választ, hogy milyen jelenség áll az elektrofiziológiai eredmények hátterében.

Módszer: Betegcsoportonként 54, Contour Advance és Slim Modiolar típusú elektródasorral implantáltakat vontunk be. Az elektródasor bevezetése minden esetben a kerek ablakon keresztül történt, a kerek ablak elülső-alsó csontszélének elfúrását követően vagy a nélkül. A műtét másnapján készült Stenvers-féle röntgenfelvételeken megmértük az elektródasorok által leírt hurok cochleán belüli legnagyobb átmérőjét. A beültetés után két hónappal megbecsültük a kétféle perimodioláris elektródasorral felszerelt implantátum energiafelhasználási mutatóit.

Eredmények: A posztoperatív röntgenfelvételeken a vékonyabb perimodioláris elektródasorral implantált csoportban az elektródasorok által leírt hurok cochleán belüli átlagos átmérője 4,2±0,5 mm, míg a vastagabb perimodioláris elektródasorral implantált csoportban 4,9±1,1 mm értéknek adódott. Az “Auto power” a CI532-csoportban 44,81±5,05%, a CI512-csoportban 50,85±8,35%, tehát alacsonyabb energiafogyasztást tapasztaltunk a CI532-csoportban.

Következtetés: Képi diagnosztikai módszerrel, viszonylag nagy esetszám bevonásával arra következtettünk, hogy a vékonyabb perimodioláris elektródasor még a vastagabbnál is szignifikánsan közelebb kerül a modiolushoz, ami elfogadható magyarázatot ad előzetes elektrofiziológiai mérési eredményeinkre.

The distance from the modiolus of perimodiolar electrode arrays of cochlear implants – A radiological study to evaluate the difference in perimodiolar properties

Keywords: deafness, cochlear implant, electrode position, modiolus, perimodiolar

SUMMARY

Introduction: The cochlear implants vary in electrodes in terms of length, width and proximity to the modiolus. The precurved electodes arrays could be placed closer to the modiolus and the ganglion cells compared to straight electrodes. The two types of electrode arrays provide different electrophysiological characteristics; however, proximity to the modiolus may lead to better hearing performance.

Objective: To investigate our preliminary electrophysiological results that suggest that the Slim Modiolar (SM) electrode array has the potential to elicit similar neural responses as the thicker perimodiolar (Contour Advance, CA) electrode from the same generation of implants.

Methods: Subjects that were implanted either with CA or SM electrodes were enrolled, 54 consecutive subjects in each group. All electrodes were introduced into the cochlea via the round window. The diameter of the largest turn of the electrode arrays within the cochlea was measured through postoperative radiography. The energy consumption parameters were estimated 2 months after implantation.

Results: The mean of the largest turns of the arrays within the cochlea was 4.2±0.5 mm in the SM group and 4.9±1.1 mm in the CA group. “Auto power” was 44.81±5.05% and 50.85±8.35% with SM and CA, respectively. Estimated energy consumption was lower with SM. The differences were statistically significant.

Conclusion: Our measurements for a large cohort in each group suggest that the SM electrode array takes a significantly closer position to the modiolus than the CA. This finding supports our earlier electrophysiological result and indicates better performance abilities.

Bevezetés

Súlyos fokú szenzorineurális halláscsökkenés esetében, amikor nagy teljesítményű hallókészülékkel sem valósítható meg kielégítő hallás(re)habilitáció, cochleáris implantátum beültetése lehet indokolt. Több gyártó kínál belső fül implantátumot és többféle beszédprocesszort, és egyazon gyártótól is több konfiguráció áll rendelkezésre. A konfigurációk különböznek az elektródasorok típusában (pl. egyenes vagy előre görbített, teljes hosszúságú vagy rövid, vékony vagy vastag), ezáltal lehetőséget biztosítanak a páciensek egyéni anatómiai tulajdonságaira és igényeire szabott eszköz megválasztására. A variációk ugyanakkor megnehezítik a klinikai vizsgálatok eredményeinek összehasonlítását, értékelését. Több kutatócsoport végzett célzott vizsgálatokat a különböző elektródasorok tulajdonságaiból adódó gyakorlati következmények felmérése céljából, így például a stimuláló elektródasornak a cochlea tengelyéhez, azaz a modiolushoz viszonyított távolságára [1, 2] és ennek elektrofiziológiai hatásaira [3], az energiafogyasztásra, az endocochleáris struktúrák sérülésének mértékére [4], a lehető legkisebb traumával járó sebészi technikákra [2, 5–7], a kombinált elektroakusztikus stimulációra [8, 9] és a hallásmaradvány megőrzésére [10–14] vonatkozóan. A megfelelő hangélmény biztosítását a tudományos közlemények szerzői elsősorban az elektródasor tulajdonságaiban, az elekródasor kíméletes bevezetésében és a beszédprocesszor jó beprogramozásában látják. Egyes szerzők az előre hajlított elektródasorok modiolushoz közeli helyzetével, míg mások a cochlea hosszú elektródasor általi teljes lefedettségével tapasztaltak jobb eredményeket a hallásélményben [15–18].

Az elektródasorok a cochleán belül, típustól függően két „szélső pozícióba” kerülhetnek: Az egyenes elektródasorok a modiolustól távoli, ún. *laterális fali* helyzetet, míg az előre görbített elektródasorok modiolushoz közeli, ún. *perimodioláris* helyzetet foglalnak el (ld. 1. ábra). Létezik még az ún. *midscala* elhelyezkedésű elektródasor, amely a scala tympaniba vezetve egy „köztes” pozíciót vehet fel.

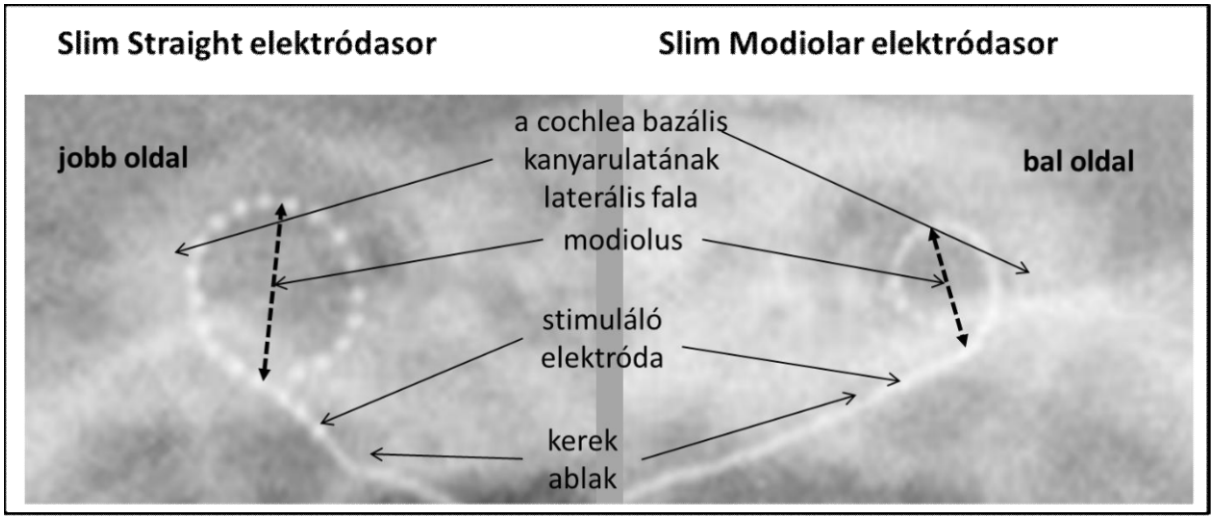

1. ábra: Az egyenes és a perimodioláris elhelyezkedésű elektródasorok cochleán belüli helyzetének szemléltetése ugyanannál a páciensnél, szekvenciális cochleáris implantációt követően, Stenvers-szerinti röntgenfelvételeken. A jobb és a bal oldali cochlea szabályos alakú és azonos méretű, amit az implantációkat megelőzően készült CT-felvételen, méréssel ellenőriztünk. A jobb cochleába ugyanazon termékcsalád (Cochlear™ Nucleus® Profile) vékony, egyenes stimuláló elektródasora (Slim Straight), a bal cochleába a vékony, előre görbített stimuláló elektródasora (Slim Modiolar) került. A szaggatott fekete kettős nyilak az elektródasorok által a cochleán belül leírt hurok legnagyobb átmérőjét mutatják.

Bár vitatott dolog, hogy az egyenes vagy az előre görbített elektródasorokkal érhető el jobb hallásélmény, a stimuláló elektródák és a modiolus viszonyának fontosságára mutat rá az a vizsgálati eredmény, amely szerint a hangélmény és a beszédértés minőségében szignifikáns javulást eredményezhet, ha az elektródák közelebb kerülnek a modiolushoz, előre görbített elektródasorok esetében [15]. Az előre görbített elektródasorok előnye az egyenesekkel szemben az, hogy a kialakított tulajdonságuknak köszönhetően az egyes elektródák közelebb kerülhetnek a modiolushoz, ezáltal az elektromosan stimulálandó ganglion spirale sejtekhez is. Következésképpen a leadott töltésmennyiség – a kisebb távolság miatt – kisebb mértékben szóródik szét a cochlea folyadékterében, így kisebb áramerősségű impulzusok elegendőek a gangion spirale sejtjeinek ingerléséhez [14, 19, 20]. Emiatt szélesebb a hallásküszöb és a komfortküszöb közötti dinamikai tartomány, csökken az energiafogyasztás és nő az elem/akkumulátor életideje [1, 21].

Cochleáris implantátum beültetését követően rutinszerűen röntgenfelvételt készítünk. A Stenvers-féle felvételen nagy biztonsággal állapíthatók meg azok a komplikációk, amelyek az

elektródasor eltávolítását és újbóli pozícionálását teszik szükségessé, így például ha az elektródasor rendellenes, cochleán kívüli helyzetbe került vagy a vékony, előre görbített elektródasorok esetében gyakrabban észlelt „tip fold-over” (az elektródasor csúcsi részének visszahajlása) [22–23]. A szummációs röntgenképeken a csigán belüli részletek (scala tympani, scala vestibuli) nem különülnek el. Komplikáció gyanújakor, a részletgazdagabb képi megjelenítés érdekében szóba jön a sziklacsont vékony szeletes CT-vizsgálata vagy még inkább cone-beam CT-vizsgálata, amely szignifikánsan alacsonyabb effektív sugárdózissal elvégezhető és kevesebb műterméket okoznak rajra a fém elektródák (2. ábra) [24–26].

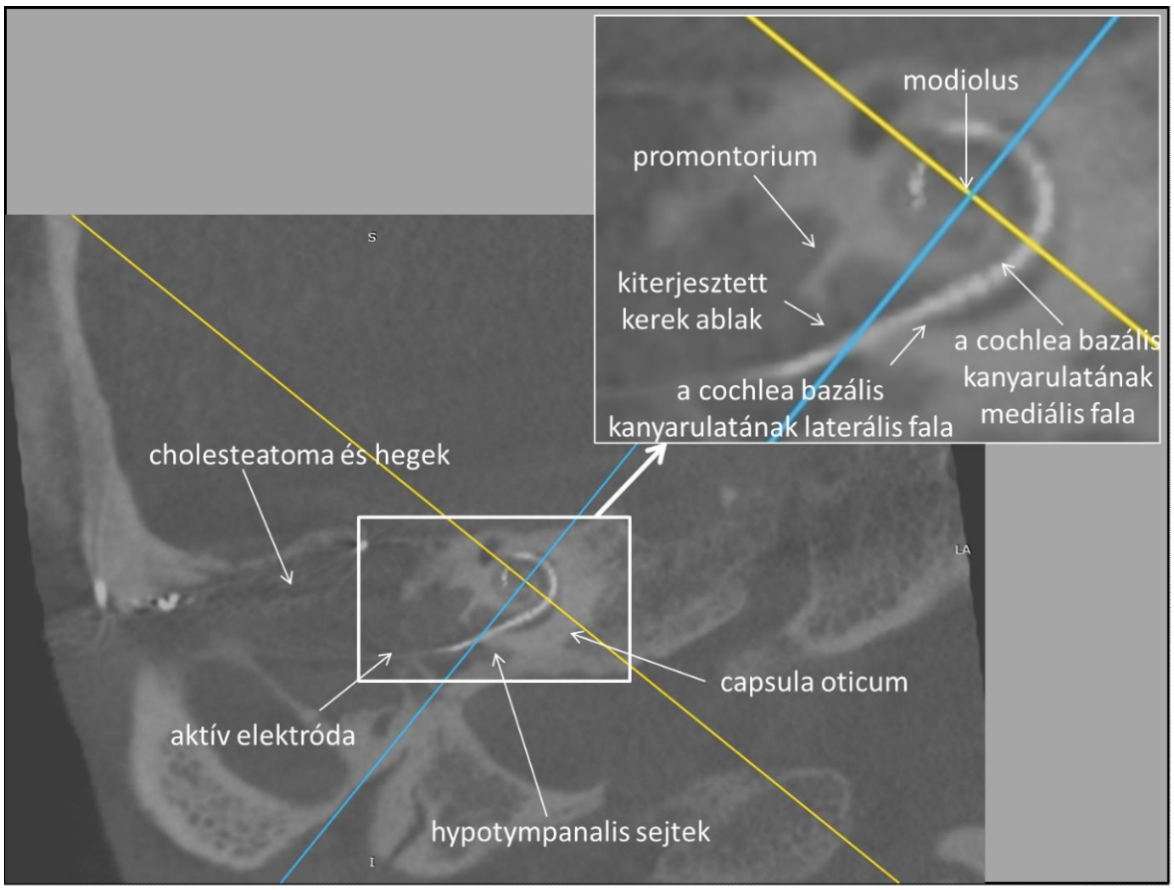

2. ábra: Cochleáris implantációt követően 15 évvel, recidiváló cholestatoma gyanúja miatt készített cone-beam CT vizsgálat, modiolusra centrált, rá merőleges síkú, a cochlea basalis kanyarulatát ábrázoló rekonstrukciója. A cochleában kiterjesztett kerek ablaki behatolásból bevezetett Contour Advance elektródasor látható. A dobüregben – hipodenz megjelenésű levegő helyett – lágyrésznek megfelelő fedettséget (a műtéti leletünk alapján recidív cholesteatomát és hegeket) látunk. Elkülöníthető a capsula oticumon belül a cochlea bazális kanyarulatának laterális és mediális fala, és látható, hogy az előre görbített elektródasor nagy része a mediális falhoz közel helyezkedik el.

A hallásmaradvány implantációt követő megőrzésének kiemelten fontos feltétele az, hogy az elektródasor mind a bevezetésekor, mind azt követően a lehető legkisebb traumát okozza a cochleában. Ezért alkalmazunk vékony, hajlékony elektródasorokat, amelyeket az ún. *soft surgery* [28] technikával vezetünk a cochlea scala tympani járatába. A rendelkezésre álló vékony elektródasorokat az *1. táblázatban* mutatjuk be.

I. táblázat: A vékony elektródasorok típusa és átmérői.

elektródasor megnevezése	**elektródasor típusa**	**elektródasor átmérője** (a: apikális, b: bazális)
MED-EL FLEX24 és FLEX18	egyenes	a: 0,3×0,5 mm b: 0,8×0,8 mm [29]
Advanced Bionics HiFocus™ Mid-Scala	előre görbített	a: 0,5 mm b: 0,7 mm [30];
Oticon Medical EVO®	egyenes	a: 0,4×0,4 mm b: 0,5×0,5 mm [31].
Cochlear™ Nucleus® Profile Slim Straight	egyenes	a: 0,3 mm b: 0,6 mm [32].
Cochlear™ Nucleus® Profile Slim Modiolar (CI532)	előre görbített	a: 0,35×0,4 mm b: 0.45×0.5 mm [33].

A klinikai vizsgálatok eredményeinek értékelését megnehezítő variációk csökkentése érdekében ugyanannak a termékcsaládnak kétféle előre görbített elektródasorral rendelkező implantátumtípusát választottuk a vizsgálatunkhoz. Munkacsoportunk rendszeresen alkalmazza a Cochlear™ Nucleus® Profile termékcsaládot, és széleskörű tapasztalatra tett szert mindkét perimodioláris elektródával. A termékcsalád tagjai csupán az elektródasor típusában különböznek, az implantátumtestben elhelyezkedő elektronikai egység azonos. A Slim Modiolar a jelenleg elérhető egyik legvékonyabb elektródasor, amely „closed-market release” keretében a Szegedi Tudományegyetem Fül-Orr-Gégészeti és Fej-Nyaksebészeti Klinikáján került beültetésre elsőként, 2015 novemberében. A Contour Advance® elektródasor mind az apikális, mind a bazális átmérőjében (a: 0,5 mm, b: 0,8 mm) szignifikánsan vastagabb a Slim Modiolar elektródasor átmérőinél (a: 0,4 mm, b: 0,5 mm) és az egyes elektródák aktív felülete nagyobb, mint a Slim Modiolar elektródáké [32, 33]. Mivel az ingerlő elektródák felszíne és az ellenállás között fordított arányosság áll fenn, valamint az

ingerő elektródák és a célzott idegelemek (modiolus, ganglion spirale) közötti távolság egyenesen arányos a közeg elektromos ellenállásával, ebből az következik, hogy ha a kisebb felszínű elektródák kisebb töltésmennyiséggel képesek lehetnek kiváltani hasonló mértékű akciós potenciált, akkor közelebb kell lenniük a stimulált struktúrához.

Munkacsoportunk korábbi, nagy esetszámon elvégzett elektrofiziológiai vizsgálatainak eredményei arra utalnak, hogy ugyanazon elektronikai egység mellett a Slim Modiolar elektródasor (CI532 típusú implantátum) még alacsonyabb áramerősségű impulzusok mellett is képes idegi választ, akciós potenciált generálni, mint a Contour Advance elektródasor (CI512 típusú implantátum) [34, 35]. Vizsgálatunk célja annak megállapítása volt, hogy a fenti előnyös elektrofiziológiai tulajdonságokból levont következtetést alátámasztják-e az implantátum energiafelhasználási mutatói és a posztoperatív képalkotó vizsgálatok eredményei.

Anyag és módszer

Az első 54, CI532 és az első 54, CI512 készülékkel implantált esetünket vizsgáltuk. A betegcsoportok demográfiai jellemzőit a II. táblázatban tüntettük fel.

I. táblázat: A vizsgálatba bevont betegek demográfiai adatai

Betegcsoport	CI532	CI512
Az implantátum típusa	Cochlear Nucleus CI532	Cochlear Nucleus CI512
Az elektróda típusa	Slim Modiolar (vékony perimodioláris)	Contour Advance (vastag perimodioláris)
Betegszám	46	45
Implantált fülek száma	54	54
Életkor (év)	25.17±26.29	20.80±25.87
Nem (férfi/nő)	25/29	23/31
Siketség időtartama (év)	2.94±7,46	3.06±9.34
Siketség oka		

veleszületett	29%	28%
progresszív	22%,	26%
ismeretlen	16%	28%
egyéb	33%	17%

A műtéteket két, cochleáris implantációban jártas, tapasztalt fülsebész végezte el a nemzetközileg leginkább elfogadott és elterjedt módszerrel, posterior tympanotomiás feltárásból, „soft surgery" technikával a Szegedi Tudományegyetem, Szent-Györgyi Albert Klinikai Központ Fül-Orr-Gégészeti és Fej-Nyaksebészeti Klinikán. Az elektródasorok bevezetése a kerek ablak fülkéjét (fossula fenestrae cochleae) képező csontos struktúrák elvétele után a kerek ablakon keresztül, vagy járulékosan a kerek ablak elülső-alsó csontszélének elfúrását követően, ún. kiterjesztett kerek ablaki behatolásból történt.

Az első posztoperatív napon protokollunknak megfelelően digitális röntgenfelvétel készült Stenvers-nézetben [36] a beültetett implantátum helyzetének meghatározása céljából. Jellemeztük az elektródasor és a modiolus viszonyát: a *3. ábrán* feltüntetett módon a modiolus tengelyére állított merőleges egyenesen megmértük az elektródasor által leírt hurok cochleán belüli legnagyobb átmérőjét. Összehasonlítottuk az elektródahurkok ezen átmérőit a két betegcsoportban. A statisztikai értékelést kétmintás t-próbával végeztük.

A beültetést követően két hónappal, ugyanannak a beszédprocesszornak (Cochlear™ Nucleus® CP910) az alkalmazása mellett, a készülék beprogramozása után megbecsültük a kétféle perimodioláris elektródasorral rendelkező implantátum energiafelhasználási mutatóit a Cochlear™ Custom Sound® Suite 4.4 verziójú szoftverrel.

Eredmények

A posztoperatív röntgenfelvételeken a CI532 betegcsoportban az elektródahurok cochleán belüli átlagos átmérője 4,2±0,5 mm SD, míg a CI512 betegcsoportban 4,9±1,1 mm SD (kétmintás t-próba: p= 0,00136) (*3. ábra*).

Egyik páciensünk esetében két különböző elektródasorral végeztünk szekvenciális bilaterális implantációt: jobb oldalra CI512 típusú, bal oldalra CI532 típusú implantátumot ültettünk be

másfél év különbséggel. Az elektródák perimodioláris elhelyezkedését találtuk mindkét oldalon, ugyanakkor a Slim Modiolar elektródasornak kisebb a cochleán belüli hurokátmérője.

Tip fold-overt a vizsgált 108 esetünkben nem találtunk.

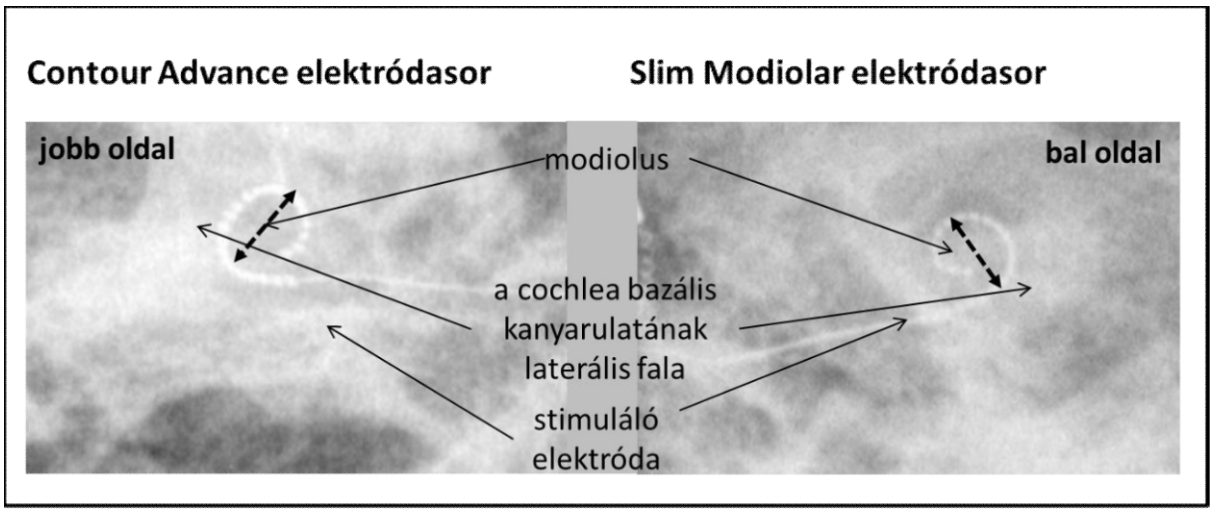

3. ábra: Perimodioláris elektródasorok helyzete a cochleán belül, ugyanannál a páciensnél, szekvenciális cochleáris implantációt követően, Stenvers-szerinti röntgenfelvételeken. A jobb és a bal oldali cochlea szabályos alakú és azonos méretű, amit az implantációkat megelőzően készült CT-vizsgálaton ellenőriztünk. A jobb cochleába a vastagabb előre görbített stimuláló elektródasor (Contour Advance), a bal cochleába a vékonyabb előre görbített elektródasor (Slim Modiolar) került. A szaggatott fekete vonalak az elektródasor által a cochleán belül leírt hurok legnagyobb átmérőjét mutatják.

Az "Auto power" szint szignifikánsan alacsonyabbnak bizonyult a CI532 betegcsoportban (44,81±5,05%), mint a CI512 betegcsoportban (50,85±8,35%) ($p<0.05$). Nagyobb „maxima" értékek (7,50±0,87 vs. 6,56±1,02) mellett is hosszabb az akkumulátor becsült „életideje" (napi élettartama) a vékonyabb perimodioláris elektródasor esetében (III. táblázat).

III. táblázat: Ugyanannak az implantátumcsaládnak vékonyabb (Slim Modiolar) és vastagabb perimodioláris (Contour Advance) elektródasorával rendelkező implantátumának energiafelhasználási mutatói ugyanazzal a típusú beszédprocesszorral

Slim Modiolar elektródasor (CI532)		**Contour Advance elektródasor (CI512)**
44,81 ± 5,05 %	*Auto power **	50,85 ± 8,35 %
7,5 ± 0,87	*Maxima*	6,56 ± 1,02
43,25 ± 8,46 h	*Battery **	40,04 ± 6,48 h
19,56 ± 1,82 h	*Standard accu. **	18,04 ± 2,52 h
11,5 ± 1,15 h	*Compact accu. **	10,58 ± 1,51 h

Autopower: A készülékprogramozáshoz szükséges gyártói szoftver lehetővé teszi a teljesítmény automatikus vagy manuális konfigurálását minden egyes paraméterezett beállításhoz, úgynevezett MAP-hez. Ajánlott az Auto Power funkció használata minden lehetséges esetben, amely hozzájárul a hangprocesszor teljesítményszintjének automatikus optimalizálásához. Miután meghatároztuk az egyes készülékbeállításhoz szükséges paramétereket, úgy az automatikusan számított teljesítményszint megjelenik a MAP-eken.

Maxima: A maxima érték az egyes beszédkódolási stratégiák paramétere (SPEAK, az ACE™ és az MP3000™), amely az audio jel azon spektrális felbontás után frekvenciatartományaira utal, amelyek a legnagyobb hangerősséggel rendelkeznek. Ez az érték adja meg az adott jelhez kiválasztott maximaértékek számát, tehát adott időpillanatban a maximaértéknek megfelelő számú legnagyobb hangerősséggel bíró, aktív elektródák számát.

Battery: hagyományos elem, vagyis kettő darab 675 típusszámú, 1,45 V gombelem

Standard accu: hagyományos akkumulátor

Compact accu: kompakt akkumulátor, kisebb a hagyományos akkumulátornál

Megbeszélés

A nagyfokú halláscsökkenésben szenvedő páciensek (re)habilitációjára több gyártó különféle elektródasorokkal ellátott cochleáris implantátuma áll rendelkezésre. A hallás(re)habilitáció eredményeire kihat a készülék és az elektróda egyénre szabott megválasztása. A perimodioláris elektródák modiolushoz minél közelibb elhelyezkedésének fontosságára hívja fel a figyelmet *Holden és munkatársainak* 2013-ban publikált eredménye, amely szerint a páciensek hangélményének és beszédértésének minősége elsősorban nem a bevezetett elektródasor hosszától, illetve a bevezetés mélységétől függ, hanem az elektródasor modiolushoz viszonyított helyzetétől [15].

A Contour Advance olyan előre görbített elektródasor, amelyet belső fém vezetőszál segítségével, kiegyenesített állapotban vezetünk be a cochlea scala tympani járatába. Az „advance off-stylet" technika jelentős eredményeket hozott az endocochleáris struktúrák sérülésének csökkentésében, ez az elektródasor a vastagsága és a fém vezetőszál miatt mégis nagyobb arányban okoz sérülést, mint a vékonyabb egyenes elektródasorok [2]. A cochleában okozott sérülések csökkentése céljából fejlesztették ki a szintén előre görbített, vékony és kevésbé merev Slim Modiolar típusú perimodioláris elektródasort, amelyet külső vezetőhüvely segítségével vezetünk be a cochleába. Az utóbbi a scala tympani folyadékteréből jelentősen kisebb volument foglal el a vastagabb elektródasorhoz képest, és azt is döntően a bazális membrán csontos része alatt, ami kevésbé zavarja a cochlea hidrodinamikai működését. Fontos ez a körülmény a műtét előtti hallásmaradvány megőrzésének lehetősége szempontjából [14].

A pácienseinkről rendelkezésre álló posztoperatív digitális röntgenfelvételekről határoztuk meg a stimuláló elektródák cochleán belüli helyzetét. Cone-beam CT-vel (*2. ábra*), rotációs tomográfiával vagy vékony szeletes CT-vizsgálattal részletgazdagabb képeket, ezáltal az egyes esetekben pontosabb távolságmérési adatokat kaphatnánk [24–27], ezeknek a vizsgálatoknak lényegesen nagyobb a pácienst érintő sugárterhelése (effektív dózisa), mint a koponya röntgenfelvételeké, és korlátozottabban juthatunk hozzájuk a mindennapi ellátásban. Ugyanakkor a standardizált protokollnak köszönhetően a direkt digitális röntgenfelvételeken [35] is jól megállapítható a különböző elektródákkal implantált betegcsoportok közötti különbség, nagy esetszám mellett. Stenvers-felvételen a centrális sugárnyaláb a cochleán hatol keresztül, így a röntgentechnika sajátosságaként ismert nagyítás és torzítás szerepe

minden vizsgálatnál csak egyformán kis, gyakorlatilag elhanyagolható mértékben jelentkezik. A szummáció szintén elhanyagolható a fém (elektróda), a csont és a lágyrészek eltérő sugárelnyelő képessége miatt. A páciensek életkorbeli különbségei a képalkotó vizsgálatok szempontjából elhanyagolhatók, mivel a belső fül méretei már a születéskor megegyeznek a felnőttkori méretekkel [37–39].

Fenti vizsgálatainkkal szignifikáns különbséget találtunk a kétféle perimodioláris elektródasor cochleán belüli hurokátmérőjében és az energiafelhasználási mutatókban, a vékonyabb elektródasor javára.

Konklúzió

Képi diagnosztikai módszerrel, nagy esetszámon megállapítottuk, hogy ugyanazon termékcsalád vékonyabb perimodioláris elektródasora a vastagabb perimodioláris elektródasornál szignifikánsan közelebb kerül a modiolushoz. A CI532 energiafelhasználási mutatói jobbak a CI512 mutatóinál, tehát a vékonyabb perimodioláris elektródával alacsonyabb energiafelhasználás mellett is ugyanolyan hatékonyan stimulálható a hallóideg (lásd III. táblázat).

Az elektródasor megválasztásának fontos szempontjait (hallásélmény, beszédértés javítása, hallásmaradvány megőrzése) figyelembe véve munkacsoportunk a perimodioláris elektródasorok közül a vékonyabb perimodioláris elektródasor alkalmazását tartja megfelelőnek és kívánatosnak.

IRODALOMJEGYZÉK

[1] Tykocinski M, Cohen LT, Pyman BC, et al. Comparison of electrode position in the human cochlea using various perimodiolar electrode arrays. Am J Otol. 2000; 21: 205–211.

[2] Roland JT Jr. A model for cochlear implant electrode insertion and force evaluation: results with a new electrode design and insertion technique. Laryngoscope. 2005; 115: 1325–1339.

[3] Wackym PA, Firszt JB, Gaggl W, et al. Electrophysiologic effects of placing cochlear implant electrodes in a perimodiolar position in young children. Laryngoscope. 2004; 114: 71–76.

[4] Roland PS, Wright CG. Surgical aspects of cochlear implantation: Mechanisms of insertional trauma. Adv Adv Otorhinolaryngol. 2006; 64: 11–30.

[5] Eshraghi AA. Prevention of cochlear implant electrode damage. Curr Opin Otolaryngol Head Neck Surg. 2006; 14: 323–328.

[6] Adunka OF, Pillsbury HC, Kiefer J. Combining perimodiolar electrode placement and atraumatic insertion properties in cochlear implantation fact or fantasy? Acta Oto-Laryngologica. 2006; 126: 475–482.

[7] Skarzynski H, Matusiak M, Lorens A, et al. Preservation of cochlear structures and hearing when using the Nucleus Slim Straight (CI422) electrode in children. J Laryngol Otol. 2016; 130: 332–339.

[8] Von Ilberg C, Kiefer J, Tillein J, et al. Electric-acoustic stimulation of the auditory system. New technology for severe hearing loss. ORL J Otorhinolaryngol Relat Spec. 1999; 61: 334–340.

[9] Gantz BJ, Turner C, Gfeller KE, et al. Preservation of hearing in cochlear implant surgery: advantages of combined electrical and acoustical speech processing. Laryngoscope. 2005; 115: 796–802.

[10] Fraysse B, Macias AR, Sterkers O, et al. Residual hearing conservation and electroacoustic stimulation with the nucleus 24 contour advance cochlear implant. Otol Neurotol. 2006; 27: 624–633.

[11] Huarte RM, Roland JT Jr. Toward hearing preservation in cochlear implant surgery. Curr Opin Otolaryngol Head Neck Surg. 2014; 22: 349–352.

[12] Van Abel KM, Dunn CC, Sladen DP, et al. Hearing preservation among patients undergoing cochlear implantation. Otol Neurotol. 2015; 36: 416–421.

[13] Bento RF, Danieli F, Magalhaes AT, et al. Residual hearing preservation with the EVO® Cochlear implant electrode array: Preliminary results. Int Arch Otorhinolaryngol. 2016; 20: 353–358.

[14] Nagy R, Jarabin JA, Dimak B, et al. Possibilities for residual hearing preservation with Nucleus CI532 Slim Modiolar electrode array. Case report [A maradványhallás megőrzésének lehetőségei cochlearis implantáció során Nucleus CI532 Slim Modiolar elektródasorral]. Orv Hetil. 2018; 159: 1680–1688. [Hungarian]

[15] Holden LK, Finley CC, Firszt JB, et al. Factors affecting open-set word recognition in adults with cochlear Implants, Ear Hear. 2013; 34: 342–360.

[16] Buchmann CA, Dillon MT, King ER, et al. Influence of cochlear implant insertion depth on performance: a prospective randomized trial. Otol Neurotol. 2014; 35: 1773–1779.

[17] O'Connell BP, Cakir A, Hunter JB, et al. Electrode location and angular insertion depth are predictors of audiologic outcomes in cochlear implantation. Otol Neurotol. 2016; 37: 1016–1023.

[18] O'Connell BP, Hunter JB, Haynes DS, et al. Insertion depth impacts speech perception and hearing preservation for lateral wall electrodes. Laryngoscope. 2017; 127: 2352–2557.

[19] Saunders E, Cohen L, Aschendorff A, et al. Threshold, comfortable level and impedance changes as a function of electrode-modiolar distance. Ear Hear 2001; 23: 28–40.

[20] McKay CM, O'Brien A, James CJ. Effect of current level on electrode discrimination in electrical stimulation. Hear Res. 1999; 156: 159–164.

[21] Macias AR, Morera C, Manrique M et al. Perimodiolar electrode position: effects on thresholds, comfort levels, impedance measurements, and neural response telemetry. Mediterr J Otol. 2007; 3: 140–149.

[22] Zuniga MG, Rivas A, Hedley-Williams A, et al. Tip fold-over in cochlear implantation: Case series. Otol Neurotol. 2017; 38: 199–206.

[23] Trakimas DR, Kozin ED, Ghanad I, et al. Precurved cochlear implants and tip fold-over: A cadaveric imaging study. Otolaryngol Head Neck Surg. 2018; 158: 343–349.

[24] Aschendorff A, Kubalek R, Turowski B, et al. Quality control after cochlear implant surgery by means of rotational tomography. Otol Neurotol. 2005: 26: 34–37.

[25] Mittmann P, Todt I, Ernst A, et al. Radiological and NRT-ratio-based estimation of Slim Straight cochlear implant electrode positions: A multicenter study. Ann Otol Rhinol Laryngol. 2017; 126: 73–78.

[26] Hassepass F, Aschendorff A, Bulla S, et al. Radiologic results and hearing preservation with a straight narrow electrode via round window versus cochleostomy approach at initial activation. Otol Neurotol. 2015; 36: 993–1000.

[27] Perényi Á, Bella Zs, Baráth Z et. al. Role of cone-beam computed tomography in diagnostic otorhinolaryngological imaging [A cone-beam komputertomográfia alkalmazása a fül-orr-gégészeti képalkotásban]. Orv Hetil. 2016: 157; 52–58. [Hungarian]

[28] Lehnhardt, E. Intracochlear placement of cochlear implant electrodes in soft surgery technique. HNO 1993; 41: 356–359.

[29] MED-EL electrode arrays. Available from: https://s3.medel.com/pdf/21617.pdf [accessed: 4 Jan, 2019]

[30] HiFocus Electrode Family. https://advancedbionics.com/nz/en/home/products/hi-focus-electrode-family.html [accessed: 4 Jan, 2019]

[31] Oticon electrode arrays. https://www.oticonmedical.com/-/media/medical/main/files/ci/products/ci-pi/eng/cochlear-implant-system-product-information---english---m80652.pdf?la=en [accessed: 4 Jan, 2019]

[32] CochlearTM Implant Electrode Comparison. https://www.cochlear.com/b29815ab-da8c-453c-a8f4-2041e6088459/FUN1142_ISS4_JUL12_Electrode_Comparison4.pdf?MOD=AJPERES&CACHEID=b29815ab-da8c-453c-a8f4-2041e6088459 [accessed: 4 Jan, 2019]

[33] Nucleus Profile with Slim Modiolar Electrode 532. http://www.earcentergreensboro.com/hearing-implants/cochlear_americas_ci.php#nucleus_slim_modiolar [accessed: 4 Jan, 2019]

[34] Perényi A, Tóth F, Dimák B et al. Különböző perimodiolaritású cochlearis implantátum elektródákkal elért korai szubjektív és objektív eredményeink. free paper at A Magyar Fül-, Orr-, Gége és Fej-, Nyaksebész Orvosok Egyesülete Audiológiai Szekciójának 54. Vándorgyűlése. Fül-Orr-Gégegyógyászat, 2017; 63 http://www.orl.hu/cikkek/a-magyar-ful-orr-gege-es-fej-nyaksebesz-orvosok-egyesulete-audiologiai-szekciojanak-54-vandorgyulese [accessed: 3 Feb 2019]

[35] Rovo L, Sprinzl G, Perenyi A, et al. Early subjective and objective results with electrode types of different perimodiolar properties and the same cochlear implant electronics. J Hear Sci. 2018; 8: 250.

[36] Shpizner BA, Holliday RA, Roland JT, et al. Postoperative imaging of the multichannel cochlear implant. AJNR Am J Neuroradiol. 1995; 16: 1517–1524.

[37] Dahm MC, Shephard RK, Clark GM. The postnatal growth of the temporal bone and its implications for cochlear implantation in children. Acta Otolaryngol Suppl. 1993; 505: 1–39.

[38] Bast TH. Development of the otic capsule. VI. Histological changes and variations in the growing bony capsule of the vestibule and cochlea. Ann Otol Rhinol Laryngol. 1942; 51: 343–357.

[39] Kiran AS, Varghese AM. Irodi A, et al. Radiological evaluation of cochlear orientation and its implications in cochlear implantation. Indian J Otolaryngol Head Neck Surg. 2018; 70: 1–9.

VII.

A cone-beam komputertomográfia alkalmazása a fül-orr-gégészeti képalkotásban

Perényi Ádám dr.[1*] ▪ Bella Zsolt dr.[1*] ▪ Baráth Zoltán dr.[2]
Magyar Péter dr.[3] ▪ Nagy Katalin dr.[2] ▪ Rovó László dr.[1]

[1]Szegedi Tudományegyetem, Általános Orvostudományi Kar,
Fül-Orr-Gégészeti és Fej-Nyaksebészeti Klinika, Szeged
[2]Szegedi Tudományegyetem, Fogorvostudományi Kar, Szeged
[3]Semmelweis Egyetem, Általános Orvostudományi Kar, Radiológiai és Onkoterápiás Klinika, Budapest

A modern fül-orr-gégészetben a pontos diagnózis és a korrekt műtéti tervezés alapja a részletes vizualizációt eredményező képalkotás. A csontos keretbe zárt struktúrákat gyakran vizsgálják komputertomográfiával. Az ionizáló sugárzás veszélyeit figyelembe véve az ismételt vizsgálatok hatványozottan növelik a sugárérzékeny szövetek károsodásának kockázatát. A szerzők összehasonlítják a hagyományos és a cone-beam komputertomográfiát, és bemutatják a cone-beam komputertomográfia fül-orr-gégészeti képalkotásban betöltött helyét, előnyeit és korlátait. Összefoglalják a nemzetközi szakirodalomból és saját betegeik vizsgálatából származó tapasztalataikat. Eredményeik szerint a hagyományos komputertomográfia effektív sugárdózisának töredékével nagy térbeli felbontású vizsgálatok végezhetők tetszőleges síkú és térbeli rekonstrukciókkal. A cone-beam komputertomográfia megfelelő indikációban kiváló vizsgálómódszer a fül-orr-gégészeti diagnosztikában. Lényegesen alacsonyabb sugárterhelése miatt a hagyományos komputertomográfia alternatívája, valamint a per- és posztoperatív betegkövetés hatékony eszköze is lehet, különösen az ismételt komputertomográfiás vizsgálatot igénylő esetekben. Orv. Hetil., 2016, *157*(2), 52–58.

Kulcsszavak: fül-orr-gégészet, képalkotás, cone-beam kumputertomográfia, sugárterhelés, szürke hályog

Role of cone-beam computed tomography in diagnostic otorhinolaryngological imaging

Accurate diagnosis and preoperative planning in modern otorhinolaryngology is strongly supported by imaging with enhanced visualization. Computed tomography is often used to examine structures within bone frameworks. Given the hazards of ionizing radiation, repetitive imaging studies exponentially increase the risk of damages to radiosensitive tissues. The authors compare multislice and cone-beam computed tomography and determine the role, advantages and disadvantages of cone-beam computed tomography in otorhinolaryngological imaging. They summarize the knowledge from the international literature and their individual imaging studies. They conclude that cone-beam computed tomography enables high-resolution imaging and reconstruction in any optional plane and in space with considerably lower effective radiation dose. Cone-beam computed tomography with appropriate indications proved to be an excellent diagnostic tool in otorhinolaryngological imaging. It makes an alternative to multislice computed tomography and it is an effective tool in perioperative and postoperative follow-up, especially in those cases which necessitate repetitive imaging with computed tomography.

Keywords: otorhinolaryngology, diagnostic imaging, cone-beam computed tomography, radiation exposure, cataract

Perényi, Á., Bella, Zs., Baráth, Z., Magyar, P., Nagy, K., Rovó L. [Role of cone-beam computed tomography in diagnostic otorhinolaryngological imaging]. Orv. Hetil., 2016, *157*(2), 52–58.

(Beérkezett: 2015. október 13.; elfogadva: 2015. november 5.)

*Mindkét szerző azonos mértékben vett részt a közlemény elkészítésében.

Rövidítések

ALARA = (as low as reasonably achievable) észszerűen elérhető legalacsonyabb érték; CBCT = cone-beam komputertomográfia; CT = komputertomográfia; DICOM = (digital imaging and communications in medicine) digitális képkezelés és kommunikáció az orvostudományban; DVT = digitális volumentomográfia; FESS = funkcionális endoszkópos orrmelléküregműtét; HU = Hounsfield-egység; MRI = mágneses rezonanciás képalkotás; MDCT, MSCT = multidetektoros, multislice komputertomográfia (egymás szinonimái)

A modern fül-orr-gégészetben a pontos diagnózis és a korrekt műtéti tervezés alapja a részletes vizualizációt eredményező képalkotás. A csontos keretbe zárt struktúrákat gyakran vizsgáljuk komputertomográfiával. A hagyományos röntgenfelvételek a módszerből adódó alapvető hátrányos tulajdonságok miatt, a részletes anamnézis és klinikai tünetek ismeretében – kevés eset kivételével – ma már nem tarthatók megfelelőnek, mert nem visznek közelebb a diagnózis felállításához és a választandó terápiához.

A CBCT vagy más néven digitális volumentomográfia az Európában 1996-ban történő bevezetése óta jelentős fejlődésen ment keresztül. A készüléket eredetileg fogászati (kifejezetten az implantológiai) képalkotás céljából fejlesztették. A cél az volt, hogy alacsony sugárdózissal készüljenek igen részletgazdag, a hagyományos CT minőségével összevethető – vagy akár annál jobb – minőségű képek az alsó és felső állcsontról. Előnyös tulajdonságai miatt a fogászati alkalmazás mellett elterjedt a módszer más szakterületeken, így a fül-orr-gégészeti képalkotásban is. Ma Magyarországon egyre több fogászati képi diagnosztikával foglalkozó ellátóhelyen áll rendelkezésre. Habár a modern gépek egy része alkalmas fül-orr-gégészeti struktúrák vizsgálatára, az egészségbiztosítási finanszírozás hiánya eddig nem tette lehetővé a módszer széles körű elterjedését a magyarországi fül-orr-gégészeti képalkotói gyakorlatban, annak ellenére, hogy számos esetben előnyösebb lenne a hagyományos CT-vizsgálatnál.

Módszer

Működési elv

A CBCT-készülék is – a hagyományos MSCT-hez hasonlóan – egy röntgensugárforrásból és egy vele szemben elhelyezkedő, kényszerkapcsolásban lévő detektorból áll [1, 2]. A sugárforrás és a detektor, a felvétel beállításától függően, 7–40 másodperc alatt végez egy teljes körfordulatot a páciens fejének axiális tengelye körül [1, 2]. Eközben kúp (angolul cone – kúp) alakban széttérő röntgensugárnyalábja (angolul beam – sugár) úgynevezett flat panel síkdetektoron kétdimenziós szummációs képek sorozatát rögzíti a teljes céltérfogatról. A céltérfogatot a képmező széleinek megjelölésével – lézerfény és alacsony sugárdózisú, kétdimenziós röntgenfelvétel segítségével – állíthatjuk be a beteg fejének megfelelő pozicionálása mellett. Léteznek kis, közepes és nagy képmező (úgynevezett field of view) beállítására alkalmas készülékek. Fül-orr-gégészeti képalkotás céljából a nagy képmezejű készülékek javasolhatók, hiszen a sugárforrás egy körbefordulásával leképezhető velük a teljes arckoponya. A szummációs képekből készül speciális algoritmus segítségével, rekonstrukció útján a 3D képi adatbázis [1, 2]. Tehát az egyes szeletek között nincs léptetés, így nem keletkezik információveszteség.

A készülék

A hagyományos CT-készülékekhez képest a CBCT-készülékek jóval kisebb helyigényű, kompakt, jóval olcsóbban beszerezhető és olcsóbban fenntartható készülékek. Egy vizsgálat fajlagos költsége lényegesen kisebb. Előnyös tulajdonságai mind segíthetik az elterjedését.

A betegpozicionálás a készülék típusától függ: A betegvizsgálat a modern készülékek többségével ülő helyzetben történik, de léteznek olyan készülékek is, amelyekkel álló, esetleg háton fekvő helyzetben vizsgálhatunk. A vizsgálat ideje alatt a betegnek a fejét mindvégig mozdulatlanul kell tartania, ehhez segítségül szolgál az álltámasz és a felhelyezett homlokpánt. Ha a beteg nem kooperál, megmozdítja a fejét, a felvétel a mozgás eredményezte műtermék miatt életlen, ezáltal értékelhetetlen lesz. A szerzők tapasztalata szerint azonban már 5 éves gyermekek is együttműködők, így alkalmasak lehetnek a vizsgálatra. Léteznek intraoperatív vizsgálatra alkalmas mobil készülékek is.

A CBCT-vel végzett vizsgálatok számos előnnyel rendelkeznek: A képek apró térfogatelemei, az úgynevezett voxelek a korábbi CT-berendezésekkel készült képszeletek hasáb alakú voxeleivel ellentétben egyenlő oldalhosszúságúak (izotropikusak), azaz kocka alakúak. (A voxel [a név a „volume pixel" rövidítéséből származik] egy háromdimenziós kép legkisebb megkülönböztethető egysége, amely mindhárom tengely mentén kiterjedéssel bír.) A voxelek oldalhosszúsága a készülék paramétereitől és a felvétel beállításától függően igen rövid, szubmilliméteres (akár 0,075 mm) lehet, így nagy felbontással, „lépcsőműtermék" nélkül készíthető nemcsak konvencionális axiális, coronalis és sagittalis, hanem bármilyen egyedi síkú rekonstrukció, valamint felszíni és térfogatrekonstrukció [1]. Legalább olyan jó térbeli felbontás érhető el, mint multislice CT-vel, de a multisclice CT sugárdózisának töredékével [3]. Beállítható a képmező nagysága (átmérője és magassága), a felbontás (a voxelek oldalhosszúsága) és a körülfordulási idő, valamint az expozíciószám megválasztásával a vizsgálat időtartama is befolyásolható. Mindezek az állítható paraméterek együttesen határozzák meg a képminőséget és a sugárdózist. Emellett a készülékekben sugárdózis-moduláló alkalmazás is megtalálható, amely észszerű keretek között tartja a vizsgálati opciókat. Így például nem készíthetünk nagy képmezővel (például 23 cm magasság, 16

cm átmérő) nagy felbontású (0,1 mm) felvételeket. A maxilla, mandibula és a halántékcsont nagy felbontással ábrázolható [4]. CBCT-vel a fémek (például fogkorona, fogtömések, cochlearis implantátum, középfül-implantátum, csontrögzítő fémek) körül kevesebb műtermék keletkezik, mint hagyományos CT-vel [5]. További előnyt jelent, hogy a szolgáltatók a vizsgálatokat rögzítő adathordozón (CD vagy DVD) mellékelnek olyan képnézegető szoftvert, amely segítségével az utólagos rekonstrukciókat rövid elméleti és gyakorlati útmutatást követően bárki könnyen elkészítheti, akár saját személyi számítógépen is. A képi adatbázis elmenthető DICOM formátumban, így más képnézegető szoftverekkel is könnyen kezelhető.

Az előnyös tulajdonságok mellett számolnunk kell a vizsgálati technikából adódóan bizonyos hátrányokkal is: Az MSCT-nél lényegesen kisebb sugárterhelés ára a nagyobb szóródás, a rosszabb jel–zaj arány és gyengébb szöveti felbontás is. Tipikus denzitásértékek nem adhatók meg pontosan, így nem alkalmazható a Hounsfield-skála. Helyette a szürke árnyalatok kontrasztja és fényereje határozza meg a képmegjelenést.

A CBCT a kiváló csont–nyálkahártya–levegő kontraszt révén leginkább csontvizsgálatra alkalmas, azonban a gyenge lágy szöveti felbontóképessége miatt lágyrész-elváltozások szöveti differenciálására nem [1, 2, 5].

Fül-orr-gégészeti vonatkozásban az eljárás alkalmas lehet az orrmelléküregek, sziklacsont, illetve a garat légsáv körüli lágy részei térfogatának és alakjának vizsgálatára, hiszen itt a szükséges kontrasztot a levegő vagy annak hiánya biztosítja [2, 5]. Tumoros, gyulladásos vagy hematológiai lágyrész-infiltráció esetén hagyományos CT- vagy MR-vizsgálat végzendő [5]. Kontrasztanyag alkalmazásával egyelőre nem történtek rutinszerű vizsgálatok [6].

Eredmények

Sugárterhelés

A többszöri ismételt, sugárterheléssel járó koponyavizsgálatok reális veszélye az irreverzibilis szemkárosodás, genetikai rendellenesség és a sugárérzékeny szövetek – például a szemlencse, a pajzsmirigy, a nyálmirigyek, a csontvelő és a bőr – rosszindulatú daganatának kialakulása.

A szemlencse az egyik legsugárérzékenyebb emberi szövet. A Nemzetközi Sugárvédelmi Bizottság 1990. évi állásfoglalása szerint 0,5–2,0 Sv egyszeri és 5,0 Sv frakcionált sugárdózis már észlelhető szemlencsehomályt, látásvesztést okoz [7]. Összehasonlításképpen egy tengerentúli repülőút 0,05 mSv, egy mellkasröntgen 1 mSv, egy natívan és kontrasztanyaggal végzett koponya CT-vizsgálat 4 mSv sugárterheléssel jár. Ugyanakkor a determinisztikus hatással ellentétben számos epidemiológiai és kísérletes vizsgálat a sztochasztikus hipotézis mellett áll ki, amely értelmében már jóval alacsonyabb sugárdózisok is okozhatnak szürke hályogot, küszöbsugárdózistól függetlenül [8]. Egy közelmúltban megjelent, nagy betegpopuláción végzett retrospektív vizsgálat szerint minél több fej-nyaki CT-vizsgálaton vesz részt egy beteg, annál nagyobb az esélye a szürke hályog kialakulására, továbbá már 4 koponya CT-vizsgálatot követően a szürke hályog kialakulásának szignifikánsan nagyobb kockázatával kell számolni [9].

A CBCT-technika lehetővé teszi a vizsgált személyt érő sugárdózis csökkentését. A vizsgálat során a sugárnyaláb 360° vagy kisebb szögértékkel körbefordul a beteg körül. Az effektív dózis jelentősen csökkenthető azzal, ha a sugárnyaláb csak fél fordulatot (180°) tesz, továbbá ha nem exponál folyamatosan, csak bizonyos szögértékeknél. Minél kisebb felbontással dolgozunk, annál kevesebb szögértéknél történik expozíció, így a sugárterhelés mértéke is csökken. Több szerző is publikált dozimetriai eredményeket, amelyeket az alábbiakban részletezünk.

Kei és mtsai szerint bár a CBCT képminősége általánosságban gyengébb, de az orrmelléküregek és a csontos struktúrák vizsgálatára megfelelő, és a szemlencsét érő átlagos sugárterhelés 25%-kal alacsonyabb a multislice CT-vel végzett vizsgálatokhoz képest [10]. *Alspaugh és mtsai* CBCT-vel és 64 szeletes MSCT-vel végzett orrmelléküreg-vizsgálataik során azt találták, hogy izotropikus térbeli felbontás mellett az effektív dózis CBCT-vel 0,17 mSv, míg 64 szeletes CT-vel 0,87 mSv (tehát CBCT-vel az effektív dózis az ötödére csökkent) [11].

Daly és mtsai mérései [12] szerint a 16 cm-es képmezővel végzett koponya-CBCT effektív dózisa 0,1–0,35 mSv, attól függően, hogy csontra vagy lágy szövetekre optimalizált paraméterekkel végezték a vizsgálatot. Ezzel szemben multislice CT-vel végzett natív koponyavizsgálat effektív dózisa lényegesen nagyobb, 1–2 mSv volt [13]. *Alspaugh és mtsai* mérései [11] szerint a CBCT-vel végzett orrmelléküregi képalkotó vizsgálat effektív dózisa körülbelül 0,2 mSv.

A készülékfejlesztés iránya a térbeli felbontás további növelése annak érdekében, hogy még kisebb anatómiai (döntően csontos) struktúrák is jól ábrázolhatók legyenek. Ugyanakkor ahhoz, hogy a nagy felbontás mellett a sugárdózis is alacsony maradjon, érdemes meghatározni a részletgazdag felbontást igénylő céltérfogatot, amely aztán kis képmezővel vizsgálható. Ha szükséges, a céltérfogat meghatározásához végezhetünk előzetes tájékozódó vizsgálatot nagyobb képmezővel és kisebb felbontással, majd ezt követően dönthetünk arról, hogy szükséges-e nagy felbontású vizsgálatot végezni. Minden esetben az ALARA-elvet kell alkalmaznunk, azaz a sugárterhelést az észszerűen elérhető legalacsonyabb szinten kell tartani!

A CBCT részletes fül-orr-gégészeti alkalmazási lehetőségeit saját beteganyagunkon mutatjuk be. Vizsgálataink a mindennapi betegellátásban működtetett, Gendex CB-500 típusú készülékkel (amelyet elsősorban fogászati-implantológiai képalkotásra fejlesztettek ki) végeztük. A készülék alapbeállításait a célterületre adaptálva, egyénileg állítottuk be.

Vizsgálati terület, kórképek

Orr- és orrmelléküregek

A konzervatív kezelésre (orrmosás, lokális szteroid, antibiotikum) nem javuló idült rhinosinusitis orrpoliposissal vagy orrpoliposis nélkül műtéti kezelést igényelhet. Az orrmelléküregi műtétet az irányelvek szerint natív CT-vizsgálatnak kell megelőzni. Perzisztáló vagy visszatérő panaszok esetén a terápia hatékonyságának megítélésére, újabb státusz rögzítésére vagy ismételt műtétek tervezésére újabb és újabb képalkotó vizsgálatok válhatnak szükségessé. Az ostiomeatális egység hagyományosan legkönnyebben a coronalis síkban készült képi metszeteken ítélhető meg. Ilyen metszetsíkok nyerhetők az elsődlegesen coronalis síkú adatgyűjtéssel vagy a konvencionálisan axiális síkban elkészült képanyag coronalis síkú rekonstrukciójával *(1. ábra)*. A műtét előtti tervezésben és műtét közben ideális, ha mindhárom síkot egyszerre láthatjuk. A CBCT előnye itt is szembetűnő: Alacsony sugárdózissal jutunk hozzá nagy felbontású képsorozathoz, amely bármilyen síkban rekonstruálható és egyidejűleg megjeleníthető, és legalább olyan jól vizsgálhatók az orrmelléküregek, mint hagyományos CT-vel. A kiváló csont–nyálkahártya–levegő kontraszt révén értékelhető az üregek anatómiája és légtartalma. Kimutatható (legalább olyan jól, mint multislice CT-vel) váladék jelenléte, a nyálkahártya megvastagodása és az orrmelléküregi szájadékok elzáródása [5] és idegentest jelenléte *(2. ábra)*. Teljes topográfiai értékelés végezhető, azonban nem különíthető el egymástól – a kontrasztanyag nélkül végzett CT-vizsgálathoz hasonlóan – az egynemű, teljes, hipodenz kitöltöttségen belül a nyálkahártya megvastagodása, a nyálkahártyaciszta, a polip és a váladékretenció.

A CBCT az odontogén gyulladásos gócok felfedezésében érzékenyebb az MSCT-nél. A nagy térbeli felbontás, a sugárelnyelő szövetek ideális fényerőkontrasztos megjelenése, valamint a technikából adódóan kevésbé jelentkező sugárfelkeményedési műtermékek révén betekinthetünk a foggyökerekbe, így felfedezhetünk járulékos vagy számfeletti gyökércsatornákat, elégtelen vagy hiányzó fogtömeséket, foggyökérfisztulákat, eszközös perforációkat, endo- és periodontalis eltéréseket [5].

Nyálmirigyek

CBCT-vel nagy szenzitivitással és specificitással mutathatók ki a sugárelnyelő nyálmirigykövek. A megmért kövek nagysága alig tér el az ultrahangos és a hisztomorfológiai mérések eredményétől. A kockázat-haszon arány magas, mivel jelentős diagnosztikai információt kapunk kis sugárdózissal [14].

Halántékcsont: közép- és belsőfül

A CBCT prototípusával 2004-ben végzett klinikai vizsgálat már rámutatott, hogy a halántékcsont finom csontszerkezete jobban vizsgálható CBCT-vel, mint hagyományos CT-készülékekkel [15]. Jól ábrázolható a hallócsontláncolat, a labyrinthus csontos tokja és az arc-

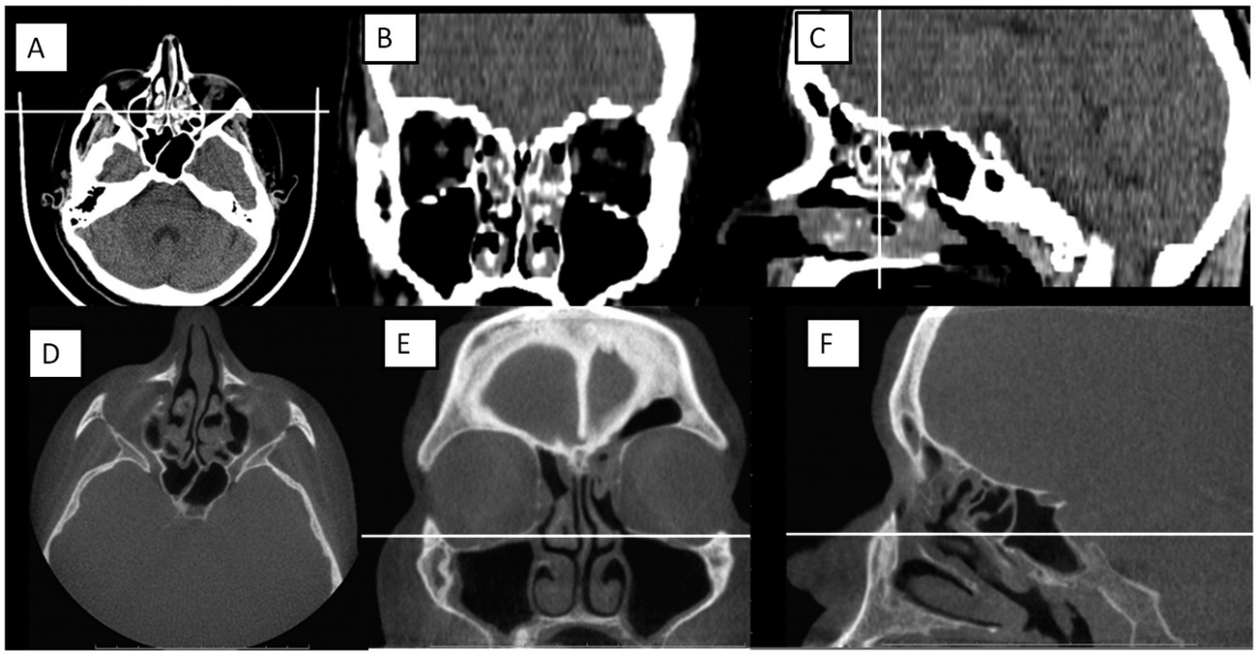

1. ábra Az orrmelléküregek CT-vizsgálata. Az ostiomeatális egység a coronalis síkban vizsgálható a legjobban. Az MSCT axiális szeletei 2,5 mm-es szeletvastagsággal (40 szelet), míg a CBCT 0,3 mm-es szeletvastagsággal (368 szelet) készültek. A szeletszámok, valamint az MSCT és a CBCT voxeleinek eltérő tulajdonságai alapján érthető, hogy a primeren axiális szeletekből készített coronalis síkú MSCT-rekonstrukció miért „lépcsős" vagy „pixeles" a CBCT-vel ellentétben. A) Axiális síkú MSCT. B) Coronalis síkú MSCT-rekonstrukció. C) Sagittalis síkú MSCT-rekonstrukció. D) Axiális síkú CBCT. E) Coronalis síkú CBCT. F) Sagittalis síkú CBCT

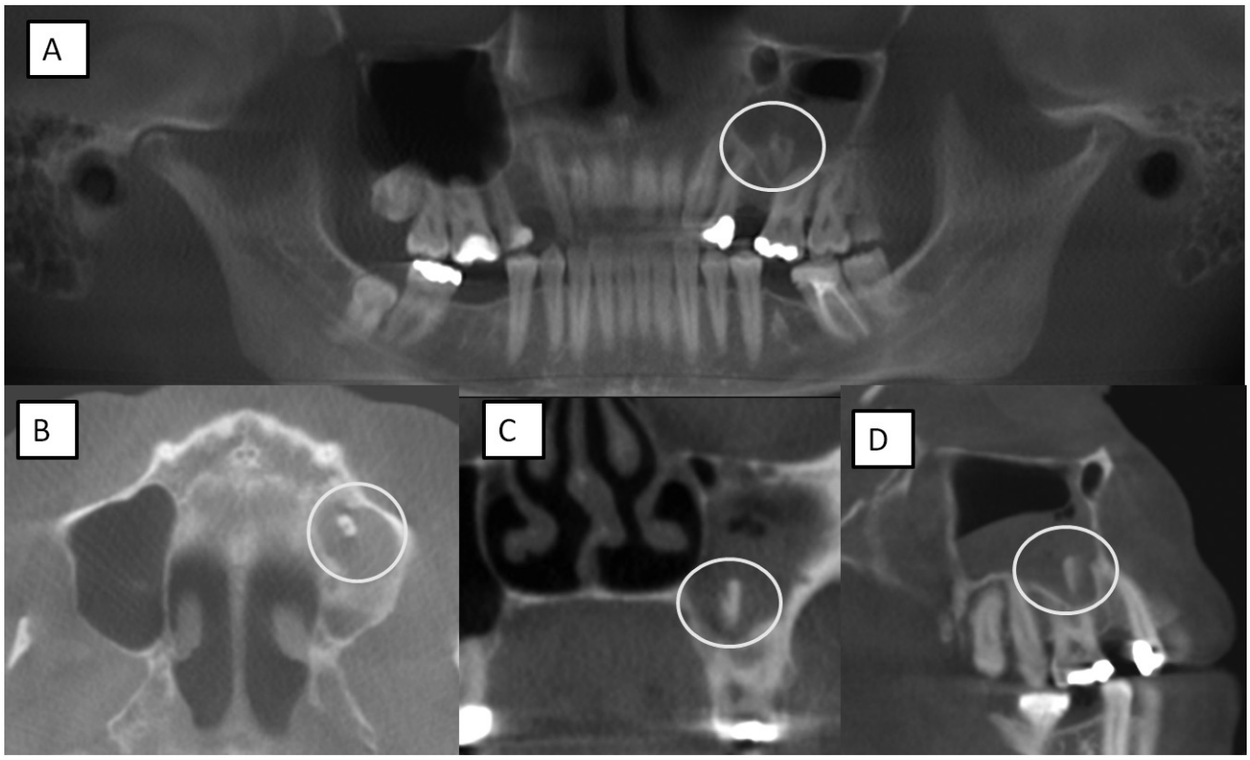

2. ábra Letört foggyökér és gyulladásos jelek a bal arcüregben. CBCT, 0,3 mm oldalhosszúságú voxellel, panorámarekonstrukcióval. A panorámarekonstrukción (A) látható a bal arcüreg részleges fedettsége és benne a hiányzó 25. fog arcüregi folytatásának megfelelő vetületben egy foggyökérdarab. A három síkban ábrázolt cone-beam CT-felvételen megadható a bal arcüregben lévő foggyökérdarab pontos helyzete is. B) Axiális sík. C) Coronalis sík. D) Sagittalis sík

ideg csontos csatornája [4] *(3. ábra)*. Cochlearis implantáció esetén kevesebb fém műtermék képződése mellett meghatározható az elektróda és a belső egység pontos helyzete [4].

A pars petrosa jól pneumatizált középfül esetén legalább olyan jól vizsgálható, mint nagy felbontású CT-vel. CBCT-vel akár 0,075 mm-es szeletek rekonstruálhatók, ami a hallócsontláncolat még pontosabb képét mutatja. (Ez fontos hallócsont-láncolati/stapes fixáció, megszakadás vagy otoscleroticus gócok esetén.) A CBCT elég információt nyújt ahhoz, hogy diagnosztizálhassuk a belsőfül malformatióit, dysplasiáját, traumás sérüléseit és a csontos labyrinthus vékony falának erózióját vagy hiányát [5]. A sebészeti szempontból kiemelt struktúrák legalább olyan jól láthatók, mint multislice CT-vel [16, 17]. Szövettanilag aktív otoscleroticus gócok 100%-os szenzitivitással kimutathatók CBCT-vel [18, 19].

A CBCT jól használható tympanoplasticát és a hallócsontláncolat helyreállítását követő kontrollra, residualis csont-légköz okának megállapítására [5].

Idült középfülgyulladásban, a pars petrosa és a középfül kitöltöttsége esetén cholesteatomát vagy szövődményeket fedezhetünk fel – a multislice CT-vizsgálathoz hasonlóan –, amelynek diagnosztikus alapját a környező csontos struktúrák destrukciója – tipikusan a scutum tompává válása – jelenti, nem pedig az elváltozások mérhető denzitásértékei [5]. Tapasztalatunk szerint a külső

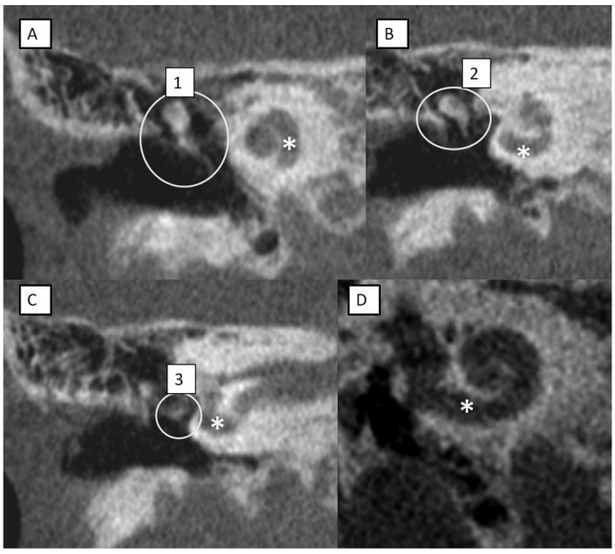

3. ábra A közép- és belsőfül CBCT-rekonstrukciói, 0,2 mm-es szeletvastagság. Cochlearis implantációt megelőző kivizsgálási protokoll része a közép- és belsőfül nagy felbontású CT-vizsgálata. A CBCT jobb térbeli felbontása miatt az MSCT-hez képest több szeletben képezhetjük le a belsőfül struktúráit, így az apró elváltozásokat is könnyebben észlelhetjük, valamint az utólagos térbeli rekonstrukciók is pontosabban készíthetők el. A)–C) Coronalis síkú rekonstrukció. D) A cochlea basalis síkjának speciális rekonstrukciója. Megállapítható, hogy a cochlea lumene szabad (*), valamint részletgazdagon ábrázolhatók a hallócsontok (1. kalapács, 2. üllő, 3. kengyel)

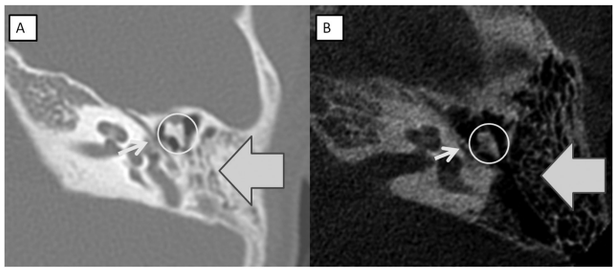

4. ábra Bal oldali auralis atresia. A csontos atresialemez (vastag nyilak), a malleus-incus komplexum (bekarikázva), a belsőfül és a nervus facialis (vékony nyilak) megjelenítése sebészeti diagnosztikai szempontból gyakorlatilag egyenértékű az MSCT- és CBCT-képeken. A) Axiális síkú MSCT. B) Axiális síkú CBCT

hallójárat atresiája esetében, amikor a megfelelő hallásrehabilitációt a hallójárat műtéti kialakítása vagy csontvezetéses hallókészülék implantációja jelentheti, a pre- és posztoperatív CBCT-vizsgálatok információtartalma a sebész számára egyenértékű a hagyományos MSCT-vel *(4. ábra)*.

Fülészeti implantátumok

Cochlearis implantáció előtti kivizsgálás részeként a CBCT kiválóan alkalmas a csontos struktúrák leképezésére (a csiga lumene átjárhatóságának, a processus mastoideus légtartóságának, fejlettségének és a csontos labyrinthus méreteinek meghatározására) *(3. ábra)*.

Posztoperatív utánkövetés is alacsony sugárdózissal biztosítható CBCT-vel. Középfül-implantátum beültetését követő vizsgálatok során a CBCT jobbnak bizonyult a multislice CT-vel összehasonlítva a képminőség tekintetében, mivel kevesebb műtermék keletkezik [20]. Cochlearis implantáció a csökkent fém műtermék miatt megbízhatóbban kontrollálható CBCT-vel [5]. Segítségével megállapítható, hogy a behelyezett elektróda a csigának mely kanyarulatában végződik, van-e megtöretés rajta, valamint a scala tympaniba vagy a scala vestibuliba került-e. Intraoperatív vizsgálatra is van lehetőség mobil készülékekkel, ami a rendellenes és bonyolult anatómiájú esetekben (például Mondini-deformitás) nagy segítséget jelenthet. Traumát követően az implantátum esetleges elmozdulása kiválóan kontrollálható ezzel a módszerrel.

Koponyatrauma

Akut koponyatraumát [5] követően hagyományos CT-vizsgálat javasolt, mivel a CBCT rossz kontrasztfelbontása miatt rejtve maradhatnak a csonttörés szövődményei: koponyaűri, orbitalis, illetve melléküregi vérzések vagy az arc lágy részeinek bevérzései.

Ugyanakkor olyan esetekben, amikor röntgenvizsgálatot (például orrcsontfelvétel, anteroposterior koponyafelvétel) végeznénk, vagy nem akut esetet vizsgálunk, végezhető CBCT, mivel a jó térbeli felbontás és a térbeli ábrázolás segítségével egészen kis dentoalveolaris, illetve maxillofacialis törés, esetleg a mandibula vagy a nasoorbitoethmoidalis egység törése is jól vizualizálható. Gázképződés vagy szabad levegő szembetűnő lehet az orbitalis vagy a sinusok körüli sejttérben.

Intraoperatív navigáció

Alkalmunk nyílt kipróbálni és sikerrel alkalmazni az elektromágneses intraoperatív navigációt, amely során CBCT-vel készült orrmelléküregi vizsgálat segítségével sikeresen végeztük el az orrmelléküregi beavatkozást *(5. ábra)*.

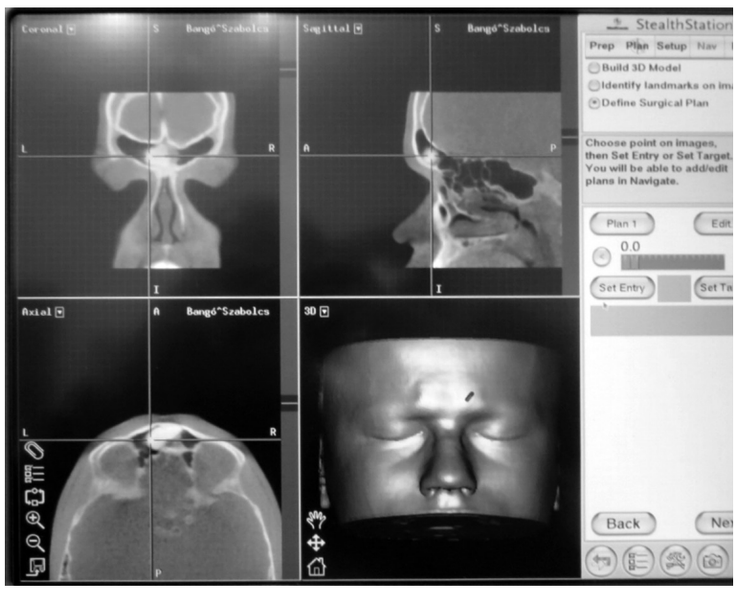

5. ábra Homloküregi osteoma műtéti eltávolítása CBCT alapján, navigáció segítségével. Fix referenciapontok kijelölése. A középvonalban kissé balra elhelyezkedő homloküregi osteoma mindhárom konvencionális síkban egyidejűleg, egyformán jó térbeli felbontásban megjeleníthető

Megbeszélés

A CBCT kiválóan alkalmas vizsgálómódszer egy jól behatárolt indikációs körben, a fül-orr-gégészeti diagnosztikában, főként az orrmelléküregek és a halántékcsont (külső hallójárat, közép- és belsőfül) vizsgálatára. A hagyományos MSCT effektív sugárdózisának töredékével nagy térbeli felbontású vizsgálatok végezhetők, tetszőleges síkú és térbeli rekonstrukciók készíthetők. A sugárdózis minimálisra csökkenthető, ha megalapozott indikációban, megfelelő típusú készülékkel, a meghatározott céltérfogatra szorítkozva, jó beállításokkal, a kockázathaszon arányt alacsonyan tartva tervezzük meg vizsgálatainkat. CBCT-vel sok esetben kiváltható a nagyobb sugárterheléssel járó, így ismételt vizsgálatok esetén jelentős egészségkockázatot jelentő hagyományos MSCT-vizsgálat. A CBCT az alacsonyabb beszerzési ára, kisebb infrastrukturális igénye és áramfogyasztása miatt az MSCT-nél költséghatékonyabban működtethető. Mivel bizonyos vizsgálatok jó minőségben és olcsóbban elvégezhetők vele, az egyébként sokoldalúan alkalmazható MSCT-készülékek kapacitása felszabadul és más indikációkra fordítható. A fentiekkel összhangban javasoljuk a CBCT egészségbiztosítási finanszírozását a hazai rutinellátásban. Mindezen előnyök mellett onkológiai kivizsgálásra, gyulladásos lágyrész-folyamatok diagnosztikájában továbbra is a vénás kontrasztdúsított CT- és MR-vizsgálatok elvégzése szükséges.

Anyagi támogatás: A közlemény megírása, illetve a kapcsolódó kutatómunka anyagi támogatásban nem részesült.

Szerzői munkamegosztás: P. Á., B. Zs.: Irodalmi áttekintés, a képalkotó vizsgálat megtervezése és elvégzése, a kézirat megszövegezése. B. Z.: A képalkotó vizsgálat megtervezése, elvégzése, a kézirat megszövegezése. M. P.: Szakértői konzultáció, a kézirat megszövegezése. N. K., R. L.: A vizsgálatok szakmai felügyelete, a kézirat megszövegezése. A cikk végleges változatát valamennyi szerző elolvasta és jóváhagyta.

Érdekeltségek: A szerzőknek nincsenek érdekeltségeik.

Irodalom

[1] *Miracle, A. C., Mukherji, S. K.:* Conebeam CT of the head and the neck, Part 1: Physical principles. AJNR Am. J. Neuroradiol., 2009, *30*(6), 1088–1095.

[2] *Plachtovics, M.:* Digital volume tomography – the use of cone beam CT in dentistry, oral and maxillofacial surgery. [A digitális volumentomográfia. Cone beam CT-k a fogászatban, az arc-, állcsont- és szájsebészetben.] Magyar Radiológia, 2009, *83*(4), 254–262. [Hungarian]

[3] *Scarfe, W. C., Farman, A. G., Sukovic, P.:* Clinical applications of cone-beam computed tomography in dental practice. J. Can. Dent. Assoc., 2006, *72*(1), 75–80.

[4] *Järnstedt, J., Dastidar, P., Linnosaari, M.:* ENT diagnostic imaging using cone beam CT. Medical Imaging, 2012, 24–25.

[5] *Hodez, C., Griffaton-Taillandier, C., Bensimon, I.:* Cone-beam imaging: applications in ENT. Eur. Ann. Otorhinolaryngol. Head Neck Dis., 2011, *128*(2), 65–78.

[6] *Rødal, J., Søvik, S., Skogmo, H. K., et al.:* Feasibility of contrast-enhanced cone-beam CT for target localization and treatment monitoring. Radiother. Oncol., 2010, *97*(3), 521–524.

[7] 1990 Recommendations of the International Commission on Radiological Protection. Ann. ICRP, 1991, *21*(1–3), 1–201.

[8] *Michel, M., Jacob, S., Roger, G., et al.:* Eye lens radiation exposure and repeated head CT scans: a problem to keep in mind. Eur. J. Radiol., 2012, *81*(8), 1896–1900.

[9] *Yuan, M. K., Tsai, D. C., Chang, S. C., et al.:* The risk of cataract associated with repeated head and neck CT studies: a nationwide population-based study. AJR Am. J. Roentgenol., 2013, *201*(3), 626–630.

[10] *Kei, P. L., Tan, J. S., Leong, J. L., et al.:* Cone-beam computed tomography of the paranasal sinuses: comparison study with multidetector computed tomography. Hong Kong J. Radiol., 2013, *16*, 110–116.

[11] *Alspaugh, J., Christodoulou, E., Goodsitt, M., et al.:* Dose and image quality of flat-panel detector volume computed tomography for sinus imaging. Med. Phys., 2007, *34*, 26–34.

[12] *Daly, M. J., Siewerdsen, J. H., Moseley, D. J., et al.:* Intraoperative cone-beam CT for guidance of head and neck surgery: assessment of dose and image quality using a C-arm prototype. Med. Phys., 2006, *33*(10), 3767–3780.

[13] *Bauhs, J. A., Vrieze, T. J., Primak, A. N., et al.:* CT dosimetry: comparison of measurement techniques and devices. Radiographics, 2008, *28*(1), 245–253.

[14] *Dreiseidler, T., Ritter, L., Rothamel, D., et al.:* Salivary calculus diagnosis with 3-dimensional cone-beam computed tomography. Oral Surg. Oral Med. Oral Pathol. Oral Radiol. Endod., 2010, *110*(1), 94–100.

[15] *Gupta, R., Bartling, S. H., Basu, S. K., et al.:* Experimental flat-panel high-spatial-resolution volume CT of the temporal bone. AJNR Am. J. Neuroradiol., 2004, *25*(8), 1417–1424.

[16] *Peltonen, L. I., Aarnisalo, A. A., Kortesniemi, M. K., et al.:* Limited cone-beam computed tomography imaging of the middle ear: a comparison with multislice helical computed tomography. Acta Radiol., 2007, *48*(2), 207–212.

[17] *Miracle, A. C., Mukherji, S. K.:* Conebeam CT of the head and neck, Part 2: Clinical applications. AJNR Am. J. Neuroradiol., 2009, *30*(7), 1285–1292.

[18] *Liktor, B., Révész, P., Csomor, P., et al.:* Diagnostic value of cone-beam CT in histologically confirmed otosclerosis. Eur. Arch. Otorhinolaryngol., 2014, *271*(8), 2131–2138.

[19] *Révész, P., Liktor, B., Liktor, B., et al.:* Comparative analysis of preoperative diagnostic values of HRCT and CBCT in patients with histologically diagnosed otosclerotic stapes footplates. Eur. Arch. Otorhinolaryngol., 2015 Jan 6. [Epub ahead of print]

[20] *Güldner, C., Heinrichs, J., Weiß, R., et al.:* Visualisation of the Bonebridge by means of CT and CBCT. Eur. J. Med. Res., 2013, *18*, 30.

(Perényi Ádám dr.,
Szeged, Tisza Lajos krt. 111., 6725
e-mail: adam.perenyi@gmail.com)