SZEGEDI TUDOMÁNYEGYETEM
TERMÉSZETTUDOMÁNYI KAR

A bélrendszer MR vizsgálatában alkalmazható impulzusszekvenciák optimalizálása és endoluminális kontrasztanyagok tanulmányozása

Doktori (Ph.D.) értekezés

Babos Magor

Témavezető: Prof. Dr. Palkó András

FIZIKA TANSZÉK
Doktori program: Fizikai képalkotó módszerek az orvostudományban
Programvezető: Prof. Dr. Csernay László

SZEGED, 2006

Köszönetnyilvánítás

Köszönetemet szeretném kifejezni témavezetőmnek, ***Prof. Dr. Palkó András*** tanszékvezető Úrnak, aki aktív részvétellel mindig figyelemmel kísérte és támogatta munkámat, valamint a kéziratokat lelkiismeretesen javította.

Köszönettel tartozom a doktori program vezetőjének, ***Prof. Dr. Csernay László*** egyetemi tanár Úrnak, aki támogatta és igazgatta doktori képzésemet és mindvégig biztatóan lelkesített.

A kutatómunkát a szegedi Euromedic Diagnostics Szeged Kft. egészségügyi központban végeztem. Köszönetet szeretnék mondani ***Dr. Kardos Lilla*** vezérigazgató Asszonynak, a mérések és vizsgálatok elvégzésében, valamint az anyagok beszerzésében nyújtott támogatásáért.

Köszönöm ***Dr. Kiss Ildikó*** főorvosnőnek a munka orvosi vonatkozásaiban tett felvilágosításaiért.

Köszönet illeti ***Dr. Schwarcz Attila*** társszerzőt, aki a relaxációs mérésekben nyújtott nélkülözhetetlen segítséget, valamint ötletei sokaságával emelte az értekezés szakmai színvonalát.

Köszönettel tartozom ***Dr. Márton Balázs*** és ***Dr. Randhawa Manjit Singh*** társszerzők munkájáért, akik a publikációk megírásában, az angol fordításban és a matematikai számításokban vettek aktívan részt.

Külön köszönet illeti ***Dr. Jánosi Gabriella*** főgyógyszerész Asszonyt, ***Dr. Wellinger Károly*** főgyógyszerész-helyettes Urat és ***Dura Ágnes*** gyógyszerészt, akik a kísérletekben használt anyagok előállításával segítették munkámat.

Köszönettel tartozom az említett egészségügyi központ MR operátorainak, kollégáimnak, akik megtanítottak a vizsgálatok kivitelezésére, és segítségemre voltak a munkámhoz szükséges mérések, vizsgálatok során.

Köszönöm feleségemnek és kislányomnak a kitartó türelmüket, és szüleimnek, hogy ösztönözték tanulmányaimat.

Rövidítéslista

Szekvenciák:

CPMG	–	Carr-Purcell-Meiboom-Gill
DE-Prep FGR	–	Driven equilibrium prepared FGR
FGR	–	FGRASS
FGRASS	–	Fast GRASS
FIESTA	–	Fast imaging employing steady-state acquisition
FMPSPGR	–	Fast multi-planar spoiled gradient-recalled
FRFSE-XL	–	Fast recovery fast spin-echo - accelerated
FSE	–	Fast spin echo
FSPGR	–	Fast SPGR
GRASS	–	Gradient-recalled acquisition in the steady-state
GRE	–	Gradient-recalled echo
IR-Prep FGR	–	Inversion recovery prepared FGR
IR-Prep FSPGR	–	Inversion recovery prepared FSPGR
MPGR	–	Multi-planar gradient-recalled
SE	–	Spin echo
SPGR	–	Spoiled gradient-recalled
SSFSE	–	Single-shot fast spin-echo

Paraméterek:

ASSET	–	Array Spatial Sensitivity Encoding Technique
AST	–	ASSET
BW	–	sávszélesség (Bandwidth)
ETL	–	echósorozat hossza (Echo Train Length)
FC	–	Flow Compensation
Flip	–	döntési szög (Flip Angle)
FOV	–	látómező (Field of View)
NEX	–	adatgyűjtések száma (Number of Excitation)
Sat	–	szaturáció (S - superior, I - inferior)
TE	–	echóidő (echo time; Fr - fractional, Ef - effective)
TI	–	inverziós idő (inversion time)
TR	–	repetíciós idő (repetition time)
TRF	–	Tailored RF
Zip	–	Zero Fill Interpolation Processing

Más:

CNR	–	kontraszt/zaj arány (contrast-to-noise ratio)
GI	–	gasztrointesztinális
RF	–	rádiófrekvencia
ROI	–	region-of-interest
SD	–	standard deviáció
SI	–	jelintenzitás (signal intensity)
SNR	–	jel/zaj arány (signal-to-noise ratio)

Tartalomjegyzék

1. fejezet BEVEZETŐ 6
1.1. Rövid történeti áttekintés a bélrendszer MR vizsgálatáról 6
1.2. MR szekvenciák és paraméterek 8
1.2.1. A hagyományos spin echo és gradiens echo szekvenciák 9
1.2.1.1. Fogalmak, értelmezések 9
1.2.1.2. A mérések típusai 11
1.2.1.3. A mérési idő csökkentésének lehetőségei 12
1.2.2. Gyors és ultragyors szekvenciák 14
1.2.2.1. Gyors spin echo szekvenciák 14
1.2.2.2. Gyors és ultragyors gradiens echo szekvenciák 15
1.2.3. A bélrendszer MR vizsgálatában alkalmazható szekvenciák 17
1.2.3.1. T1-súlyozott mérések 17
1.2.3.2. T2-súlyozott mérések 18
1.3. Endoluminális MR kontrasztanyagok 19
1.3.1. Paramágneses endoluminális kontrasztanyagok 21
1.3.2. Szuperparamágneses endoluminális kontrasztanyagok 22
1.3.3. Egyéb endoluminális kontrasztanyagok 22
1.4. A bélrendszer MR vizsgálata 24
1.4.1. Műtermékek 24
1.4.1.1. Mozgási műtermékek 24
1.4.1.2. Kémiai eltolódás műtermék 26
1.4.1.3. Szuszceptibilitási műtermék 27
1.4.2. Az MR vizsgálat menete 28

2. fejezet CÉLKITŰZÉSEK 29

3. fejezet ANYAG ÉS MÓDSZER 31
3.1. Modellkísérletek 31
3.1.1. A modell 31
3.1.2. Szekvenciák, paraméterek 32
3.1.3. A vizsgált anyagok 33
3.1.3.1. Az anyagok összetétele 33
3.1.3.2. SNR mérések 36
3.1.3.3. Relaxációs mérések 36
3.2. Klinikai vizsgálatok 37
3.3. Képelemzés és statisztikus értékelés 38

4. fejezet EREDMÉNYEK 40
4.1. Modellkísérletek 40
4.1.1. Szekvenciák és paraméterek 40
4.1.1.1. T1-súlyozott mérések 40
4.1.1.2. T2-súlyozott mérések 45
4.1.2. A vizsgált anyagok 47
4.1.2.1. SNR mérések 47
4.1.2.2. Relaxációs mérések 53
4.2. Klinikai vizsgálatok 55

5. fejezet MEGBESZÉLÉS 61
5.1. Szekvenciák, vizsgálati protokoll 61
5.1.1. T1-súlyozott mérések 61
5.1.2. T2-súlyozott mérések 64
5.1.3. Axiális síkú felvételek 65
5.1.4. Coronalis síkú felvételek 66
5.1.5. Vizsgálati protokoll 67
5.2. A vizsgált anyagok 68
5.2.1. Gyümölcsszörpök 68
5.2.2. Vastartalmú oldatok 69
5.2.3. Kakaó 71
5.2.4. Metilcellulóz 73
5.2.5. Polietilénglikol 73
6. fejezet KÖVETKEZTETÉSEK 75
ÖSSZEFOGLALÓ 79
A gyakorlatban hasznosítható eredményeink 80
SUMMARY 83
Results applicable in practice 84
Az értekezés témakörében megjelent saját közlemények 87
Irodalomjegyzék 88
1. függelék A szekvenciák és paraméterek jelölései különböző gyártók esetén 93
2. függelék MR protokoll a bélrendszer vizsgálatára 94

1. fejezet
BEVEZETŐ

1.1. Rövid történeti áttekintés a bélrendszer MR vizsgálatáról

1973-ban Lauterbur elsőként készített felvételeket a mágneses rezonancia (MR) elve alapján, amiért 2003-ban orvosi Nobel-díjat kapott. 1975-ben Ernst javasolta a frekvencia- és fáziskódoláson alapuló kétdimenziós Fourier-képalkotást (2D-FT), 1991-ben ezért kémiai Nobel-díjban részesült. 1980-ban Edelstein és társai készítették az első MR felvételeket az emberi szervezetről. Abban az időben egy MR felvétel körülbelül 5 perc alatt készült el.

A ’80-as években a mágneses rezonancia leképezés nem aratott olyan nagy sikert a hasi képalkotásban, mint a mozgásszervek és a központi idegrendszer vizsgálatában. A hosszú vizsgálati idő miatt a fiziológiás mozgások (légzés, perisztaltika, kardiovaszkuláris pulzáció) jelentős műtermékeket okoztak, amelyek korlátozták az MR klinikai használhatóságát [79]. Az említett mozgási műtermékek, továbbá a megfelelő endoluminális kontrasztanyag hiánya megfékezték az MR gyors szerepvállalását a has-kismedencei szervek vizsgálatában.

A ’90-es évek elején az MR főleg az anális és perianális rendellenességek kimutatásában játszott fontos szerepet [40, 76, 84, 99], a vékony- és vastagbél vizsgálatában szerényebb alkalmazási lehetőségekkel bírt. Rollandi és tsi [90] szerint az MR szenzitivitása a bélbetegségek vizsgálatában ekkor még gyengébb (70%), mint a szelektív enterográfiáé. Ennek oka többek közt a béllumen gyenge kontrasztja, kiváltképp a terminális ileum magasságában.

A béllument kitöltő kontrasztanyag kérdésével már a ’80-as évek végén is több tanulmány foglalkozott [34, 47, 51, 58, 73, 108], klinikai alkalmazásra azonban csak később került sor. Az endoluminális MR kontrasztanyagok bevezetése lényegesen növelte a hasi MR vizsgálatok diagnosztikai jelentőségét. Kaminski és tsi [41] szerint a kóros abdominális eltérések 62%-a felismerhetőbb volt endoluminális kontrasztanyag alkalmazása során, mint natív méréseken.

Az MR képalkotásnak a gyulladásos bélbetegségek vizsgálatában betöltött szerepéről Shoenut és tsi [97] jelentették meg az első publikációt (1993). Ezzel a

munkájukkal nemcsak azt bizonyították, hogy az MR magas szenzitivitással képes diagnosztizálni a gyulladásos bélbetegséget, hanem azt is, hogy a bélfalban az intravénás kontrasztanyag halmozása szignifikáns korrelációban áll a gyulladás hisztológiai kiterjedésével. Egy későbbi munkájukban [98] az MR fölényéről számoltak be az endoszkópiával szemben. Mások is hasonló eredményekre jutottak, kimutatták, hogy a gyulladást követően a bélfal megvastagodása MR vizsgálattal jól ábrázolható [19] és az intravénás kontrasztanyag halmozása is diagnosztikus jelentőségű [75]. A Crohn-betegség állapotának értékelésére is javasolták az MR vizsgálatot [45].

A gasztrointesztinális (GI) traktus hagyományos radiológiai vizsgálatainak száma fokozatosan csökkent [28], ugyanis a keresztmetszeti képalkotó módszerek (UH, CT és MR) előnye egyre nyilvánvalóbbá vált: a bélfalban és az extraintesztinálisan található kóros eltérések kimutatásában kiemelkedő érdemük van [7, 86]. Az MR a kiváló lágyszövetkontraszt, a háromdimenziós leképezési lehetőségek és az ionizáló sugárzás hiánya folytán különösen előnyös vizsgálatnak bizonyult [79].

A 90-es évek végétől egyre nagyobb szerephez jut az MR a gyulladásos bélbetegségek diagnosztikájában [21, 32]. Az igazi nagy előrelépést a technikai fejlesztések hozták meg [44]. A mérési idő csökkentése érdekében tett folyamatos erőfeszítések a légzésszünetben mérhető, gyors és ultragyors szekvenciák megjelenéséhez vezettek, amelyek lényegesen mérsékelték a mozgási műtermékek kialakulását. Az emésztőcsatorna vizsgálata ezáltal jelentős fejlődésnek indult [24, 54, 61, 71]. A has-kismedencei régióra optimalizált phased array rádiófrekvenciás tekercsek kifejlesztésével a jel/zaj arány és a térbeli felbontás növelését sikerült elérni. További fejlesztések várhatóan még nagyobb szerephez juttatják majd az MR képalkotást a bélrendszer betegségeinek vizsgálatában [59].

Ma már nagyon sok tanulmány születik a bélrendszer MR vizsgálatával kapcsolatosan. A szekvenciák, kontrasztanyagok, adalékanyagok, a vizsgálat kivitelezése és értékelése témakörökben szinte átláthatatlan mennyiségű az új információ. Nagyon sokféle endoluminális kontrasztanyagot tanulmányoztak az elmúlt években és ez manapság is egy meglehetősen aktív területét képezi a klinikai kutatásoknak. A klinikai alkalmazásra engedélyezett kontrasztanyagok (ezekről részletesen később lesz szó) általában eleget tesznek annak a feltételnek, hogy a különböző bélkacsok felismerhetőek és elkülöníthetőek legyenek, azonban legtöbb esetben a bélrendszer és a környező szövetek közti ideális kontraszt, valamint a béllumen optimális disztenziója nem mindig teljesül. Erre a célra két megoldás létezik:

nazoenterális szonda alkalmazása, amely invazivitása miatt kevésbé népszerű, vagy orálisan alkalmazható, nagy viszkozitású, illetve izotóniás anyagok használata.

A béllumen hatékony kitöltése érhető el a nazoenterális szonda segítségével. Legtöbb esetben a metilcellulóznak és egy endoluminális MR kontrasztanyagnak a keverékét juttatják a bélrendszerbe. Ezt a vizsgálatot az angol szakirodalom MR enteroclysis-nek nevezi [8, 37, 86, 109]. Így az MR vizsgálat (szenzitivitás nagyobb, mint 95,8%) hasonló eredményeket mutatott, mint a szelektív enterográfia, sőt az extraintesztinális szövődmények kimutatásában az MR fölényét sikerült bizonyítani [8, 37]. Egyes tanulmányok szerint a szelektív enterográfia után is végezhető MR vizsgálat, ebben az esetben a metilcellulóz tölti ki a béllument [104].

Ma egyre inkább a kevésbé invazív vizsgálatok válnak népszerűbbé. Orálisan alkalmazható, izotóniás oldatok (polietilénglikol), nagy viszkozitású anyagok vagy a víz intesztinális felszívódását gátló adalékanyagok (mannitol) használata van elterjedőben [2, 3, 4, 52, 82, 95]. Egyszerűbben végezhető a vizsgálat, a betegek jobban tolerálják és megfelelő előkészítés esetén hasonló eredmények érhetők el, mint a nazoenterális szondázás esetén.

Az MR vizsgálat a gyulladásos bélbetegségek rutin diagnózisának fontos eleme lehet, mivel nagyon jó a szenzitivitása és specificitása a kóros elváltozások felismerésében [65, 88]. Az igazi kívánalom az lenne, ha az MR vizsgálat teljesen helyettesíthetné a szelektív enterográfiát és önállóan diagnózishoz vezetne [66, 72, 95]. Jelenleg az MR vizsgálatnak a kimutatott gyulladásos bélbetegségek nyomon követésében [67, 95], a gyulladás aktivitásának felmérésében [5, 26, 63, 96] és a vékony- és vastagbél egyidejű vizsgálatában [64, 77] van bizonyított hatékonysága.

1.2. MR szekvenciák és paraméterek

Az MR képalkotásban alkalmazható rengeteg vizsgálati szekvencia, paraméter, mérési technika megértése sokszor nehézségeket okoz. Mivel az értekezés egyrészt szekvenciák optimalizálásával foglalkozik, fontosnak tartottuk egy rövid összefoglaló megírását, amely a dolgozatban szereplő szekvenciák és paraméterek magyarázatát szolgálja. A dolgozatban mindvégig a GE Medical Systems által bevezetett fogalmakat és jelöléseket használom [27]. Más gyártók megfelelő fogalmait és jelöléseit a *1. függelékben* találjuk [69].

1.2.1. A hagyományos spin echo és gradiens echo szekvenciák

1.2.1.1. Fogalmak, értelmezések

A *T1*, *T2* és *protonsűrűség* a szövetekre jellemző paraméterek, ezeket természetesen a mérési technikával nem lehet befolyásolni. Az MR képen ábrázolódó szöveti kontraszt és jelintenzitás azonban az impulzusszekvenciák és paraméterek kiválasztásával változtatható. Az *impulzusszekvencia* (*pulse sequence*) különböző rádiófrekvenciás (RF) és gradiens impulzusok sorozata, amely egy, a térben lokalizálható jel keltésére szolgál. A kép adatainak begyűjtéséhez az impulzusszekvenciák nagyszámú ismétlése szükséges. A *repetíciós idő* (*repetition time - TR*) a szekvencia ismétlési ideje, pontosabban a szekvencia első RF impulzusának két egymás utáni ismétlése közt eltelt idő. Azt az időintervallumot, amely alatt a jelet mérjük, *detektálási időnek* (*read-out time*) hívjuk. Az *echóidő* (*echo time - TE*) a jel mérésének ideje, azaz az első RF impulzus és az echó közepe közti idő [22].

Az RF impulzusok különböző kombinációja más-más típusú MR jelet eredményez. A képalkotásban csak néhány terjedt el közülük, a legfontosabbak a spin echo és a gradiens echo. A *szabad precessziós jel* (*free induction decay - FID*), amely rögtön az RF impulzus után keletkezik, nem alkalmas az MR képalkotásra, mivel a jel lokalizálására használt gradiensek alkalmazásához több időre van szükség. Mérhető és lokalizálható jelként a FID egy echóját hasznosítjuk a gyakorlatban. Az echó kialakulásának időpontját az impulzusszekvencia paraméterei határozzák meg. Két különböző stratégia létezik az echó kialakítására: (1) az első 90 fokos RF impulzus után egy 180 fokos RF impulzus alkalmazása eredményezi a *spin echot* (*spin echo - SE*) és (2) a gradiens átfordítás (*gradient reversal*) adja a *gradiens echot* (*gradient echo - GRE*) [22].

A hagyományos spin echo impulzusszekvencia (továbbiakban: spin echo szekvencia) egy 90 fokos és egy 180 fokos RF impulzust tartalmaz (*1.1. ábra*), amelyek közti időintervallum az echóidő fele (TE/2). A 90 fokos impulzus gerjeszti a protonokat, megszűnése után pedig kialakul a FID. A 180 fokos impulzus újrafókuszálja a transzverzális mágnesezettséget, így kiküszöböli a mágneses tér inhomogenitásai miatt fellépő fázisvesztést.

A spin echo szekvencia jelintenzitását leíró képlet a következő:

$$S = k \cdot \rho \cdot \left(1 - e^{-\frac{TR}{T1}}\right) \cdot e^{-\frac{TE}{T2}} \qquad (1.1)$$

ahol TR a repetíciós idő, TE az echóidő, T1 és T2 a relaxációs idők, ρ a protonsűrűség, valamint k egy arányossági tényező, amely a vevő tekercs érzékenységétől függ [38].

A gradiens echo szekvenciák csak egy rövid RF impulzust használnak, amely 90 foknál kisebb döntési szöget (α) eredményez. Ez a szekvencia az echó kialakításához két gradiens impulzust alkalmaz. A detektálás előtt egy gradiens fáziskülönbségeket okoz a spinrendszerben (*dephasing gradient*), majd detektálás közben az ellentétes irányú frekvenciakódoló gradiens újra fázisba rendezi azt (*rephasing gradient*). Ez a gradiens-pár a gradiens átfordítás, amely a detektálási idő közepére maximális koherenciát, gradiens echot eredményez (*1.1. ábra*). Mivel a gradiens echo szekvencia nem használ újrafókuszáló RF impulzust, ezért a mágneses tér inhomogenitásai okozta fázisvesztést nem zárja ki a jelből [22].

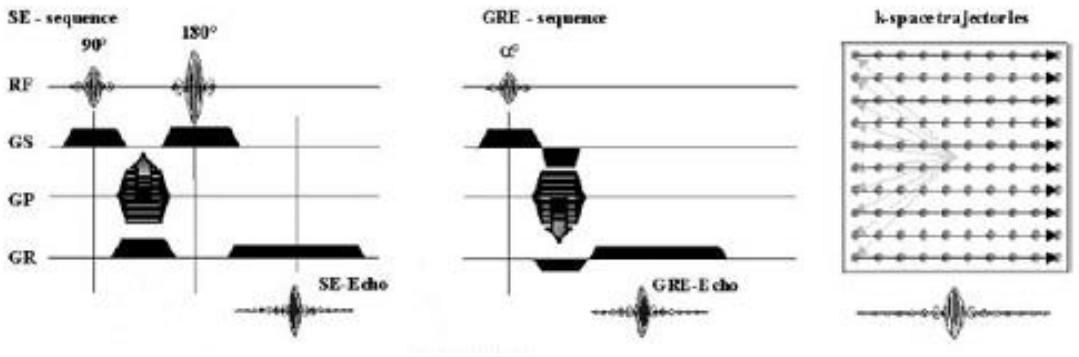

1.1. ábra A hagyományos spin echo és gradiens echo szekvenciák diagramja és térbeli kódolása. A jel detektálása előtt a fáziskódoló gradiens (GP) a transzverzális mágnesezettségek között fáziskülönbségeket eredményez a fáziskódolás irányában. A frekvenciakódoló gradiens (GR) a detektálás közben kapcsol be, melynek következtében a jelforrások között különbségek alakulnak ki a frekvenciakódolás irányában. Az adatok a k-space mátrixba rendeződnek, fentről lefele a fáziskódolási értéknek megfelelően, és balról jobbra amint a frekvenciakódolás közben detektálásra kerülnek (RF: rádiófrekvenciás impulzus, GS: szeletkiválasztó gradiens) [78].

A hagyományos spin echo szekvenciákkal ellentétben, a döntési szög ebben az esetben szabadon választható 0 és 90 fok között. Kisebb döntési szög a longitudinális mágnesezettséget csak kis mértékben csökkenti, így az RF impulzusok között könnyen visszatérhet kezdeti állapotába még rövid TR esetén is. Így rövidebb mérési időt tudunk elérni, mint a spin echo szekvenciákkal.

A gradiens echo szekvenciával való mérés esetén egy T1 és T2 idővel, valamint ρ protonsűrűséggel rendelkező szövet jelintenzitását (S) a következő képlet adja meg:

$$S = k \cdot \rho \cdot \frac{1 - e^{-\frac{TR}{T1}}}{1 - \cos\alpha \cdot e^{-\frac{TR}{T1}}} \cdot \sin\alpha \cdot e^{-\frac{TE}{T2^*}} \qquad (1.2)$$

TR a repetíciós idő, TE az echóidő, α pedig a döntési szög. A k egy arányossági tényező, amely a jelet detektáló tekercs érzékenységétől függ [38].

Az MR képalkotásban a detektálás közben egy frekvenciakódoló gradiens a protonok rezonancia frekvenciáját helyfüggővé teszi. Az összetett MR jelből a Fourier-transzformáció a különböző frekvenciákhoz tartozó jelintenzitásokat meghatározott helyhez rendeli (oszlopok, frekvenciakódolások száma - N_x). A másik dimenzióban, a frekvenciakódolásra merőlegesen, a transzverzális mágnesezettség fázisa használható fel a jel lokalizálására. A fáziskülönbségeket egy fáziskódoló gradiens kelti, amely a frekvenciakódolás előtt kapcsolódik be rövid időre. A detektált jel az MR kép Fourier-transzformáltjának (*k-space*) csak egy sorát tölti ki. A fáziskódoló gradiens amplitúdója minden mérésnél változik, így a k-space minden sora esetén egyedi fáziseltéréseket biztosít. Ennek köszönhetően a fáziskódolás irányában is egy frekvenciatérkép rajzolódik ki a jelforrások különböző fázisainak összeolvasásából, amely a jelforrás másik irányú lokalizációját (sorok, fáziskódolások száma - N_y) teszi lehetővé.

A hagyományos spin echo és gradiens echo képalkotásban egy repetíciós időn belül a k-space csak egy sora kerül beolvasásra. Ily módon, a mérési idő (*scan time - TS*) a repetíciós időnek (TR), a fáziskódolások számának (N_y) és az adatgyűjtések számának (number of excitation - NEX) a szorzatával egyenlő [22]:

$$TS = TR \cdot N_y \cdot NEX . \qquad (1.3)$$

1.2.1.2. A mérések típusai

A kétdimenziós adatgyűjtés leggyakoribb módja a többszeletes akvizíció (*multi-planar, interleaved*), melynek során a repetíciós időn belül a detektálás utáni holt időt újabb szeletek beolvasására hasznosítjuk. Ez hosszú repetíciós idők esetén akár 10-20 szeletet is jelenthet. De abban az esetben, amikor a repetíciós idő nem hosszabb, mint a gerjesztéshez és detektáláshoz szükséges idő, több szelet adatainak begyűjtése lehetetlenné válik. Ez viszont lehetőséget ad arra, hogy egy szelet minden sorát beolvassa a gép mielőtt a következőhöz hozzáfogna. Ezt az adatgyűjtési módot nevezzük egyszeletes akvizíciónak (*sequential*). Ennek következménye, hogy a mérési idő arányos lesz a szeletek számával. A repetíciós idő növelésével ez a típusú adatgyűjtés már nem gazdaságos.

Nagyszámú, vékony szelet méréséhez a háromdimenziós adatgyűjtés tűnik kézenfekvőbbnek. Ebben a típusú akvizícióban egy vastagabb szövetvolumen adatai

kerülnek egyidejűleg beolvasásra. A volumen vékony szeletekre való bontását egy harmadik gradiens, a szeletkódoló gradiens végzi. Az egyszeletes akvizícióhoz hasonlóan, a mérési idő a szeletek számával arányos. A 3D adatgyűjtési módban túl kevés szelet azonban artefaktumot eredményez, ha a szeletek száma kisebb, mint 32, a képminőség jelentős mértékben degradált. Továbbá, a gyors Fourier-transzformáció algoritmusa azt követeli meg, hogy a szelet-kiválasztás irányában a kódolások száma 2 valamely hatványa legyen [107].

Valamennyi mérési típus esetén lehetőségünk van a zsír erős jelintenzitásának elnyomására. A zsír és a víz protonjainak egymástól kissé eltérő rezonancia frekvenciája van, így különböző frekvenciájú rádióhullámmal lehet azokat gerjeszteni. A zsír frekvenciáján így bármely impulzusszekvencia előtt alkalmazható egy szaturációs RF impulzus. Ennek köszönhetően a detektálás során a zsír nem ad jelet. Ezt a módszert nevezzük zsírelnyomásnak (*fat saturation*). A zsír jelének kioltása az IR (*inversion recovery*) technikával is megoldható, amely egy 180 fokos impulzust alkalmaz a szekvencia előtt. A 180 fokos impulzus utáni relaxáció során minden egyes szövet – így a zsír is – áthalad egy nullponton, és ha ebben a pillanatban alkalmazzuk a gerjesztő RF impulzust, a zsírszövet jelmentes lesz.

1.2.1.3. A mérési idő csökkentésének lehetőségei

Az *1.3 képlet* szerint egy rövidebb mérési időt a legegyszerűbben az adatgyűjtések számának csökkentésével érhetünk el. A mérési idő az adatgyűjtések számával egyenesen arányos, a legrövidebb időt NEX = 1 érték esetén kapjuk. Természetesen, az idő rövidítésével a jel/zaj viszony (*signal-to-noise ratio – SNR*) romlik, az SNR a NEX négyzetgyökével arányos [107].

A mérési idő a fáziskódolások számával is lineáris kapcsolatban áll, így a annak csökkentésével is rövidíthető a mérés. Ebből kifolyólag az akvizíciós mátrix legtöbbször aszimmetrikus, a fáziskódolások száma kisebb (pl.: 128, 160, 192, 224), mint a frekvenciakódolások száma (általában 256). A Fourier-transzformáció előtt, a szimmetrikus adatmátrix (256*256) hiányzó sorait nullával pótoljuk (*zero fill*). Ezzel a módszerrel a térbeli felbontás romlik, az SNR pedig javul, hisz a voxel méretének növelésével a jelet adó protonok számát is növeltük [107].

Egy elegáns megoldás a mérési idő csökkentésére a k-space szimmetriáján alapszik. A k-space k_{ij} és k_{ji} elemei egymás komplex konjugáltjai. Így a k-space teljes beolvasása helyett elegendő csak egyik felének a kitöltése, a hiányzó adatokat

matematikailag pótolni lehet. Gyakorlatban, valamivel több, mint a k-space sorainak fele kerül beolvasásra bizonyos műtermékek elkerülése végett (*Partial Fourier Phase Encoding*). A módszer a *fractional NEX* vagy *half-Fourier* elnevezést kapta. Hátránya az SNR jelentős romlása, az elmélet szerint $\sqrt{2}$ -vel lesz kisebb [107].

Ugyancsak a k-space szimmetriáját hasznosítja az ún. *részleges echó* (*fractional echo*) technika. Ez a teljes echó 60%-át jelenti, így a k-space oszlopainak csak 60%-a lesz mintavételezve, a hiányzó adatok – a részleges NEX technikához hasonlóan – matematikailag kiszámíthatóak (*Partial Fourier Frequency Technique*). Ez rövidebb echóidőt biztosít, így a mérés is rövidebb lehet. Az SNR azonban kisebb lesz a kevesebb adat beolvasása miatt [107].

A TR rövidítése is megoldást jelenthet. Amint láttuk, a gradiens echo szekvenciák a döntési szög csökkentésével lehetőséget adnak a repetíciós idő csökkentésére. Így jelentősen csökken a mérési idő is. Egyébként, minden olyan módszer, ami gyorsabb detektálást eredményez (gyorsabb mintavételezés, rövid echóidő), következetesen a repetíciós időt is csökkenti. Ez azonban csak egy bizonyos korlátokon belül lehetséges, mivel a szövetek relaxációja, amely több száz milliszekundum vagy néhány másodperc nagyságrendű, határt szab az excitációk ismétlési idejének a csökkentésére.

Egy másik, nem régen bevezetett technika a mérési idő csökkentésére a párhuzamos adatgyűjtés módszere (*parallel imaging*). Ennek feltétele a többcsatornás tekercsek használata. A módszer lényege hogy az egyes tekercsek által detektált jelek már tartalmaznak térbeli információt (a tekercs helye és szenzitivitási profilja), így elegendő a k-space minden második sorát beolvasni a jel lokalizációjához. Ez a mérési idő felezését eredményezi. A GE ezt a technikát *Array Spatial Sensitivity Encoding Technique* (*ASSET*) néven implementálta az újabb MR gépekbe [27].

Igazán rövid mérési időket azonban az RF és gradiens impulzusok hatékonyabb alkalmazásával, vagyis a következő alfejezetben tárgyalt gyors és ultragyors szekvenciákkal lehet elérni. A fentebb említett lehetőségek alkalmazhatóak természetesen a gyors és ultragyors szekvenciák esetében is, amely a mérési idő további rövidítését teszi lehetővé.

1.2.2. Gyors és ultragyors szekvenciák

1.2.2.1. Gyors spin echo szekvenciák

A mérési időt csökkenthetjük úgy is, hogy egy repetíciós időn belül növeljük a fáziskódolások számát, így kevesebb ismétlés is elegendő az adatok beolvasására. A spin echo szekvencia esetében további 180 fokos impulzusok alkalmazásával több echót is lehet generálni. Egy repetíciós időn belül egy szelet beolvasott sorainak számát jelöljük az *echósorozat hosszával* (*echo train length - ETL*). Ha csupán egy echót detektálunk egy szeletből egy TR-en belül, akkor spin echoról, ha viszont az ETL nagyobb egynél, akkor *gyors spin echo* szekvenciáról (*fast spin echo - FSE*) beszélünk. Ezzel rövidíthetjük a mérési időt, a mérés pontosan ETL-szer lesz gyorsabb:

$$TS = TR \cdot (N_y / ETL) \cdot NEX . \qquad (1.4)$$

A 180 fokos impulzusok között eltelt időt, amely tulajdonképpen azonos az echók közötti idővel, *echóköznek* (*echo spacing - ESP*) nevezzük. Az újabb fejlesztésű, gyors echóközzel rendelkező szekvenciákat a GE egy *XL* jelöléssel látja el, amely az angol *accelerated* elnevezésre utal (*pl.: FSE-XL*).

A gyors spin echo szekvencia újabb módosítása a *fast recovery fast spin echo* (*FRFSE*). A gyors spin echo szekvencia echósorozatának utolsó echója után egy újabb 180 fokos impulzus újrafókuszálja a megmaradt transzverzális mágnesezettséget, majd egy –90 fokos impulzus (*90 flip-back pulse*) hatására a fázisba rendezett spinek visszaállnak a longitudinális irányba, ahelyett hogy a T1 relaxációs folyamatokra bízná azok visszatérését. A longitudinális mágnesezettség gyors visszaszerzése T2 erősítő jellegű, a hosszú T2 idővel rendelkező szövetek jelintenzitásának növelésére szolgál. Így rövidebb TR alatt is jó T2-súlyozottságot érhetünk el, amely gyorsabb adatgyűjtést tesz lehetővé.

A *single-shot fast spin echo* (*SSFSE*) szekvencia egy szelet minden sorát beolvassa egy TR alatt. Gyakorlatilag egy repetíciós idő alatt készül el egy szelet, innen ered a single-shot elnevezés. Ebből az is következik, hogy a repetíciós idő végtelen, mivel nincs újabb ismétlése a szekvenciának az adott szeletre nézve. Így ez T2-súlyozott mérésként alkalmazható. A SSFSE szekvencia a részleges NEX technikát alkalmazza, csak a sorok kevéssel több, mint felét olvassa be [27].

1.2.2.2. Gyors és ultragyors gradiens echo szekvenciák

Steady-state mérések: GRASS, FGR, FIESTA

Gradiens echo mérésnél, nagyon rövid repetíciós idő esetén (TR << T2) a gyors RF impulzus sorozat két jelet generál: a FID jel, amely rögtön az RF impulzus után alakul ki és egy echószerű jel, amely maximumát éppen az RF impulzus idején éri el. Ezt az állapotot nevezi az angol szakirodalom *steady-state*-nek, amely tulajdonképpen egy dinamikus egyensúly, melyben longitudinális és koherens transzverzális mágnesezettség állandóan létezik. A steady-state feltétel teljesülése hatással van a gradiens echo szekvenciák jelintenzitására és kontrasztjára. A transzverzális mágnesezettség állandóssága miatt a hosszú T2 idővel rendelkező szövetek jele sokkal erősebb lesz, mint a steady-state állapot hiányában. Talán ez a legjelentősebb megnyilvánulása a steady-state állapot jelenlétének [107].

A *gradient-recalled acquisition in the steady-state* (*GRASS*) szekvencia, amint a neve is jelzi egy steady-state gradiens echo mérés. A GRASS szekvenciában a fáziskódoló gradiens miatti fáziseltolódásokat a detektálás után egy „*rewinder*" nevű gradiens újrafókuszálja, a steady-state állapot megőrzése céljából (*1.2. ábra*). Rövidebb RF impulzusokat (*fractional RF*) és nagyobb mintavételezési frekvenciát, következetesen gyorsabb mérést enged a *Fast GRASS* (jelölése: *FGR*) ultragyors gradiens echo szekvencia.

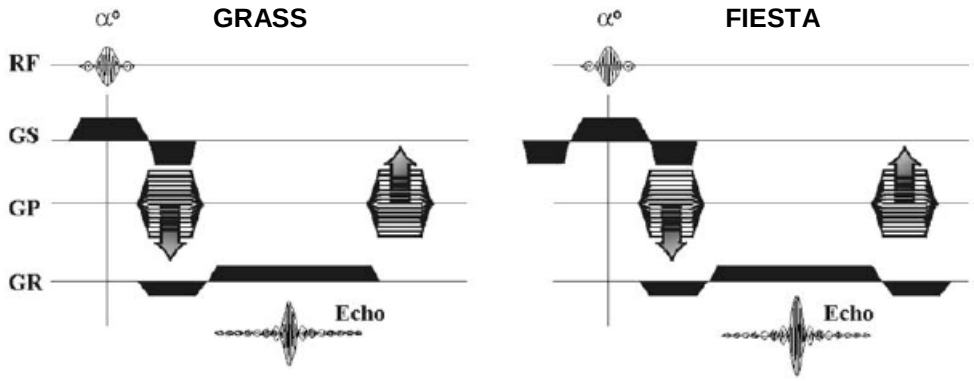

1.2. ábra A GRASS és FIESTA szekvenciák diagramja. A GRASS szekvencia csak a fáziskódolás (GP) miatt kialakult fáziseltolódásokat rendezi újra fázisba a jel detektálása után. A FIESTA esetében a frekvenciakódolás (GR) és a szeletkiválasztás (GS) következtében kialakult fáziseltolódásokat is kompenzálja egy-egy gradiens [78].

Az ultragyors FGR szekvencia kontrasztját növelni lehet az ún. *szövet-előkészítéssel* (*tissue preparation*). Ez abból áll, hogy a szekvencia Fast GRASS részének alkalmazása előtt egy- vagy több RF impulzus „előkészíti" a szövet mágnesezettségét. Az RF impulzust egy *előkészítési idő* (*preparation time – prep time*)

követi, ami alatt a szövetek mágnesezettségei elkülönülnek, s így kialakul a kívánt kontraszt. Két különböző előkészítési technika létezik, mely két különböző súlyozottságú képet eredményez:

– *IR-Prep* (*Inversion recovery prepared*): egy 180° RF impulzus: T1-súlyozott

– *DE-Prep* (*Driven equilibrium*): 90°/180°/90° RF impulzusok: T2*-súlyozott.

Amint láttuk, a GRASS szekvencia „rewinder" gradiense segít a steady-state állapot megőrzésében. A valódi steady-state feltétel azonban akkor teljesül, mikor mind a három irányban teljesen kiegyensúlyozott gradienseket alkalmazunk. Ez a *fast imaging employing steady-state acqusition* (*FIESTA*) szekvencia, amely a frekvenciakódoló- és a szeletkiválasztó gradiensek fáziskülönbségeket okozó hatásait is kiegyenlíti (*1.2. ábra*).

FIESTA esetén a jel a következőképpen alakul:

$$S \approx \frac{\sin\alpha}{1+\frac{T1}{T2}-\cos\alpha\cdot\left(\frac{T1}{T2}-1\right)} \qquad (1.5)$$

amely $\alpha = 90^{o}$-ra a következők szerint egyszerűsödik:

$$S \approx \frac{T2}{T1+T2} \qquad (1.6)$$

és mivel általában T1 >> T2, kapjuk:

$$S \approx \frac{T2}{T1}\ . \qquad (1.7)$$

Az *1.5 egyenlet* egyik következménye, hogy az SNR független a repetíciós időtől, mely szerint a szekvenciát a lehető legrövidebb repetíciós idővel érdemes alkalmazni. Ez egy nagyon egyedi sajátossága a steady-state állapotnak, mely nem jellemző más gyors képalkotói módszerre.

Az *1.7 egyenlet* szerint nagyobb döntési szög esetén a szövetek jelintenzitása a T2/T1 aránytól függ. Ez hátrányt jelent, hisz ez viszonylag konstans minden szövetre (0.1–0.2) a T1 és T2 idők közti szoros korreláció miatt. Kivételt képeznek a folyadékok (mint pl. a liquor) és a zsír, melyek esetén 0.5 körül van ez az arány, így azok magas jelintenzitásúak. A szöveti kontraszt tehát az MR lehetőségeihez mérten alacsony, csak a folyadékok, valamint a zsír különül hatékonyan el a többi lágyrésztől. Kisebb döntési szög esetén protonsűrűség jellegű képet kapunk [107].

Spoiled mérések: SPGR, FSPGR, MPGR, FMPSPGR

Amint láttuk, a reziduális transzverzális mágnesezettség T2-súlyozással gazdagítja a kép kontrasztját. Amennyiben a steady-state hozzájárulását mellőzni szeretnénk, a reziduális transzverzális mágnesezettség kiküszöbölését kell elérni. Ez megoldható egy fázisroncsoló gradiens (*spoiler gradient*) vagy RF impulzus segítségével (*RF spoiling*). A fázisroncsoló gradienst a szelet-kiválasztó gradiens irányában alkalmazzuk a frekvenciakódolás után és a következő RF impulzus előtt. A fázisroncsoló RF impulzus hatékonyabbnak bizonyult és a módszer gyakorlatilag abból áll, hogy a gerjesztő RF impulzus fázisát az egymás utáni gerjesztések alkalmával megváltoztatjuk. Ezzel hatékonyan elkerülhető egy steady-state állapot kialakulása és biztosítható a T1-súlyozottság [107].

A *multi-planar gradient recalled* (*MPGR*) szekvencia a fázisroncsoló gradiens mellett egy hosszabb repetíciós idővel igyekszik kiküszöbölni a reziduális transzverzális mágnesezettség hozzájárulását [69]. A hosszabb repetíciós időnek köszönhetően, a MPGR – az egyszeletes akvizíciókkal ellentétben – több szelet beolvasását is engedi egy akvizíció alatt. Így bátran választhatunk nagyobb repetíciós idő értéket is (200-400 ms) a mérési idő növekedése nélkül, a jel/zaj arány viszont javul és a döntési szög megválasztása is rugalmasabb. Ha több szeletre van szükség, mint amennyit a repetíciós idő megenged, akkor a mérés több akvizícióban zajlik le oly módon, hogy előbb a páratlan majd a páros számú szeleteket méri (tehát előbb 1, 3, 5, …, majd 2, 4, 6, …).

Fázisroncsoló RF impulzust alkalmazó gradiens echo szekvenciákat nevezzük *Spoiled GRASS*-nak (jelölése: *SPGR*). A *Fast SPGR* (*FSPGR*) egy gyorsabb RF és gradiens impulzust alkalmazó ultragyors SPGR szekvencia. A SPGR és FSPGR szekvenciák egyszeletes akvizíciók, szeletenkénti adatgyűjtést biztosítanak. A spoiled GRASS szekvencia-család többszeletes képviselőjét a GE *Fast multi-planar SPGR*-nek nevezte el, jelölése: *FMPSPGR* [27].

1.2.3. A bélrendszer MR vizsgálatában alkalmazható szekvenciák

1.2.3.1. T1-súlyozott mérések

A hasi régió MR vizsgálatában a T1-súlyozott szekvenciák közül legtöbb esetben a FMPSPGR mérést használjuk. A T1-súlyozott spin echo szekvenciákat, a hosszú akvizíciós idő miatt csak légzéskompenzálással lehet alkalmazni, amelyek viszont sokszor nem adnak jobb képminőséget, a mozgási műtermékek nem mindig

tűnnek el, a kép kissé elmosódott, a felbontás nem megfelelő. A mérési idő 4-6 perc, ami kizárja a bélrendszer MR vizsgálatában való alkalmazás lehetőségét, hisz a régióra jellemző mozgások hosszú percekig való kiküszöbölése lehetetlen.

A FMPSPGR szekvenciát zsírelnyomással vagy anélkül is lehet alkalmazni. Natív felvételeken, az alacsony jelintenzitású nyirokcsomók jobban látszanak a jelgazdag zsírban, tehát zsírelnyomás nélkül [63]. Gadolínium intravénás alkalmazása után viszont a hipervaszkularizált képletek zsírelnyomással kontrasztosabbak. Az endoluminális kontrasztanyagtól függően a bélfal optimális ábrázolásáról a kontrasztanyagokat tárgyaló alfejezetben lesz szó.

Kevésbé együttműködő betegek esetében azonban hatékonyabb az egyszeletes akvizíció. Egy szelet adatainak begyűjtése 1-2 másodpercet igényel és a légző-, illetve a perisztaltikus mozgás keltette műtermékek szinte teljes kiküszöbölését érjük el. Így fontos szerepet játszanak az emésztő traktus vizsgálatában, hiszen nem igényelnek olyan magas fokú kooperálást a beteg részéről és akár a bélizomzat mozgásainak csökkentése nélkül is jó eredményeket lehet elérni.

Egy levegővétel alatt (20-30 s) lehetőség van háromdimenziós adatgyűjtésre is, amelynek előnye, hogy hosszirányban (szelet-kiválasztás irányában) is jó felbontást biztosít (szeletvastagság: 3-4 mm, szeletköz: 0 mm), valamint kevésbé érzékeny a szuszceptibilitási műtermékekre. A háromdimenziós, T1-súlyozott gradiens echo szekvenciát (3D FSPGR) manapság egyre gyakrabban alkalmazzák a bélrendszer MR vizsgálatában [12, 30, 31].

1.2.3.2. T2-súlyozott mérések

Minden szekvenciánál nagyobb szerepet hódított a bélrendszer MR vizsgálatában a légzés-visszatartásos T2-súlyozott fast spin echo (FSE) szekvencia [24]. A single-shot fast spin echo (SSFSE) szekvencia megjelenése óta ez még bizonyosabb [54, 61, 71]. Ez utóbbi szekvencia már egyszeletes akvizíciót biztosít, így ugyanolyan előnyökkel bír, mint a hasonló adatgyűjtési módot alkalmazó T1-súlyozott mérések. Olyan betegek vizsgálatát is lehetővé teszi, akik még rövid időre sem tudják visszatartani lélegzetüket. A szekvencia további előnye, hogy a hasi régióban gyakran észlelt szuszceptibilitási műtermékekre sem érzékeny. T2-súlyozottsága folytán a folyadékkal teli képletek ábrázolására kitűnően alkalmas. Hátránya viszont a képéletlenség, a képletek jelentős elmosódottsága.

Mivel a T2*-súlyozott gradiens echo szekvencia érzékeny a mágneses inhomogenitásra, a nagy látómezőből adódó mágneses tér deformitás és a szuszceptibilitási műtermékek miatt ebben a régióban nem alkalmazható.

A bélrendszer MR vizsgálatában gyakran használt szekvencia a FIESTA [12, 30, 31, 36, 52]. Mozgási műterméktől mentes, nagy felbontású T2-jellegű képeket ad a bélrendszerről, a mezentériumról és az erekről néhány másodperc alatt. A szekvencia primer képeiből endoszkópia-típusú felvételeket is lehet készíteni a bél belső felületéről. Az említett mérés hátránya hogy elkerülhetetlen a gázok körüli szuszceptibilitási artefaktum és a vékonybél külső fala mentén jelentkező, a kémiai eltolódásból származó „fekete kontúr”-műtermék. Ez utóbbi habár zavaró lehet, a mérés diagnosztikai jelentőségét nem rontja, hisz a műtermék alacsony jelintenzitása egyértelműen megkülönböztethető a megvastagodott bélfal közepes jelintenzitásától [31].

1.3. Endoluminális MR kontrasztanyagok

Egy szövet MR képen látható jelintenzitása olyan tényezőktől függ, mint a protonsűrűség, a longitudinális és a transzverzális relaxációs idő (T1 és T2), a rezonancia frekvencia, a kémiai eltolódás, a vér áramlása, a perfúzió és más molekuláris mozgások, valamint a vizsgálati szekvencia paraméterei és a külső mágneses tér erőssége [21]. A szövet jellemzőit tekintve a jelintenzitás (SI) a protonsűrűség (p), a T1 és T2 relaxációs idők függvénye. A jelintenzitás nő, ha a protonsűrűség növekszik, T1 csökken, vagy ha a T2 növekszik (*1.1 és 1.2 egyenletek*).

A szövetek kontrasztját a vizsgálati szekvenciák és paraméterek mellett, bizonyos anyagok – az MR kontrasztanyagok – az emberi szervezetbe való juttatásával is befolyásolhatjuk. Az alkalmazás módja szerint megkülönböztetünk intravénás és endoluminális kontrasztanyagokat, amelyek a keringési - és emésztőrendszer élettani folyamatainak különbözősége miatt bizonyos mértékben eltérnek egymástól. Ebben a dolgozatban csak az endoluminális MR kontrasztanyagokról lesz szó.

Egy MR kontrasztanyag három esetben tudja befolyásolni a szövet jelintenzitását: ha megváltoztatja a protonsűrűséget, a T1 vagy a T2 relaxációs időt. Ez alapján, az endoluminális MR kontrasztanyag is három típusú lehet:

1. Paramágneses anyagok: a környezetükben levő víz molekulák T1 relaxációs idejét csökkentik.

2. Szuperparamágneses anyagok: elsősorban a T2 relaxációt serkentik a lokális mágneses terek homogenitásának roncsolásával.
3. Más anyagok, amelyek saját protonsűrűsége (pl. gáz, perfluorohexilbromid) vagy T1-, illetve T2 relaxációs ideje (pl. olaj, polimerek) határozza meg a képeken látható jelintenzitást.

Az MR képen észlelt jelintenzitás szerint, pozitív (hiperintenzív lumen) vagy negatív (hipointenzív lumen) endoluminális MR kontrasztanyagokról beszélhetünk [21, 29, 79, 87]. A jelintenzitás a felhasznált anyagtól, az anyag koncentrációjától és a vizsgálati szekvencia súlyozottságától függ. Elméleti szempontból, a negatív endoluminális kontrasztanyag használata eredményezi a legjobb kontrasztot a kóros bélszakasz (jelgazdag) és a lumen (jelszegény) között mind a T2-, mind a posztkontrasztos T1-súlyozott méréseken. Ellentétes esetben, a lumen pozitív jelintenzitása elfedheti a bélfalban vagy az extraintesztinálisan elhelyezkedő magas jelintenzitású, kóros eltéréseket (gyulladt bélfal, ödéma, tályog a T2 képeken vagy intravénás kontrasztanyagot halmozó szövetek a T1 felvételeken). Továbbá, a pozitív lumen elmozdulása vizsgálat közben zavaróbb műtermékeket okoz, mint egy negatív lumen. Legtöbb tanulmány a gyulladásos bélbetegségekről alátámasztja a negatív endoluminális kontrasztanyagok hatékonyságát intravénás kontrasztanyag használata mellett [25, 37, 64]. Néhány publikáció viszont a pozitív endoluminális kontrasztanyagok hasznosságát is kiemeli a gasztrointesztinális traktus vizsgálatában [86, 87], natív T1-súlyozott felvételeken, a hipointenzív megvastagodott bélfal jól elkülönül a pozitív lumentől és a magas jelintenzitású, intraabdominális zsírszövettől.

Az ideális endoluminális kontrasztanyag a következő feltételeket teljesíti:

a. könnyen elkészíthető és alkalmazható
b. orális alkalmazása biztonságos, tolerálható
c. az orális alkalmazást követően a lument egyenletesen kitölti, homogén és jól elkülönül a környezetétől
d. jellemzői változatlanok maradnak a gasztrointesztinális traktus tartalmával való keveredés során
e. nem szívódik fel a vérkeringésbe vagy a környező szövetekbe
f. nem metabolizálódik és teljesen kiürül az emésztőcsatornából
g. nem serkenti a perisztaltikát, nem okoz mozgási és szuszceptibilitási műterméket
h. javítja a módszer szenzitivitását és specificitását

i. és elfogadható áron előállítható vagy beszerezhető [29].

A lehetőségek sokszínűségét tükrözi, hogy nagyon sok anyagot tanulmányoztak abból a célból, hogy gasztrointesztinális kontrasztanyagként alkalmazhatóak legyenek. Most lássunk néhányat a leggyakrabban használt kontrasztanyagok közül. A legtöbb anyag ezek közül nemcsak orálisan, hanem rectalisan is alkalmazható.

1.3.1. Paramágneses endoluminális kontrasztanyagok

Az első törzskönyvezett endoluminális MR kontrasztanyagok közt szerepeltek a *vas- és mangántartalmú* anyagok. Ezek az anyagok paramágneses hatásukkal jelentősen csökkentik a környezetükben levő vízmolekulák T1 relaxációs idejét. A T2 relaxációs időt kisebb mértékben befolyásolják. A lumen jelintenzitása függ a vizsgálati szekvencia súlyozottságától és a paramágneses anyag koncentrációjától. Így a T1- és a közepesen T2-súlyozott méréseken a lumen jelgazdag. Az erősen T2-súlyozott képen (hosszú echóidő) a paramágneses fémeket tartalmazó anyagok jelszegénnyé teszik a lument, feltéve ha elegendő koncentrációban vannak jelen az oldatban. Ezért a kétfázisú kontrasztanyag megnevezés találóbb ezen anyagok esetében, mint a pozitív vagy a negatív [79].

Klinikai gyakorlatban a ferrikum-ammóniumcitrát (Geritol®, Ferriseltz®) és a mangán-klorid (LumenHance®) voltak, vannak használatban. Az előbbi tolerálhatósága meglehetősen alacsony volt, alkalmazása sok esetben a bél irritációját okozta. A vékonybél teljes szakaszának ábrázolása sem volt lehetséges [46, 70, 83, 108]. A mangánklorid jóval biztonságosabbnak bizonyult, de orális alkalmazását követően egy része felszívódik, így más szervek (máj) szövetspecifikus kontrasztanyagaként is alkalmazzák [10, 17, 100].

A *gadolíniumtartalmú* endoluminális kontrasztanyagok szintén paramágneses hatásukkal képesek megváltoztatni a lumen jelintenzitását. Orális alkalmazásra a Gd-DTPA (Magnevist Enteral®, 1 mmol/l Gd) [41, 47, 51, 105] és a Gd-zeolitok (Gadolite® 60) [92, 111] vannak forgalomban. Ezeknek a kontrasztanyagoknak gyakori összetevője a mannitol, amely hipertóniás hatásával csökkenti a víz intesztinális felszívódását. Ilyen formában már a disztális vékonybél is sikeresen ábrázolható.

Ide sorolhatjuk még a különböző gyümölcsszörpöket és italokat (áfonyalé [35, 42, 80], ananászlé [20, 94], zöldtea [93]), amelyek fémtartalma folytán szintén alkalmazhatóak pozitív vagy negatív endoluminális kontrasztanyagként, de csak a proximális vékonybélben, mivel felszívódnak és jelintenzitásuk változik [29].

1.3.2. Szuperparamágneses endoluminális kontrasztanyagok

A *szuperparamágneses anyagok (vas-oxid kristályok, SPIO)* az erős mágneses momentumnak köszönhetően helyi mágneses tér inhomogenitásokat okoznak, amely serkenti mind a T1-, mind a T2 relaxációt. A paramágneses anyagokkal ellentétben a T2 és a T2* relaxációs hatás van túlsúlyban. A spinek fáziskoherenciájának megszüntetése által a szuperparamágneses anyagok csökkentik a jelintenzitást a T2-súlyozott képeken. Az erősen T1-súlyozott méréseken (echóidő < 2 ms) még nem észlelhető a jelintenzitás csökkenése, a lumen közepes vagy magas jelintenzitású, nagyobb echóidő esetén azonban a lumen hipointenzív ilyen anyagok alkalmazása mellett [106]. A jelszegény lumen elősegíti a bélfal vizsgálatát, különösen a T2 méréseken. A gyulladás még jobban elkülönül, ha a negatív endoluminális kontrasztanyag alkalmazása mellett zsírszuppressziós T2 mérést végzünk [29, 63, 64].

Jelenleg két endoluminális SPIO kontrasztanyag klinikai alkalmazása van engedélyezve, az AMI-121 vagy ferumoxsil (Lumirem®, Gastromark®) [13, 34, 64] és az OMP vagy ferristene (oral magnetic particles, Abdoscan®) [25, 87, 105]. A SPIO kontrasztanyagok burkolata egy nem oldódó és nem lebomló mátrix (AMI-121 esetében sziloxán, OMP esetében polisztirén), valamint egy viszkozitásnövelő anyaggal vannak szuszpendálva (keményítő, cellulóz). Ezek az előkészítések fékezik meg a vas felszívódását és a részecskék leülepedését és csoportosulását, valamint homogén eloszlást biztosítanak a béllumenben. Ha mégis létrejön részecskecsoportosulás, az MR képeken szuszceptibilitási műtermékek jelennek meg [106].

Általában 900 ml endoluminális SPIO kontrasztanyagot juttatnak 30-60 perc alatt a gasztrointesztinális traktusba egy teljes hasi vizsgálatnál. A felső has vizsgálatakor 400 ml is elegendő. Az endoluminális SPIO szuszpenziók jól tolerálhatóak, a vas nem szívódik fel és a bél nyálkahártyája sem sérül [106].

1.3.3. Egyéb endoluminális kontrasztanyagok

A *víz* természetesen a legolcsóbb kontrasztanyag. T2 képen pozitív, T1 mérésen negatív kontrasztanyag. A víz alkalmazásának előnyei egyértelműek, hátránya a jelentős intesztinális felszívódás.

A hagyományos szelektív enterográfiában alkalmazott *metilcellulóz* MR-ben való megjelenése a vízhez hasonló. A metilcellulózt nazoenterális szondán keresztül juttatják a béllumenbe és előnye, hogy a gasztrointesztinális traktuson való áthaladás

során nem szívódik fel. A bélrendszer hatékonyabb kitöltése és optimálisabb ábrázolása érhető így el [104]. Pozitív kontrasztanyag is készíthető, ha a metilcellulózt egy pozitív endoluminális MR kontrasztanyaggal keverjük [8, 37, 87, 103].

Az endoluminális CT kontrasztanyag (Gastrografin®) MR alkalmazásával is próbálkoztak. Az MR felvételeken a vízhez hasonló módon ábrázolódik [12].

Egyes szerzők szintén a víz jelintenzitását utánzó *polietilénglikol* (PEG) használatát javasolják, amely orálisan alkalmazható és akár gyerekeknek is adható [49, 68, 101]. A bél optimális disztenziója érdekében sok esetben a polietilénglikol oldatot is nazoenterális szondával juttatják a lumenbe [30, 72]. Más endoluminális MR kontrasztanyaggal (pl. Gd-DTPA) is vegyíthető [1, 103]. A PEG egy gyengén felszívódó szénhidrát, amely meggátolja a lumenben levő folyadék felszívódását.

Ezeket a kontrasztanyagokat szintén a kétfázisú jelzővel illetik, ugyanis jelintenzitásuk az alkalmazott szekvenciától függ. Hátrányuk, hogy az endoluminális folyadék és egy esetleges tályog, illetve más magas víztartalmú kóros elváltozás (gyulladt vagy ödémás bélfal) ugyanolyan jelintenzitással ábrázolódik, így ez ronthatja a módszer szenzitivitását e rendellenességek felismerésében. Gadolínium intravénás alkalmazása után viszont a T1-súlyozott képeken a jelgazdag gyulladt bélfal a sötét lumentől könnyen elkülöníthető. Zsírszuppresszió esetén a zsírszövet is alacsony jelintenzitású. Az említett anyagok orális alkalmazása és a zsírszuppresszió tehát maximálisan elősegíti az esetleges gyulladás felismerését a gadolíniumos T1 képeken.

Az egyik legszélesebb körben tanulmányozott endoluminális kontrasztanyag a *bárium-szulfát*. Használata nagyon biztonságos és ráadásul olcsó. Orálisan és rectalisan egyaránt alkalmazható [15, 55, 91]. A jelintenzitása a bárium hígítási arányától függ. Általában a T1 képeken jelszegény, a T2 méréseken pedig közepes vagy magas jelintenzitású. 60%-os koncentráció felett azonban a T2-súlyozott képeken is jelszegény, viszont ez már kevésbé fogyasztható. Alacsonyabb koncentráció esetén növelhető a T2 hatás SPIO kontrasztanyag, agyagtartalmú vegyületek vagy alumínium-magnézium hidroxid gél hozzáadásával [23, 57]. Pozitív kontrasztanyag is előállítható a gadolínium és a bárium-szulfát együttes alkalmazásával [81].

A növényi olajok, olajemulziók és lipidtartalmú anyagok a rövid T1 relaxációs idő miatt pozitív kontrasztanyagként használhatóak [9, 56, 74]. Olcsó, könnyen hozzáférhető anyagok, azonban felszívódásuk és a béllumen elégtelen, inhomogén kitöltése miatt nem használják. Továbbá, kevésbé tolerálható, a nyálkahártya irritációja miatt hasmenést okoz [22].

A perfluorooktilbromid (PFOB; Imagent-GI®, Perflubron®) volt az első endoluminális MR kontrasztanyag, amely klinikai alkalmazásra engedélyt kapott [6, 14, 73]. A hidrogén hiánya miatt minden MR szekvencián jelhiányosan ábrázolódik, tehát negatív kontrasztanyag. Ez egy íztelen, szagtalan anyag, amelyet gyors gasztrointesztinális áthaladás jellemez, a vastagbelet körülbelül 30 perc alatt éri el. Habár hatékony kontrasztanyagnak bizonyult, elterjedése mégsem vált széleskörűvé, talán a magas ára miatt [79].

A *gáz* (levegő, széndioxid) egy nem keveredő negatív kontrasztanyag [18, 60]. Az alacsony jelintenzitás a kis protonsűrűségnek köszönhető. Azonban serkenti a perisztaltikát, így jelentős mozgási műtermékeket okoz. A gáz-szövet határfelület mentén szuszceptibilitási műtermékek is jelentkeznek. Ugyanakkor kevésbé tolerálható. Klinikai használhatósága e hátrányok miatt is korlátozott.

Amint látjuk, nagyon sokféle anyagot tanulmányoztak és alkalmaztak már a bél lumenének kitöltésére a bélrendszer MR vizsgálatához. A kérdésnek, hogy melyik a legjobb természetesen nincs sok értelme, nem létezik konszenzus az ideális MR kontrasztanyagot illetően. Minden anyagnak megvan a maga előnye és hátránya, és nincs olyan ideális és minden klinika számára hozzáférhető anyag, amely minden célnak, feltételnek megfelelne. A diagnosztikai központ lehetőségein, az alkalmazott szekvenciákon, a keresett elváltozáson, valamint a radiológus választásán múlik, hogy épp melyik kontrasztanyag kerül alkalmazásra.

1.4. A bélrendszer MR vizsgálata

1.4.1. Műtermékek

1.4.1.1. Mozgási műtermékek

Mint tudjuk, a mozgás jelenti a legfőbb problémát a hasi képalkotásban. A mozgás okozta műtermékek rontják a képminőséget, diagnosztikus tévedések forrásai lehetnek vagy amennyiben jelentősek, a vizsgálat teljesen értékelhetetlenné válhat. Mozgás származhat a légzésből, amely légzési nehézség, a légzés nem megfelelő visszatartása vagy a beteggel való rossz együttműködés oka lehet, de vannak fiziológiás mozgások is, mint a szívdobogás, az erek pulzációja, a bélperisztaltika. Többfajta megközelítés létezik a mozgási műtermékek csökkentésére, azonban egyik sem elég hatékony a kevésbé együttműködő vagy dyspnoés betegek esetében. A műtermékek egy

része kiküszöbölhető, mások csökkenthetők, de a tévedések elkerülése érdekében mindenképpen ismerni kell az általuk okozott eltéréseket a képeken [43].

A mozgás az MR felvételen szellemképeket és képéletlenséget okoz. A szellemképek azért jelentkeznek, mert a térbeli lokalizációban az MR képalkotás a kétdimenziós Fourier-technikát használja, amely a mozgó képleteket a fáziskódolás irányában sokszorosítja a fázis hibák miatt. Ez abban az esetben a legzavaróbb, amikor olyan képlet mozdul el a képalkotási folyamat során, amelynek jelintenzitása magasabb a környező szövetek jelintenzitásánál (különböző jelintenzitású szövetek közti határfelület, pl. zsír és egyéb szövetek között). Az elmozdult képleteket utánzó műtermékek váltakozóan magas és alacsony jelintenzitással jelennek meg a fáziskódolás irányában. Ha más anatómiai képletekre vetülnek, félrevezethető lehet, kóros elváltozásokat utánozhatnak [22]. A frekvencia- és fáziskódolás irányának felcserélésével a szellemképek a másik irányba terjednek, így a mérés megismétlésével eldönthető egy kétségeket ébresztő képlet mibenléte. Legjobb, ha már a mérés tervezésekor figyelembe vesszük a régióra jellemző mozgásokat és a frekvencia- és fáziskódolás irányát úgy választjuk meg, hogy az esetleges szellemképek minél kevesebb gondot okozzanak a leletezéskor.

Az alacsonyabb kontrasztos képletek elmozdulása leginkább képéletlenséget, gyengébb kontraszt/zaj arányt okoz. A mozgás egy újabb következménye lehet a parciális volumen effektus, hisz egy adott voxel egyik pillanatban egyfajta -, másik pillanatban másikfajta szövetet tartalmazhat, így az eredő jelintenzitást a két szövet súlyozott átlaga adja. Kisebb elváltozásokat akár el is fedhet ez a műtermék [22].

A periodikusan ismétlődő, egyenletes mozgások és a jeldetektálás összehangolásával csökkenteni lehet a mozgási műtermék képződését (EKG-, légzésvezérlés és légzéskompenzálás). Így azonban a mérési idő 4-6 perc is lehet. Az együttműködő, légzési nehézségekben nem szenvedő betegek számára jobb megoldást jelent a légzés-visszatartásos mérés. Ha a beteg bírja, a mérést teljes kilégzésben végezzük, így szinte biztos hogy a különböző mérések során a szervek azonos helyzetűek lesznek. Belégzésben a különböző mértékben beszívott levegő miatt ez nehezen biztosítható. Ezt tovább fokozhatjuk, ha a beteget hasra fektetjük, mivel a hasi szervek esetleges elmozdulása kisebb mértékű ebben a helyzetben.

A légzés és a perisztaltika a bélkacsok jelentős elmozdulását okozhatják. Mivel a bélrendszert zsírszövet veszi körül, az ilyen határfelületek jelentős képéletlenséget és szellemképeket produkálhatnak. A perisztaltikus mozgási műtermékek csökkentésének

egy általános megközelítése a simaizom-relaxáns gyógyszerek alkalmazása. A műtermék tovább csökkenthető, ha negatív kontrasztanyaggal töltjük fel a béllument (lásd: kontrasztanyagokról szóló fejezet). Az ultragyors szekvenciák alkalmazásával minimalizálhatóak ezek a műtermékek, hisz a gyors képalkotás úgymond „befagyasztja” a mozgásokat.

1.4.1.2. Kémiai eltolódás műtermék

A kémiai eltolódás műtermék a frekvenciakódolás irányában jelentkezik, a zsírszövet és a magas víztartalmú szövetek közötti határfelületen. A zsír protonjai körülberlül 3.5 ppm (kb. 147 Hz 1.0 T, illetve 220 Hz 1.5 T térerősségen) nagysággal kisebb frekvencián rezonálnak, mint a víz protonjai. Mivel a kétdimenziós Fourier-képalkotásban a lokalizálás a frekvencia függvényében történik, a zsírszövet a valódi helyhez képest a frekvenciakódolás irányában néhány pixellel eltolódva jelenik meg a felvételen. Az eltolódás mértéke milliméterben a mágneses térerősségtől, a látómező nagyságától és a frekvenciasáv szélességétől függ. Például egy ±15.6 kHz frekvenciasávval, 38 cm látómezővel a kémiai eltolódás 1.7 mm 1.0 T, illetve 2.6 mm 1.5 T térerősségen. A hasi régióban sok a zsírszövet, így gyakran láthatunk a kémiai eltolódásból származó sötét vonalat a szervek alacsony frekvenciájú határán, illetve világos vonalat azok magas frekvenciájú határán. Azonban a hasi szervek vizsgálatában ritkán okoz diagnosztikai nehézséget [22]. A GI traktus esetében azonban más a helyzet, hiszen a bélfal sokszor 1-2 mm vastagságú, így egy 2 mm nagyságú kémiai eltolódás megnehezíti a bélfal vastagságának pontos megítélését. A műtermék egy szélesebb frekvenciasávval csökkenthető, illetve zsírelnyomással kiküszöbölhető.

Az előbb arról az esetről beszéltünk, amikor a víz és a zsír különböző térfogatelemekben (voxelekben) vannak, így egymáshoz képest az MR felvételen eltolódva jelennek meg. Ez az intervoxel (térfogatelemek közötti) kémiai eltolódás. Azonban előfordul, hogy a két különböző típusú szövet egy voxelben található. Ebben az esetben, mivel más a precessziós frekvenciájuk, a mágneses vektoruk periodikusan megegyező (in phase) vagy ellentétes irányba (out of phase) mutat, így erősítik vagy kioltják egymást (*1.3. ábra*). Abban a térfogatelemben, amelyben mindkét típusú szövet jelen van, az ellentétes fázis pillanatában a transzverzális mágneses vektort a víz és a zsír mágnesezettségének a különbsége képezi, minimális jelintenzitást eredményezve. Ha a voxel egyenlő arányban tartalmaz vizet és zsírt, az érték nulla lesz és az MR képen jelmentes pixelként ábrázolódik [22]. Klinikai képen a szervek teljes határfelületén

látható ez a műtermék, ezért „fekete kontúr” (black boundary) műtermékként szokták emlegetni. Ez az intravoxel (voxelen belüli) kémiai eltolódás. A 180 fokos RF impulzus kizárja ennek lehetőségét, így ez csak gradiens echo méréseknél jelentkezik. Az echóidő értékének helyes megválasztásával vagy zsírelnyomással elkerülhető a kémiai eltolódásnak ilyenfajta megnyilvánulása.

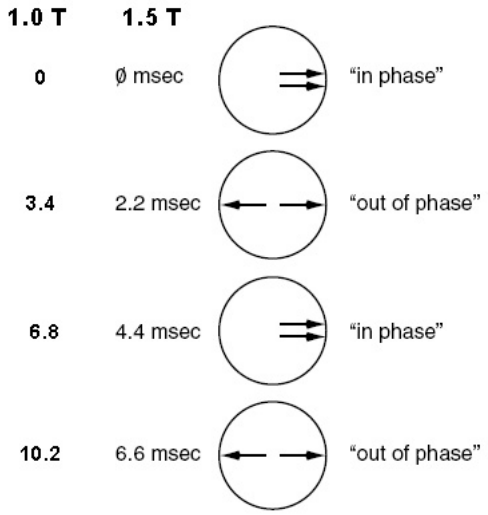

1.3. ábra Az In Phase és Out of Phase jelenség az echóidő különböző értékeinél, 1.0 T, illetve 1.5 T mágneses térerősségen. A víz és a zsír különböző frekvenciája miatt, mágneses vektoruk periodikusan megegyező (in phase), illetve ellentétes (out of phase) irányba mutat.

1.4.1.3. Szuszceptibilitási műtermék

A bélrendszer vizsgálatában gyakran találkozunk szuszceptibilitási műtermékkel is. Ez két különböző mágneses szuszceptibilitással rendelkező szövet határfelületén jelentkezik, mert a mágneses tér lokális eltorzítását okozza [62]. Ez produkálhat jelhiányt a spinek gyors fázisvesztése miatt, de térbeli torzulás (a képletek alakjának megváltozása) is keletkezhet a jel helytelen lokalizálása következtében. A fém műtermék egy szélsőséges példája a szuszceptibilitási műterméknek. Kevésbé komoly szuszceptibilitási műtermék jelentkezik például a levegő és más szövetek közti határfelület mentén. A műtermék erősebben jelentkezik nagyobb mágneses térerősségen és gradiens echo szekvenciákon. Mivel a béllumen gyakran tartalmaz levegőt, gradiens echo szekvenciákon gyakran láthatunk ilyen műterméket. A csökkentésére létezik néhány gyakorlati megoldás: (1) T2-súlyozott mérésként használjunk gyors spin echo szekvenciákat, (2) használjunk erősebb gradienseket (csökkentsük a FOV-ot, növeljük a frekvenciasávot), (3) válasszunk minél rövidebb echóidőt, (4) csökkentsük a képelemek

méretét (növeljük a képmátrixot, csökkentsük a szeletvastagságot) (5) alkalmazzunk háromdimenziós méréseket minél több szelettel [22].

1.4.2. Az MR vizsgálat menete

A vizsgálat előtt legkevesebb 4 órával a beteg nem fogyaszt semmit. A béllumen kitöltéséhez kb. 1000-1500 ml endoluminális kontrasztanyag szükséges, amelyet a betegnek 30-50 perc alatt kell elfogyasztania, ezután lehet elkezdeni az MR vizsgálatot. Minimálisan ennyi idő szükséges ugyanis, hogy a kontrasztanyag elérje a vastagbelet. Nazoenterális szonda alkalmazása esetén 1000-3000 ml endoluminális kontrasztanyagot pumpálnak a vékonybélbe. Időnként MR fluoroszkópikus felvételeket készítenek, amíg a kontrasztanyag eléri a terminális ileumot és a béldisztenzió is optimális [30].

Az MR vizsgálat nagy türelmet és együttműködést kíván meg a beteg részéről, hiszen a vizsgálat hosszú ideig tart (20-30 perc). Légzés-visszatartásos méréseket végzünk, ezért a vizsgálat sikeressége a beteg együttműködésén múlik. A vizsgálat előtt mindenképp kell szánni arra is időt, hogy a beteget megfelelően tájékoztassuk a vizsgálat menetéről, az együttműködés fontosságáról. A beteget legjobb a hasára fektetni, így talán csökkentjük a mozgási műtermékek lehetőségét és a bélkacsok szétterülése miatt coronalisan kisebb volument kell leképezni [31].

A perisztaltika miatti műtermékek csökkentése céljából simaizom-relaxáns (Buscopan®, Glucagon®) intravénás vagy intramuszkuláris alkalmazása szükséges a vizsgálat megkezdése előtt legtöbb egy perccel. Intravénásan alkalmazva a perisztaltika körülbelül 5 percig jelentősen lassul, míg intramuszkulárisan a hatás gyengébb, de hosszabb ideig tart.

Axiális és coronalis síkú, T1- és T2-súlyozott felvételeket készítünk a bélrendszerről, a rekesztől a gátig. Három vagy négy légzésszünetben végzett axiális méréssel az egész bélrendszer leképezhető. A bélrendszer áttekinthetőbb viszont a coronalis síkú felvételeken.

Intravénás gadolínium (0,1-0,2 mmol/ttkg) alkalmazása után a T1-súlyozott szekvenciákat kell megismételni, ugyanis az esetleges gyulladás helyén jelentős kontraszthalmozás észlelhető a bélfalban. Korai artériás fázisban (gadolínium beadását követően 15-20 sec) csak az aktív gyulladás, a későbbi interszticiális fázisban viszont (90 sec) a krónikus gyulladás is halmozza az intravénás kontrasztanyagot.

2. fejezet
CÉLKITŰZÉSEK

Ismereteink szerint Magyarországon kevés helyen alkalmaznak endoluminális MR kontrasztanyagot. A gyulladásos bélbetegségek MR vizsgálata sem annyira elterjedt nálunk [50]. A megfelelő endoluminális kontrasztanyag hiánya okozhatja, hogy a nyugaton már szinte rutinszerűen végzett bélrendszer MR vizsgálat csak lassan kerül bevezetésre Magyarországon. Ugyanakkor a légző- és a bélmozgások miatt az emésztőrendszer MR vizsgálata még a leggyorsabb mérésekkel sem könnyű feladat. A hasi szervek vizsgálatára tervezett szekvenciák nem alkalmazhatóak eredményesen a bélrendszer vizsgálatában [59]. Kifejezetten erre a célra összeállított vizsgálati protokoll hiánya is hátráltatja a GI traktus rutinszerű MR vizsgálatát.

Ezért fontosnak tartottuk egy olyan kísérletsorozat elindítását, amelyben tanulmányozni tudjuk a bélrendszer MR vizsgálatában alkalmazható endoluminális kontrasztanyagokat és impulzusszekvenciákat. Ismereteink szerint Magyarországon nem végeztek hasonló kísérleteket. Mivel erre a célra az in vitro kísérletek a legalkalmasabbak, egy olyan kísérleti modell építését terveztük, amellyel szimulálni tudjuk a bélrendszert és annak környezetét, valamint az említett méréseket könnyedén és kockázatmentesen elvégezhetjük.

Kutatásunk egyik fő célja a GI traktus kóros elváltozásait leghatékonyabban kimutató szekvenciák kiválasztása és optimalizálása volt egy megfelelő MR vizsgálati protokoll összeállítása érdekében. T1- és T2-súlyozott szekvenciák paramétereinek tanulmányozása és optimális értékének megtalálása volt a cél. A GI traktus vizsgálatában fontos kritérium a bélfal megítélhetősége, amely a pár milliméteres vastagságából kifolyólag, illetve a perisztaltika és légzőmozgások miatt még a legújabb technikai fejlesztések alkalmazásával is nehezen valósítható meg. A mérési időnek a lehető legrövidebbnek kell lennie, ugyanakkor a jó felbontás és képminőség is nélkülözhetetlen. In vitro és in vivo méréseink célja az volt, hogy olyan szekvenciákat és beállításokat találjunk, amelyekkel ez biztosítható.

Habár az irodalomban található és a bevezetőben említett endoluminális kontrasztanyagok skálája igen-igen széles, kísérleteinkben további anyagok vizsgálatát tűztük ki célul. Természetesen létezik Magyarországon is törzskönyvezett endoluminális MR kontrasztanyag (Abdoscan®), azonban ennek használata a

diagnosztikai központok számára nem mindig kifizetődő. Ilyen esetben a gyakorlati megoldások klinikai jelentőségűek.

Kísérleteink célja elsősorban a könnyen beszerezhető és elfogadható áron előállítható vagy hozzáférhető anyagok vizsgálata és összehasonlítása volt. Többek közt újabb, alternatív anyagok tanulmányozását terveztük, de volt köztük olyan is, amelynek endoluminális kontrasztanyagként való alkalmazásáról már léteznek tanulmányok a világirodalomban.

Céljaink közt szerepelt az anyagok számszerű (relaxometriás) jellemzése is, amely pontosabb összehasonlítást tesz lehetővé. A vizsgálatok és az összehasonlítás célja pedig azon anyagok kiválasztása volt, amelyek egy esetleges gasztrointesztinális alkalmazás esetén megfelelő kontrasztot biztosítanának a bélrendszer és annak kóros elváltozásainak helyes megjelenítése és elkülönítése céljából. A vizsgált anyagok klinikai vizsgálatokban való alkalmazását és elemzését is terveztük. A cél egy endoluminális kontrasztanyag rutinszerű alkalmazásának bevezetése volt a GI traktus MR vizsgálatában.

3. fejezet
ANYAG ÉS MÓDSZER

A továbbiakban a szegedi Nemzetközi Egészségügyi Központban (Euromedic Diagnostics Szeged Kft.) található MR berendezésen végzett kísérleteinkről számolunk be. Egy olyan modellt építettünk, amellyel könnyedén és kockázatmentesen tanulmányozni lehet egyszerre több lehetséges endoluminális kontrasztanyag használhatóságát, valamint a bélrendszer MR vizsgálatában alkalmazható szekvenciák paramétereinek különböző beállításait.

A méréseket két fázisban végeztük. Eleinte a már említett kísérleti modell készült el, mellyel aztán több sorozatban vizsgáltuk az anyagokat és a szekvenciákat. A második fázisban a klinikai vizsgálatokra tértünk át. Gyulladásos bélbetegségben szenvedő betegek MR vizsgálatát végeztük. Ezekben a vizsgálatokban az in vitro kísérletek során kiválasztott anyagokat használtuk endoluminális kontrasztanyagként és az optimalizált szekvenciákkal mértünk. A mérések különböző fázisainak, a mérési módszereknek és a vizsgált anyagoknak a részletes leírását taglalják a következő alfejezetek.

3.1. Modellkísérletek

Az in vitro méréseket 1.0 Tesla térerősségű MR berendezésen végeztük (GE Medical Systems, Signa Horizon Lx 8.1 - 9.0), a Dualflex nevű phased-array vevő-tekercset használva. A gradiensekre jellemző értékek a következők voltak: 23 mT/m gradienserősség (*gradient field strength*) és a 77 T/m/sec felállási sebesség (*slew rate*).

A kísérleteket szobahőmérsékleten (22 ^{o}C) végeztük.

3.1.1. A modell

Egyszerű modellünkkel a bélrendszert igyekeztünk szimulálni. Egy műanyag edénybe (15×18×20 cm) állati zsiradékot tettünk, amelyben hat műanyag poharat (átmérő: 5 cm) helyeztünk el (*3.1. ábra*). A poharak tartalmazták a különböző kontrasztanyagokat (70 ml), így a pohár és annak tartalma a bél falát, illetve a kitöltött béllument, míg a zsír a bél zsírszövetben gazdag környezetét mintázta. A bélfal szerkezetének utánzását nem tartottuk fontosnak, mivel a pohár vastagsága és a képeken

látható alacsony jelintenzitása jól tükrözte a bélfal méreteit (1-2 mm) és jelszegény tulajdonságát.



3.1. ábra A modell. Műanyag edényben hat műanyag pohár állati zsiradékban.

A modell lehetőséget nyújtott az ödémás, valamint az intravénás kontrasztanyagot halmozó bélfal utánzására is oly módon, hogy két poharat csúsztattunk egymásba, közéjük pedig vizet, illetve megfelelő koncentrációjú intravénás kontrasztanyagot (Magnevist®) töltöttünk. Az In Phase – Out of Phase effektusok (intravoxel kémiai eltolódás) jobb megítélhetésére egyes esetekben az egyik pohárba zsírt is, vizet is tettünk, függőlegesen elválasztva azokat egy impermeábilis membrán segítségével. Az elválasztóvonal párhuzamos volt a frekvenciakódolás irányával, így az intervoxel kémiai eltolódás nem zavarta az említett effektusok helyes megítélését, de ugyanakkor a két félkör elcsúszása egymáshoz képest pontosan az intervoxel kémiai eltolódást jellemezte. A modell segítségével tanulmányozni lehetett a különböző lehetséges kontrasztanyagok jellemzőit, valamint a zsír-bélfal-béllumen hármas kontraszt lehetőségeit is.

3.1.2. Szekvenciák, paraméterek

A szekvenciákat az irodalomban talált bél MR vizsgálati protokollok és további elméleti meggondolások alapján választottuk és paramétereiket oly módon változtattuk, hogy azok az általunk használt berendezésen a GI traktus MR vizsgálatában optimális megjelenést biztosítsanak. Gyors és ultragyors szekvenciákat tanulmányoztunk, mivel a bélrendszer vizsgálata a bevezetőben közölt szempontok miatt csakis légzés-visszatartásos (20-30 másodperc) mérésekkel kivitelezhető. A szekvenciák egyes paramétereit úgy igyekeztünk optimalizálni, hogy a többi paramétert változatlanul

hagytuk és az adott paramétert változtatva készítettünk méréseket. Minden esetben figyelemmel kísértük a jel/zaj viszony, a kontraszt, a felbontás, a műtermékek alakulását és nem utolsó sorban a kontrasztanyagok jelintenzitását. A cél a rövid mérési idő, megfelelő kontraszt, jó felbontás és a műtermékek csökkentése közötti helyes kompromisszum megtalálása volt.

T1-súlyozott mérésként az egy- és többszeletes, valamint a háromdimenziós gradiens echo szekvenciákat vizsgáltuk. A gradiens echo szekvenciák jelintenzitását legfőképpen az echóidő, a repetíciós idő és a döntési szög határozzák meg (*1.2 egyenlet*). A mérési időt és a képminőséget – közvetve vagy közvetlenül – más paraméterek (frekvenciasáv, adatgyűjtések száma, felbontás, képalkotó opciók) is befolyásolják, így azok optimális értékeit is tanulmányoztuk.

T2-súlyozott mérésként gyors spin echo szekvenciákat tanulmányoztunk. A képélességet és a kontrasztot, valamint a mérési időt is befolyásoló ETL paramétert vizsgáltuk. A gyors spin echo szekvenciák esetében alkalmazható képalkotó opciók (Blurring Cancellation, Tailored RF) hatását tanulmányoztuk. A SSFSE szekvenciára jellemző képéletlenség csökkentésének lehetőségeit is megvizsgáltuk.

3.1.3. A vizsgált anyagok

3.1.3.1. Az anyagok összetétele

Több mint 15 különböző típusú anyagot vizsgáltunk különböző koncentrációk esetén. Az anyagok különböző arányú hígitása az optimális koncentráció megállapítását szolgálta. Többek közt újabb, alternatív anyagokat tanulmányoztunk, amelyeket ismereteink szerint jelen pillanatig nem hasznosítottak erre a célra, de volt köztük olyan is, amelynek endoluminális kontrasztanyagként való alkalmazásáról már léteznek tanulmányok.

A folyadékokat a bevezetőben leírt endoluminális kontrasztanyagok ismeretében és további elméleti és gyakorlati meggondolások alapján választottuk. Olyan anyagok vizsgálata mellett döntöttünk, amelyek valamilyen tulajdonságuk folytán egy esetleges gasztrointesztinális alkalmazás esetén megfelelő kontrasztot biztosítanának a bélrendszer és annak kóros elváltozásainak helyes megjelenítése és elkülönítése céljából. A különböző anyagok összehasonlíthatósága érdekében viszonyítási pontként a vizet és a levegőt használtuk.

Elsősorban könnyen beszerezhető vagy házilag előállítható, természetes, emberi fogyasztásra szánt anyagokkal próbálkoztunk, amely fontos szempont lenne az in vivo kísérletekben is. Azok a köznapi forgalomban levő gyümölcsszörpök jelentettek kiindulási pontot, melyeknek legalább 12%-a magas fémtartalmú gyümölcs, ugyanis egyes fémek (Fe^{3+}, Mn^{2+}, Fe^{2+}) a párosítatlan elektronjaik által képesek a környezetük T1 és T2 relaxációs jellemzőit befolyásolni (lásd: a bevezetőben a kontrasztanyag típusok). Az alkalmazott gyümölcsszörpök a következők voltak: csipkebogyó, feketeribiszke, áfonya, szőlő (szőlőlé formájában). A gyümölcsszörpök pontos fémtartalma nem ismert. A gyümölcsszörpök alkalmazásának előnye a jó tolerálhatóság a betegek körében.

Megvizsgáltunk egy természetes feketeribiszke kivonatot is (*Succus Ribis Ferrati*), melyet a vashiányos vérszegénység gyógyszereként alkalmaztak és melyben a vaskoncentráció magasabb volt, mint 1g/l. A feketeribiszke kivonatot és a csipkebogyószörpöt különböző koncentrációk esetén is megmértük, amelyek 100, 80, 60, 40, illetve 20 térfogatszázalékban tartalmazták az eredeti töménységű szörpöket.

Vizsgáltuk továbbá a kakaó néhány változatát a kakaópor magas vastartalma miatt (24.2 mg/100 g) [11]. A kakaó más fémeket is tartalmaz, azonban ezek mennyiségéről nem találtunk dokumentációt. A kakaóital (2% kakaópor) és a csokoládéital üzletekben hozzáférhető, míg a tejes, ill. vizes kakaót házilag készítettük kakaóporból. A vizes kakaót különböző kakaópor mennyiségekkel mértük. Az italok 100, 80, 60, 40, illetve 20 g/l kakaóport tartalmaztak.

Különböző $FeCl_3$-tartalmú oldatokkal is próbálkoztunk. Az oldatok összetevőinek megválasztásában az elsődleges kritériumok az anyagok fémek iránti affinitása és gyenge intesztinális felszívódása voltak. Legtöbb esetben adalékanyagot is használtunk, amelyek az in vivo alkalmazás esetén játszanának fontos szerepet (pl. *NaOH* – a megfelelő pH biztosítása, *mannitol* – a víz intesztinális felszívódásának gátlása –, *citrát puffer* – a használt vas-komplex stabilizálása a gyomorban) (*3.1. táblázat*).

A vas-desferrioxamin oldatot különböző vaskoncentrációkkal mértük. A desferrioxamin magas affinitással rendelkezik a Fe^{3+} ionok iránt, egy vízben oldható vas-komplexet képez és felszívódása elenyésző [16, 39]. A használt vaskoncentrációk a következők voltak: 1, 2, 3, 4 és 5 mmol/l Fe^{3+}, amelyek 56, 112, 168, 224 és 280 mg/l vastartalomnak feleltek meg. Az oldatok különböző mennyiségben tartalmazták a desferrioxamint is, amelyet a desferrioxamin vaskötő képessége alapján számoltunk.

100 mg desferrioxamin 8.5 mg vasat képes elméletileg megkötni, azonban a gyakorlatban ez ritkán valósul meg. Az általunk használt oldatokban 1 mmol Fe^{3+}-tartalomhoz (56 mg) 1000 mg desferrioxamint adtunk, így az említett koncentrációjú oldatokban a *Desferal inj 500 mg* készítmény mennyisége amp II, IV, VI, VIII, illetve X volt. A gyümölcsszörpökkel való összehasonlítás céljából a különböző koncentrációjú oldatokat térfogatszázalékban is kifejeztük, így a táblázatokban a 20, 40, 60, 80, valamint 100%-os koncentrációkat használtuk.

Oldat neve	Vas(III)	Gyógyszer	Adalékanyag	pH
Vas-dextran	$FeCl_3$ sol 50% (2,71 g)	Rheomacrodex inf 10% + glucos (1000 ml)	NaOH (0,12 g) Citrát puffer	7,2
Vas-desferrioxamin	FeCl3 sol 50% (2,71 g)	Desferal inj 500 mg (amp X)	-	3,2
Vas-mannit-desferrioxamin	FeCl3 sol 50% (2,71 g)	Desferal inj 500 mg (amp X)	Mannitum (50 g)	3,2

3.1. táblázat A használt vastartalmú készítmények összetétele (280 mg vas / 1000 ml)

Méréseinkből természetesen nem hagytuk ki a hagyományos radiológiában használt bárium-szulfát és a bélrendszer CT vizsgálatában használatos Gastrografin® kontrasztanyagokat sem, melyek MR-jellemzői az irodalomból már ismertek [12, 15, 91].

Az izotóniás polietilénglikol oldat összetétele a következő volt: polietilénglikol 4000 (39.3 mmol/l), K^+ (10 mmol/l), Na^+ (80 mmol/l), Cl^- (35 mmol/l), HCO_3^- (20 mmol/l), SO_4^{2-} (17.6 mmol/l). A polietilénglikol és az elektrolitok említett koncentrációja felelt az oldat izotóniás viselkedéséért. Ezt az oldatot az egyetemi gyógyszertárban állítják elő, s átmosó folyadékként használják sebészeti beavatkozások előtti bélmosás céljából.

Klinikai vizsgálatok során a metilcellulózt (0.5 %) is alkalmaztuk olyan módon, hogy néhány beteg szelektív enterográfiás vizsgálatát követően MR vizsgálatot végeztünk. Így a nazoenterális szondázással kitöltött béllumen MR megjelenését is tanulmányozhattuk.

A bevezetőben említettük, hogy az endoluminális MR kontrasztanyagokat néha fel nem szívódó anyagokkal (polietilénglikol, metilcellulóz, bárium-szulfát) vegyítették a jobb béldisztenzió érdekében. Kísérleteinkben is tettünk hasonló próbálkozásokat, a kakaót polietilénglikollal, metilcellulóz-nyákkal (0.5%), illetve hidroxietilcellulóz-nyákkal (2.5%) kevertük. A vegyületek 50 g/l kakaóport tartalmaztak.

Összehasonlítás céljából a gadolíniumtartalmú Magnevist® (Gd-DTPA) és a mangánt tartalmazó Teslascan® (Mn-DPDP) nevezetű intravénás MR kontrasztanyagokat is használtuk az egyik méréssorozatban. A Teslascan®-t 1:1–es hígítással mértük és csak a jelintenzitás-mérésekben szerepelt. A Magnevist®-et 1 mmol/l koncentrációval használtuk, amely a Magnevist Enteral® gasztrointesztinális kontrasztanyag koncentrációjának felel meg. Ez utóbbit a relaxációs mérésekben is alkalmaztuk.

3.1.3.2. SNR mérések

Habár a hasi vizsgálatokban nem sok sikerrel alkalmazhatóak, a vizsgált anyagok összehasonlíthatósága érdekében T1- és T2-súlyozott spin echo szekvenciákat használtunk az in vitro kísérletekre optimalizált és a *3.2. táblázatban* feltüntetett paraméterekkel. A képeken mérhető jelintenzitások alapján vontuk le következtetéseinket. A jó felbontás és jel/zaj arány a jelintenzitások pontos megállapítását szolgálták, ilyen beállítások a hosszú vizsgálati idő miatt a bélrendszer vizsgálata során nem alkalmazhatóak.

	TR (ms)	TE (ms)	BW (kHz)	ETL	NEX	FOV (cm*cm)	Mátrix	Szeletvastagság (mm)
T1 SE	400	min	± 31,2	-	2	24*24	256*256	6.0
T2 FSE	4000	90	± 31,2	24	2	24*24	256*256	6.0

3.2. táblázat Az alkalmazott spin echo szekvenciák paraméterei

A mérések során kiválasztottunk néhány anyagot, amelyek a T1 és T2 képeken mért jelintenzitásuk alapján a béllumennek megfelelő kontrasztot biztosítanának. Ezeket az anyagokat további méréseknek vetettük alá, gyors és ultragyors spin echo és gradiens echo szekvenciákon jelenítettük meg azokat. A T1-súlyozott FMPSPGR, IR-Prep FSPGR és 3D FSPGR, a T2*-súlyozott MPGR, valamint a T2-súlyozott SSFSE szekvenciákon mértük azok jelintenzitását. A szekvenciák legfontosabb paramétereit a képek jegyzékében tüntettük fel. Ezt követően relaxációs méréseket végeztünk, a kiválasztott anyagok T1 és T2 relaxációs idejét mértük.

3.1.3.3. Relaxációs mérések

Az MR-ben alkalmazható kontrasztanyagokat leginkább az R1 és R2 relaxivitásokkal lehet jellemezni. A relaxivitás annak a lineáris függvénynek a

meredekségét jelenti, amely a relaxációs sebességnek (1/T1 és 1/T2) a koncentrációtól való függését írja le. Mivel a mi intézetünkben található MR rendszeren relaxometriás mérésekre nem volt lehetőség a kiválasztott anyagok T1 és T2 relaxációs idejét egy 1.0 Tesla térerősségű Siemens Magnetom Harmony klinikai MR berendezésen határoztuk meg. Standard Siemens fejtekercset alkalmaztunk ezekben a kísérletekben. Az anyagok öt különböző koncentrációja (20%, 40%, 60%, 80%, 100%) esetén mértük a relaxációs időket. A T1 értékeket az IR-Prep FSPGR szekvenciával becsültük, melynek paramétereit Kövér és tsi [48] előzőleg már részletesen leírtak. Nyolc különböző mérést végeztünk az inverziós idő (TI) következő értékeivel: 200, 300, 500, 800, 1300, 1800, 3500 és 6000 ms. A T2 idők értékeit a Carr-Purcell-Meiboom-Gill (CPMG) módszerrel mértük. A módszer 32 echó mérését tette lehetővé, minden echó egy képet generált, az echóköz 12.4 ms volt (az echóidők tehát: 12.4, 24.8, …, 396.8 ms).

3.2. Klinikai vizsgálatok

In vivo mérések két különböző térerősségű mágneses rezonanciás berendezésen is készültek. Az előbb említett 1.0 T MR gép után egy 1.5 Tesla térerősségű berendezés (GE Signa Excite HD, 12_M4) került a diagnosztikai központunkba, 33 mT/m és 120 T/m/sec gradiens jellemzőkkel. A jel mérésére egy nyolccsatornás testtekercs (8CH Body Coil) állt rendelkezésünkre. Így a betegek egy részét már az új berendezésben vizsgáltuk.

A vizsgálatok előtt a betegek (összesen 31) részletes felvilágosításban részesültek a vizsgálattal és az alkalmazott kontrasztanyaggal kapcsolatban és írásbeli beleegyezésükkel jelezték hozzájárulásukat. Többfajta anyagot is alkalmaztunk, általában 5-600 ml mennyiségben. Ez a mennyiség elegendő volt az anyag in vivo ábrázolásának és felszívódásának tanulmányozására. A későbbi vizsgálatoknál az anyagokat már nagyobb mennyiségben (1000-1500 ml) is alkalmaztuk.

Az in vitro mérések során vizsgált paraméterek optimalizált értékeit alkalmaztuk a klinikai vizsgálatokban is. Az optimális in vivo képminőséghez néhány további paraméter, képalkotó opció, illetve a vizsgálat kivitelezésének módja is a megbeszélés tárgyát képezte. A hasi régióra jellemző legzavaróbb műtermékek (mozgási, szuszceptibilitási, mágneses tér inhomogenitása, kémiai eltolódás) csökkentésére irányuló meggondolásokat is felvázoljuk. Az új rendszeren a szekvenciákat a régebbi gépen gyűjtött tapasztalatok szerint igyekeztünk optimalizálni, figyelembe véve a

térerősség-különbségből adódó sajátosságokat. Az új szekvenciákkal és lehetőségekkel kapcsolatban elsősorban a gyártó javaslatait tartottuk szem előtt, majd a kezdeti tapasztalataink során módosítottuk a különböző igényeknek megfelelően. Majd mindezt összesítve az általunk használt bélrendszer MR vizsgálati protokollt mutatjuk be.

3.3. Képelemzés és statisztikus értékelés

Mennyiségi elemzést végeztünk a hagyományos szekvenciák esetében ROI (region-of-interest) méréseket használva. A ROI területe a lehető legnagyobb volt, amellyel a poharak tartalmának, a tartályban levő zsírnak és a háttérzajnak az átlagos jelintenzitását (SI) és standard deviációját (SD) mértük. A poharak esetében a ROI valamivel kisebb volt, mint a pohár keresztmetszete, hogy elkerüljük a Fourier-transzformáció tulajdonságaiból adódó, élekmenti jelintenzitás-hullámzást (Gibbs-ringing), amely a mérés pontatlanságához vezetne.

A jel/zaj arányt a következő képlettel számoltuk: $SNR_{anyag} = SI_{anyag}/SD_{zaj}$. Néhány esetben kiszámoltuk egyes anyagok közti kontraszt/zaj arány értékét, CNR = $(SI_1 - SI_2) / SD_{zaj}$, ahol SI_{anyag}, SI_1, SI_2 az anyagok jelintenzitását, SD_{zaj} a háttérzaj jelintenzitásának standard deviációját jelenti. A kontraszt/zaj arányt az anyagok összehasonlítása (CNR két kontrasztanyag között), valamint a béllumen és környezete (a gyulladt, illetve kontrasztanyagot halmozó bélfal, zsírszövet, tályog, ödéma) közötti kontraszt megítélése céljából számoltuk (CNR a kontrasztanyag, illetve a víz, a zsír és a Gd-DTPA között).

A jelintenzitások közötti különbség megítélésében a CNR érték hasznosabb információ volt az anyagok vizsgálatában, mint a szignifikancia (*p*) vagy egyéb statisztikus értékek számolása, ugyanis a modellkísérletek jó képminőségének (kis standard deviációk) köszönhetően ezen értékek még abban az esetben is jelentős különbséget jeleztek, ahol szemmel látható eltérés alig volt. A célnak megfelelően, nem az ilyen kis különbségek kimutatása volt az érdekes, hanem sokkal inkább az MR felvételeken látható jó kontraszt elérése. Ilyen értelemben, sokszor még az alacsony-közepes-magas jelintenzitás jellemzés is elegendő információ volt számunkra.

A relaxációs méréseknél az IR-Prep FSPGR és CPMG típusú képeket MatLab software-rel elemeztük. Minden pixel esetében, a jelintenzitások megfelelő értékeire az alábbi egyenletek szerint illesztettük a T1 és T2 relaxációs görbéket:

$$I = | M_o \times [1 - 2 \times \exp(-TI/T1)] | \qquad (3.1)$$

$$I = M_{XYo} \times \exp(-TE/T2) \qquad (3.2)$$

ahol M_o és M_{XYo} a longitudinális és transzverzális mágnesezettség a t = 0 időpontban, TI az inverziós idő, TE az echóidő, T1 a longitudinális és T2 a transzverzális relaxációs idő. Az illesztések pontosságát a *r* korrelációs együtthatóval mértük. A pixelenként mért relaxációs idők alapján készültek a T1 és T2 térképek. A T1 és T2 térképeken ROI méréseket végeztünk, az átlagértékek a kontrasztanyagok valódi T1 és T2 relaxációs idejeit jelentették. Egy anyag különböző koncentrációja esetén mért relaxációs sebességekre (1/T1 és 1/T2) lineáris függvényt próbáltunk illeszteni.

Az in vivo vizsgálatok esetében a béllumen jelintenzitását, homogenitását, a környező szövetekkel alkotott kontrasztját, valamint az emésztő traktus különböző szakaszainak (gyomortól a terminális ileumig) disztenzióját illetően alkottunk véleményt. A képminőség és a műtermékek alakulását is értékeltük.

4. fejezet
EREDMÉNYEK

4.1. Modellkísérletek

4.1.1. Szekvenciák és paraméterek

4.1.1.1. T1-súlyozott mérések

Az FMPSPGR szekvencia

Echóidő (TE)

A gradiens echo szekvenciák jelszintjének, képminőségének és súlyozottságának meghatározó változója az echóidő. A has-kismedence MR vizsgálatában gyakran használt T1-súlyozott FMPSPGR szekvencia négy lehetséges echóidejét vizsgáltuk (*4.1. táblázat*).

	1.0 Tesla	**1.5 Tesla**
Minimum	1.5 /Fr	1.4 /Fr
Minimum Full	3.1	3.0
Out of Phase	2.7 /Fr	2.2 /Fr
In Phase	6.3	4.4

4.1. táblázat A gradiens echo szekvenciák választható echóidő értékei (ms) 1.0 és 1.5 Tesla térerősségen. BW: ±31.2 kHz, oszlopok száma: 256. (Fr - fractional)

A leggyorsabb adatgyűjtést és a legjobb T1-súlyozottságot természetesen a legrövidebb echóidővel érhetjük el (*Minimum*), viszont zavaró a műtermékek jelenléte és a jel/zaj arány csökkenése (*4.1.a ábra*). A rövid echóidő gyorsabb akvizíciót vagy ugyanazon akvizíciós idő alatt több szelet mérését teszi lehetővé.

A legrövidebb teljes echó (*Min Full*) esetén a képminőség jobb (*4.1.b ábra*), viszont a kémiai eltolódásból származó „fekete kontúr” (black boundary) műtermékkel kell számolnunk, ha az echóidő értéke közel esik az *Out Of Phase* értékhez.

Ha az *Out of Phase* echóidő rövidebb, mint a teljes echó, tehát a mintavételezés nem 100%-os, a *Minimum* echó esetén tapasztalt műtermék jelenik meg (*4.1.c ábra*). A „fekete kontúr” műtermék is hozzátartozik az echóidő ezen értékéhez, amelyet viszont

zsírelnyomással elkerülhetünk. Sőt, az echóidő ezen értéke hatékonyabbá teszi a zsírszövet jelének kioltását.

Az *In Phase* echóidő adja a legkevésbé műtermékes képet, viszont a hosszabb echóidő miatt már nem annyira T1-súlyozott és kevesebb a mérhető szelet (*4.1.d ábra*).



4.1. ábra A részleges echó (Fr) esetén készült felvételek műtermékesek (**a**, **c**).
FMPSPGR (TR: 150 ms, flip: 80).
a) TE: 1.5 ms/Fr (Minimum). **b)** TE: 3.1 ms (Min Full).
c) TE: 2.7ms/Fr (Out of Phase). **d)** TE: 6.3 ms (In Phase).

A minimális echóidővel készített felvételeken a műtermékeket csak abban az esetben sikerült csökkenteni, ha 512-es felbontást választottunk a frekvenciakódolás irányában (*4.2. ábra*).



4.2. ábra Jobb felbontást választva a részleges echó esetén tapasztalt műtermék mérsékelhető.
FMPSPGR (TR: 150 ms, flip: 80, TE: 1.9 ms/Fr). Mátrix: 512x192.

Repetíciós idő és döntési szög (TR, flip)

Az optimális repetíciós idő - döntési szög párosítások meghatározása céljából a következő méréseket végeztük: a repetíciós időt konstans értéken tartva a döntési szöget 10 fokos lépésekben változtattuk, majd növeltük a repetíciós idő értékét 25 ms-mal és megismételtük az előbbi méréssorozatot. A zsír SNR-jét, valamint a víz és a zsír közti

CNR-t számoltuk ki minden esetben. Az előbbi az MR jel és a szaturáció, az utóbbi pedig a T1-súlyozottság mértékének megítélésében nyújtott hasznos információt. A döntési szög növelésével a két érték növekedése egy idő után kisebb volt, mint 10%, ami a szaturáció jelenségének kezdetét jelezte. Az utolsó értéknek, amelynél a növekedés még nagyobb volt, mint 10%, tulajdonítottuk az optimális döntési szöget. A méréseink szerint a következő értékpárosításokat érdemes használni:

TR (ms)	> 75	> 100	> 125	> 150	> 200
Döntési szög (fok)	50	60	70	80	90

4.2. táblázat A FMPSPGR szekvencia optimális repetíciós idő - és döntési szög értékei

Az értékek 1.0 Tesla térerősségű mágnesben érvényesek. 1.5 Tesla térerősségen a lassabb relaxáció miatt a döntési szöget 5-10 fokkal érdemes csökkenteni a *4.2. táblázatban* feltüntetett értékekhez képest.

Az adatgyűjtések száma (NEX)

Ha az adatok beolvasásakor csupán 50%-os vagy 75%-os adatgyűjtést alkalmazunk (NEX = 0.5 vagy 0.75) a rosszabb jel/zaj arány mellett hasonló műtermékek jelentkeznek, mint a minimális echó esetén (*4.3. ábra*). A különbség csupán az, hogy ebben az esetben a fáziskódolás irányában láthatjuk azokat (esetünkben balról jobbra). A NEX = 0.75 érték esetén a műtermék nem annyira zavaró.



4.3. ábra A részleges NEX mérések is a részleges echó esetén látott műtermékeket eredményezik, ezúttal a fáziskódolás irányában. FMPSPGR (TR: 150 ms, flip: 80, TE: 3.1 ms). **a)** NEX: 0.5. **b)** NEX: 0.75.

Frekvenciasáv-szélesség (BW)

Mint ismert, a szélesebb frekvenciasáv a gyorsabb mintavételezés miatt rövidebb echót, valamint a meredekebb gradiensek miatt kisebb kémiai eltolódást eredményez. A frekvenciasáv-szélesség különböző értékei esetén látható kémiai eltolódást mutatják a *4.4.a-b ábrák* (BW = ±15.6, illetve ±62.5 kHz). A ±15.6 kHz frekvenciasávval egy pixel sávszélessége 122 Hz (= 31200 Hz / 256 pixel), így a kémiai eltolódás 1.0 Tesla

térerősségen 1.2 pixel (147 Hz / 122 Hz). 38 cm-es látómező és 256 pixeles mátrix esetén ez 1.7 mm eltolódást jelent a víz- és a zsírtartalmú szövetek közt. ±62.5 kHz frekvenciasávval számolva a kémiai eltolódás pont a negyede az előbbieknek: 0.4 mm (0.3 pixel).



4.4. ábra A kémiai eltolódás szélesebb frekvenciasávval csökkenthető.
FMPSPGR (TR: 150 ms, flip: 80, TE: Minimum Full).
a) BW: 15.6 kHz (TE: 5.2 ms). **b)** BW: 62.5 kHz (TE: 2.2 ms).

Annak ellenére, hogy a minimális echóidő értéke csökken, ahogy a sávszélesség növekszik, a műtermékek mértéke nem változik (*4.5. ábra*). Hasonlóan, a részleges NEX (NEX = 0.5) méréskor látható műtermékek sem függnek a sávszélesség értékétől.



4.5. ábra A részleges echó műtermék nem függ a frekvenciasáv szélességétől.
FMPSPGR (TR: 150 ms, flip: 80, TE: Minimum).
a) BW: 15.6 kHz (TE: 1.9 ms/Fr). **b)** BW: 31.2 kHz (TE: 1.5 ms/Fr).

Egyszeletes akvizíciók

Az echóidővel, frekvenciasáv-szélességgel és az adatgyűjtések számával kapcsolatosan az egyszeletes szekvenciák esetében is az előzőekben tárgyalt megfigyeléseket tapasztaltuk. Az In Phase echóidővel a mérési idő megnövekszik (főleg 1.0 Tesla térerősségen), tehát érdemesebb a Min Full értéknél maradni, hogy ki tudjuk használni az egyszeletes szekvencia előnyét, a rövid mérési időt. Az egyszeletes akvizícióban mért képeken ezért legtöbbször láthatunk „fekete kontúr” műterméket. Az egyszeletes akvizíciók rosszabb jelszintjét egy keskenyebb frekvenciasávval (BW < ±25 kHz) javíthatjuk, amíg az echóidő, s így a mérési idő nem növekszik jelentősen.

Az egyszeletes FSPGR és SPGR szekvenciák esetében a minimális repetíciós idő és echóidő esetén 30 fokos döntési szög bizonyult jónak (*4.6. ábra*). Előnyös, hogy erősen T1-súlyozott képek, de a jel/zaj arány alacsony. Az IR-Prep FGR megőrzi a jó T1 kontrasztot és a képminőség is elfogadhatóbb. A TI = 300-500 ms felkészülési időt (prep time) és a 60 fokos döntési szöget találtuk jónak (*4.6.c ábra*). Az IR-Prep FSPGR szekvencia a legjobb minőségű képet adta. Már TI = 100 ms felkészülési idő mellett is ugyanazt a súlyozottságot biztosította in vitro felvételeinken, a TI növelésével a kép minősége és kontrasztja érdemben nem változott (*4.6.d ábra*).



4.6. ábra Egyszeletes akvizíciók (TR/ döntési szög/ TE/ TI):
a) FSPGR (8.3/ 30/ 3.7/ -). **b)** SPGR (12/ 30/ 5.5/ -).
c) IR-Prep FGR (7.3/ 60/ 3.1/ 300). **d)** IR-Prep FSPGR (9.3/ 60/ 4.2/ 100).

3D FSPGR szekvencia

A háromdimenziós gradiens echo (3D FSPGR) szekvencia esetében 10-20 fokos döntési szöget érdemes választani, nagyobb szögeknél ugyanis a nagyon rövid repetíciós idő miatt jelentős a szaturáció. A teljes echó beolvasása ebben az esetben is előnyösebb (*4.7. ábra*).



4.7. ábra Zsírelnyomásos 3D FSPGR szekvencia.
(TR: 6.3 ms, flip: 15, TE: 2.8 ms).

Gyorsabb mintavételezés (BW = ±31.2 kHz vagy még nagyobb) javasolt, a rövidebb echóidővel és mérési idővel nyert előnyök kompenzálják ebben az esetben a jel/zaj arány csökkenését. A gyorsabb RF impulzust biztosító „Turbo Mode” képalkotó opció két választható értéke (Faster és Fastest) semmilyen műterméket vagy a jel/zaj arány romlását nem okozta in vitro méréseink során. Ennek alkalmazása viszont 10-20%-kal csökkenti a mérési időt.

4.1.1.2. T2-súlyozott mérések

FRFSE-XL

A FRFSE-XL szekvencia esetében különböző ETL értékekkel készítettünk felvételeket. Az *4.8.a-b* ábrákon két beállítást láthatunk, első esetben 15, második esetben 25 echós sorozattal mértünk. Látható, hogy a 25 echót tartalmazó sorozat esetében a képéletlenség jelentősen megnövekedett a 15 echóhoz képest.



4.8. ábra Hosszabb echósorozat életlenebb képet ad.
FRFSE-XL (TR: 2000 ms, TE: 85 ms/Ef).
a) ETL: 15. **b)** ETL: 25.

A NEX = 1 mérések minőségének javítására dolgozták ki a Blurring Cancellation opciót, azonban az in vitro felvételeinken az élek pontatlan ábrázolódását eredményezte (*4.9. ábra*).



4.9. ábra FRFSE-XL (TR: 2000 ms, ETL: 13, TE: 85 ms/Ef).
a) Blurring Cancellation opció nélkül.
b) Blurring Cancellation opcióval.

A Blurring Cancellation opció alkalmazásakor a gyártó minden esetben javasolja a Tailored RF opció használatát is, amely a kép életlenségének csökkentése céljából az echók amplitúdóinak kiegyenlítését célozza meg a módosított újrafókuszáló RF impulzusok révén. Használata során viszont nem láttunk észlelhető változást az in vitro felvételek minőségén semmilyen beállítás esetén.

SSFSE

Az SSFSE szekvencia képéletlensége az in vitro felvételeken is jelentős volt. A poharak alacsony jelintenzitású képlete a kontrasztanyagok körül szinte teljesen elmosódott a fáziskódolás irányában. A magas jelintenzitású képletek élesebben ábrázolódtak. A képéletlenség frekvenciasávtól való függését a *4.10.a* és *b ábra* mutatja. Egy szélesebb frekvenciasáv kevésbé elmosódott képet adott. A felbontás növelésével nem volt csökkenthető a képéletlenség (*4.10.c ábra*), sőt azt láthatjuk, hogy a sorok számának csökkentésével javult a kép minősége (*4.10.d ábra*). Az echóidő változtatása nem volt hatással a képéletlenségre.



4.10. ábra A képéletlenség csökkenthető szélesebb frekvenciasávval (**b**), illetve a sorok számának csökkentésével (**d**). SSFSE (TR: végtelen, TE: 90 ms/Ef).
a) BW: ±20.8 kHz, Mátrix: 256×256. **b)** BW: ±62.5 kHz, Mátrix: 256×256.
c) BW: ±31.2 kHz, Mátrix: 384×320. **d)** BW: ±31.2 kHz, Mátrix: 256×192.

4.1.2. A vizsgált anyagok

4.1.2.1. SNR mérések

Először az ismert kontrasztanyagokat mértük (*4.3. táblázat*). Az 1 mM Magnevist® pozitív kontrasztanyagként viselkedett, amint ezt vártuk. A Teslascan® csak a T1-súlyozott felvételen volt jelgazdag, a magas koncentráció miatt. A bárium-szulfát és a Gastrografin® a vízhez hasonló módon ábrázolódott.

Anyag	T1	T2
Víz	12.6	98.2
Zsír	74.6	21.8
Magnevist®	101.6	83.4
Teslascan®	105.4	17.4
Bárium-szulfát	22.2	90.4
Gastrografin®	16.1	87.8

4.3. táblázat Az *1a. és 1b. képeken* mért jelintenzitások és standard deviációk

A gyümölcsszörpök a T1-súlyozott felvételeken magas jelintenzitással jelentek meg, míg a T2-súlyozott képeken közepes vagy magas jelintenzitásúak voltak (*4.11.a-b ábrák, 4.4. táblázat*). Kivételt képezett a csipkebogyószörp, amely a Teslascan®-hez hasonlóan alacsony jelintenzitású volt a T2-súlyozott képen. Vízzel történt hígítás után a vízzel azonos módon ábrázolódtak és nem volt köztük szembetűnő eltérés.



4.11. ábra A gyümölcsszörpök hiperintenzívek voltak a T1 felvételeken. Csak a csipkebogyószörp volt jelszegény a T2 képeken.
a) T1 SE. **b)** T2 FSE.

Anyag	Hígítás nélkül		1:7 hígítás után	
	T1	T2	T1	T2
Víz	10.2	83.4	7.7	85.3
Áfonya	100.0	61.4	11.3	96.7
Feketeribiszke	107.2	60.1	10.8	97.9
Szőlő	97.7	71.8	10.5	91.5
Csipkebogyó	98.5	14.0	12.3	96.7

4.4. táblázat A jel/zaj arány értéke (SNR) a mért gyümölcsszörpök esetében, hígítás nélkül és 1:7-es hígítási arány mellett.

A *Succus Ribis Ferrati* kivonatot több koncentráció esetén mértük. A T1-súlyozott mérésen a jelintenzitás a legmagasabb értéket az 1:1 hígítási arány esetén érte el, további hígítások során fokozatosan csökkent. Hígítatlan állapotában alacsonyabb jelintenzitása volt, mint az 1:1-es arány esetén. A T2-súlyozott képen hígítás nélkül volt a legkisebb a jelintenzitása, majd a koncentráció csökkentésével fokozatosan nőtt a jelintenzitás és 1:9-es hígítási arány mellett a vízzel közel azonos értéket mutatott. A jelintenzitás változását a töménység függvényében a *4.12. ábrán* tüntettük fel.

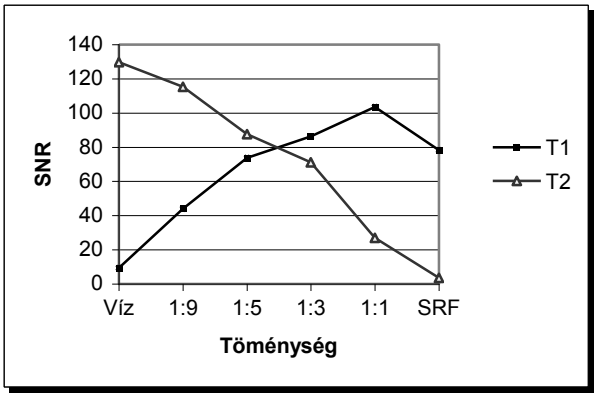

4.12. ábra A feketeribiszke kivonat (SRF) esetén a jel/zaj arány (SNR) értéke a T1 és T2 képen a hígitási arány függvényében.

A *4.5. táblázatban* foglaltuk össze a különböző vastartalmú oldatok jelintenzitását. A vas-dextrán és a vas-desferrioxamin oldatok közti kontraszt/zaj arány (CNR) 26.5 volt a T1-súlyozott képen és 10.5 a T2-súlyozott felvételen. A vas-desferrioxamin és a vas-mannit-desferrioxamin oldatok jelintenzitása között nem volt számottevő a különbség (CNR < 9).

Oldat	T1	T2
Víz	9.2	85.5
Vas-dextran	69.6	59.4
Vas-desferrioxamin	96.1	48.9
Vas-mannit-desferrioxamin	98.6	40.5

4.5. táblázat A jel/zaj arány értéke a különböző vastartalmú készítmények esetén.

A vas-desferrioxamin oldat jelintenzitása egyenesen arányosan nőtt a fémtartalommal a T1-súlyozott méréseken (*4.13.a ábra*) és csökkent a T2 képeken (*4.13.b ábra*).



4.13. ábra Vas-desferrioxamin különböző vaskoncentrációval (1-5 mM).
a) T1 SE. **b)** T2 FSE.

A *4.14. ábrán* a T1- és T2-súlyozott képen mért jelintenzitásokból számolt jel/zaj arány értékek vasmennyiségtől való függését tüntettük fel a vas-desferrioxamin oldat esetében.

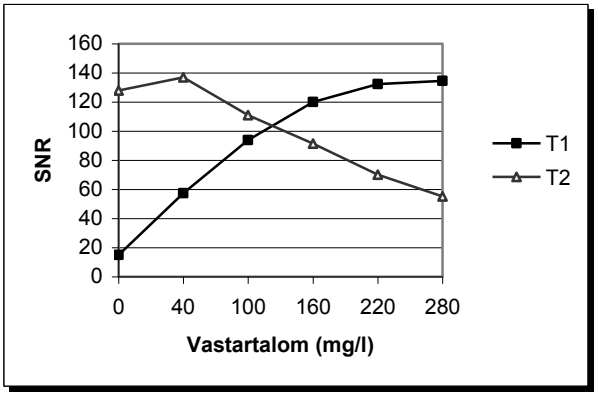

4.14. ábra A vas-desferrioxamin oldat jel/zaj aránya (SNR) a T1 és T2 felvételen a vastartalom függvényében.

A legnagyobb meglepetést a kakaó okozta, ugyanis mind a T1-, mind pedig a T2-súlyozott felvételen közepes vagy alacsony jelintenzitása volt (*4.15.a-b ábrák*). Több hasonló összetételű anyagot is megmértünk, amelyeket a *4.6. táblázatban* tüntettünk fel. A T1 képen a tejes kakaónak magasabb jelintenzitása volt, mint a vizes kakaónak, míg a T2 felvételen a tejes kakaó volt a legalacsonyabb jelintenzitású (CNR = 30.1 a vizes - és a tejes kakaó között).



4.15. ábra A tej, a csokoládéital és néhány kakaó MR vizsgálata.
a) T1 SE. **b)** T2 FSE

Anyag	T1	T2
Zsír	85.6	46.4
Tej	21.5	71.1
Kakaóital	52.8	57.9
Tejes kakaó	40.5	27.0
Víz	8.2	88.9
Csokoládéital	37.2	55.9
Vizes kakaó	28.3	57.1

4.6. táblázat A *4.15.a és b. ábrákon* mért jelintenzitások és standard deviációk.

A vizes kakaót több különböző kakaópor-mennyiség esetén is vizsgáltuk. A kakaópor mennyiségének növelésével egyre jelszegényebben ábrázolódott a T2 képen (20g/l és 100 g/l kakaópor-mennyiség esetén SNR_{20} = 119, illetve SNR_{100} = 48.4), viszont a T1 felvételeken nem volt ennyire számottevő a jelintenzitás változása, a legmagasabb jel/zaj arány értéke is eléggé alacsony volt: $SNR_{kakaó} < 50$. A poharak körül egy „fehér aura”-szerű artefaktum jelent meg mind a T1, mind a T2 képen, amely a kakaópor mennyiségének növelésével egyre szembetűnőbbé vált (*4.16.a-b ábrák)*.



4.16. ábra Kakaó különböző kakaópor-mennyiséggel (g/liter).
a) T1 SE. **b)** T2 FSE.

A *4.17. ábrán* a különböző kakaópor-mennyiséget tartalmazó folyadékok T1- és T2-súlyozott képen mért jelintenzitásaiból számolt jel/zaj arány értékeket tüntettük fel.

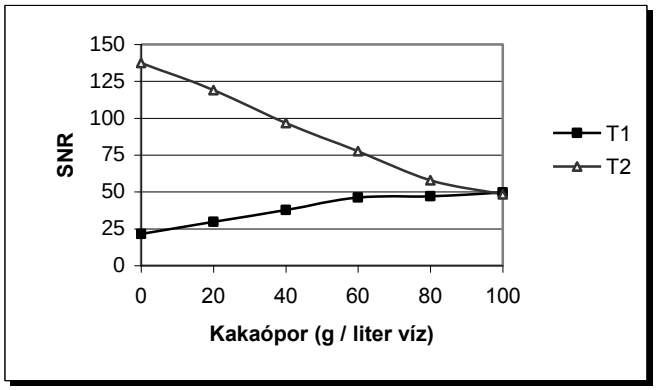

4.17. ábra A kakaó jel/zaj aránya (SNR) a kakaópor-mennyiség függvényében a T1 és T2 képen.

Különböző kakaóporral is próbálkoztunk, a *4.18.a-b* felvételeinken egy holland és egy magyar származású kakaóport hasonlítottunk össze. Vízben és polietilénglikolban (PEG) elkeverve szerepeltek a mérésekben (50 g/l kakaópor). A magyar kakaó és a PEG keverékének ábrázolódása különbözött a többi esettől. Ebben az esetben a magyar és a holland kakaó PEG oldattal alkotott keveréke között a kontraszt/zaj arány CNR = 21 volt a T2-súlyozott felvételen, illetve CNR = 14 a T1-súlyozott képen.



4.18. ábra A magyar és holland kakaó vízzel, illetve polietilénglikollal (PEG) alkotott keverékének MR ábrázolódása. (csipkeb. - csipkebogyó) **a)** T1 SE. **b)** T2 FSE.

A kakaó leülepedésének és in vivo felszívódásának megakadályozása, valamint a béllumen optimális disztenziója céljából a kakaót különböző anyagokkal kevertük: az előbb említett polietilénglikol mellett még metilcellulózt (0,5%) és hidroxietilcellulózt (2,5%) próbáltunk. A metilcellulóz esetében (50 g/l kakaópor) az in vitro felvételeken a kakaó jelintenzitása nagyon inhomogén volt, amely leginkább a T2*-súlyozott gradiens echo felvételeken volt szembetűnő. A hidroxietilcellulóz és a kakaó keveréke (50 g/l kakaópor) homogén képletként ábrázolódott, jelintenzitása viszonylag alacsony volt az in vitro méréseken (*4.19. ábra*). Az említett mérések a 1.5 Tesla térerősségű mágnesben készültek.



4.19. ábra A kakaó és a hidroxietilcellulóz (HEC) keveréke homogén, alacsony jelintenzitású. A felvételek 1.5 Tesla térerősségen készültek. (desf. – desferrioxamin, csipkeb. - csipkebogyó) **a)** T1 SE. **b)** T2 FSE.

Az előző eredmények alapján a csipkebogyószörpöt, a feketeribiszke kivonatot, a vas-desferrioxamin oldatot és a kakaót választottuk ki és használtuk a további mérések során. A gyümölcsszörpök közül a csipkebogyószörpöt és a feketeribiszke kivonatot választottuk a T2 képeken mért alacsony jelintenzitás miatt. A vastartalmú oldatok közül a vas-desferrioxamint választottuk, mivel ennek az oldatnak az orális alkalmazásáról tudunk a legtöbbet [16, 39]. A kakaó kivételes viselkedése mindenképp további vizsgálatokat szorgalmazott, a továbbiakban a 60 g/l kakaópor-tartalmú vizes kakaót használtuk. Összehasonlítás céljából a vizet és az 1 mM Magnevist® kontrasztanyagot használtuk.

A T1-súlyozott FMPSPGR méréseken a víz és a kakaó kivételével minden anyag magas jelintenzitással ábrázolódott (*4.20.a ábra*). A T2*-súlyozott MPGR mérésen a kakaó meglehetősen alacsony jelintenzitással ábrázolódott ($SNR_{kakaó}$ = 28), míg a víz közepes - és a Gd-DTPA magas jelintenzitású volt (*4.20.b ábra, 4.7. táblázat*).



4.20. ábra A kiválasztott anyagok ábrázolódása T1- és T2*-súlyozott felvételeken.
(desf. – desferrioxamin, csipkeb. – csipkebogyó, f.ribiszke - feketeribiszke)
a) FMPSPGR (TR: 150 ms, TE: 3.1 ms Min Full, flip: 80).
b) MPGR (TR: 200 ms, TE: 13 ms, flip: 40).

A zsírelnyomásos 3D FSPGR szekvenciával készült felvételeken a kakaó közepes jelintenzitása jelentősen eltért (CNR > 40) a víz és a zsír alacsony, valamint a Gd-DTPA magas jelintenzitásától (*4.21. ábra, 4.7. táblázat*).

4.21. ábra 3D FSPGR (TR: 6.3 ms, flip: 15, TE: 2.8 ms).

Az IR-Prep FSPGR szekvenciával készült felvételen a kakaó relatíve alacsony jelintenzitású volt és különbözött (CNR > 18) a víz, zsír és Gd-DTPA jelintenzitásaitól (*4.22.a ábra*). A T2-súlyozott SSFSE szekvencián a gyümölcsszörpök kifejezetten jelszegények voltak, míg a kakaó jelintenzitása valamivel magasabb volt (*4.22.b ábra*).



4.22. ábra T1- és T2-súlyozott egyszeletes akvizíciók.
a) IR-Prep FSPGR (TR: 9.3 ms, TE: 4.2 ms, flip: 60, TI: 100 ms).
b) SSFSE (TR végtelen, TE: 90 ms/Ef). A kakaó körül víz van.

Anyagok	FMPSPGR	MPGR	3D FSPGR	IR-Prep FSPGR	SSFSE
Vas-desferrioxamin	268.5	168.6	181.7	140.4	70.1
Kakaó	99.8	28.0	63.0	36.0	33.7
Feketeribiszke	215.6	87.9	163.0	139.0	4.9
Csipkebogyó	206.0	87.4	130.0	94.4	10.4
Gd-DTPA	212.7	171.5	135.7	127.6	98.7
Víz	45.2	94.3	20.0	17.6	110.5
Zsír	115.3	39.4	8.3	56.3	34.2

4.7. táblázat A FMPSPGR, MPGR, 3DFSPGR, IR-Prep FSPGR ÉS SSFSE képeken mért SNR értékek

4.1.2.2. Relaxációs mérések

A *4.23.a ábra* a kakaó két különböző koncentrációjának (60% és 100%) T1 relaxációs görbéit mutatja abszolút értékben a TI függvényében, amelyeket az IR-Prep FSPGR szekvenciával mértünk. A *4.23.b ábrán* a csipkebogyószörp két koncentrációjának (60% és 100%) T2 relaxációs görbéit láthatjuk a CPMG szekvenciával való mérések alapján. Az ábrán látható háromszögek és négyzetek jelzik a mért értékeket, az erre illesztett görbék pedig a *3.1* és *3.2 képleteknek* megfelelő függvények. Az illesztés szinte tökéletes volt a csipkebogyószörp, a feketeribiszke kivonat és a vas-desferrioxamin esetében (korrelációs együttható r > 0.999), valamint jónak mondható a kakaó esetén mért értékekre (r > 0.98).

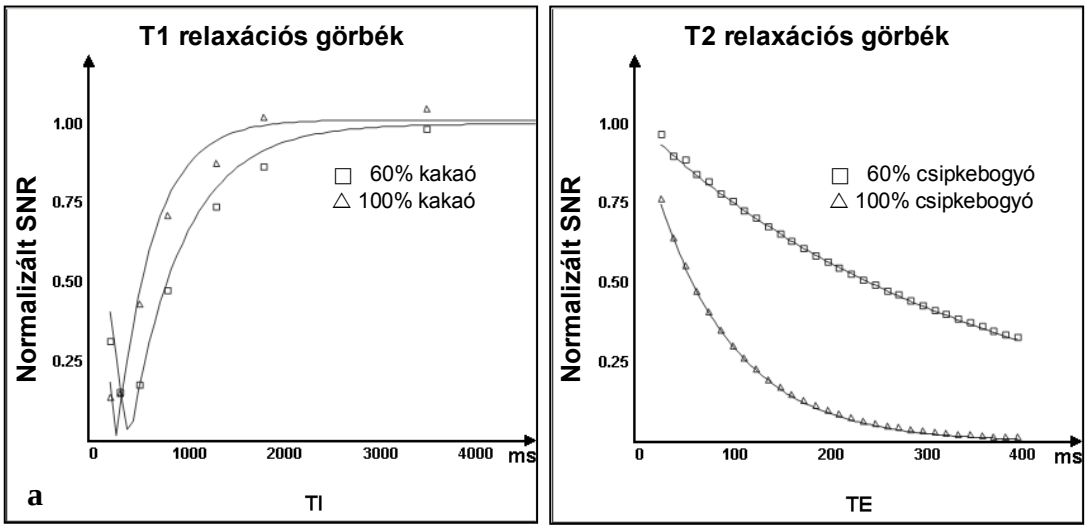

4.23. ábra a) A 60%-os (*négyzet*) és 100%-os (*háromszög*) kakaó SNR-je abszolút értékben az inverziós idő (TI) függvényében. A *folytonos vonalak* a legjobb illesztést ábrázolják ezekre a pontokra. Az illesztés paraméterei alapján számolt T1 relaxációs idők 557 ms a 60%-os és 360 a 100%-os kakaó esetén. **b)** A 60%-os (*négyzet*) és 100%-os (*háromszög*) csipkebogyó SNR értéke az echóidő (TE) függvényében. A *folytonos vonalak* a legjobb illesztést ábrázolják ezekre a pontokra. Az illesztés paraméterei alapján számolt T2 idők 344 ms a 60%-os és 86 ms a 100%-os csipkebogyó esetén.

A pixelenként mért relaxációs idők alapján készültek a T1 és T2 térképek. Ezeken a felvételeken a szürkeskála alacsonyabb értéke rövidebb -, magasabb értéke pedig hosszabb repetíciós időnek felel meg. A *4.24. ábrán* a csipkebogyó különböző koncentrációjának megfelelő T1 és T2 térképeket láthatjuk.

A kiválasztott anyagok és a polietilénglikol relaxációs idejét az illesztett görbék alapján vázolt T1 és T2 térképeken mért átlagértékek jelentették. Ezen értékeket a megfelelő standard deviációkkal együtt a *4.8. táblázatban* tüntettük fel. Észrevehetjük, hogy a 3 mM (60%) vas-desferrioxamin oldat hasonló relaxációs időkkel rendelkezett, mint az 1 mM Gd-DTPA. Az alkalmazott anyagok közül a feketeribiszke kivonat esetén voltak a legrövidebbek a relaxációs idők.



4.24. ábra T1 és T2 térképek a csipkebogyó különböző koncentrációja (%) esetén. A szürkeskála magasabb értéke hosszabb repetíciós időt jelez. **a)** A T1 térkép nyolc IR-Prep FSPGR felvétel (különböző TI-vel) alapján készült. **b)** A T2 térképet egy CPMG mérés 32 echója (különböző TE-vel) alapján kaptuk.

Anyagok	**T1 (ms)**				
	100%	80%	60%	40%	20%
Vas-desferrioxamin	104 ±4	135 ±5	181 ±7	263 ±10	495 ±18
Kakaó	360 ±21	450 ±27	557 ±33	830 ±42	1080 ±53
Feketeribiszke	55 ±3	71 ±4	95 ±5	139 ±7	246 ±12
Csipkebogyó	110 ±5	235 ±11	499 ±25	1028 ±42	1841 ±69
Gd-DTPA	180 ±8	-	-	-	-
PEG	2050 ±71	-	-	-	-
	T2 (ms)				
	100%	80%	60%	40%	20%
Vas-desferrioxamin	87 ±2	109 ±3	153 ±4	215 ±6	406 ±12
Kakaó	81 ±3	99 ±4	151 ±6	222 ±9	333 ±13
Feketeribiszke	39 ±2	51 ±2	69 ±2	103 ±4	176 ±7
Csipkebogyó	86 ±3	163 ±6	344 ±12	646 ±22	1143 ±32
Gd-DTPA	168 ±5	-	-	-	-
PEG	1748 ±52	-	-	-	-

4.8. táblázat A vizsgált anyagok esetén mért T1 és T2 relaxációs idők (ms). A koncentrációkat az anyagok legtöményebb oldatának térfogatszázalékában fejeztük ki.

A *4.25.a ábrán* a longitudinális relaxációs sebességek (1/T1) koncentrációtól való függése látható. A feketeribiszke kivonat, a vas-desferrioxamin oldat és a kakaó

esetében a longitudinális relaxációs sebességek lineárisan növekedtek a koncentráció függvényében. A csipkebogyószörp különböző koncentrációjának relaxációs sebességei nem lineáris növekedést mutattak. Egy korábbi tanulmányban, Xinyu Li és tsi [110] azt találták, hogy amennyiben Gd-DTPA komplexek humán szérum albuminhoz kötődtek, a relaxációs sebességek egy harmadfokú polinom szerint növekedtek a koncentráció függvényében. Ezt a megközelítést alkalmazva, a csipkebogyószörp adataira kiválóan illeszkedett harmadfokú polinom (r = 0.999).

A longitudinális relaxációs sebességek görbéje alapján a 30%-os feketeribiszke kivonat T1 relaxációs ideje azonos volt a Gd-DTPA esetén mért értékkel (T1 = 180 ms).

A transzverzális relaxációs sebességek (1/T2) értékeit a *4.25.b ábra* mutatja. Az előzőekhez hasonlóan, a feketeribiszke kivonat, a vas-desferrioxamin oldat és a kakaó esetében a koncentrációtól való függés lineáris volt, míg a csipkebogyószörp esetében nem volt lineáris.

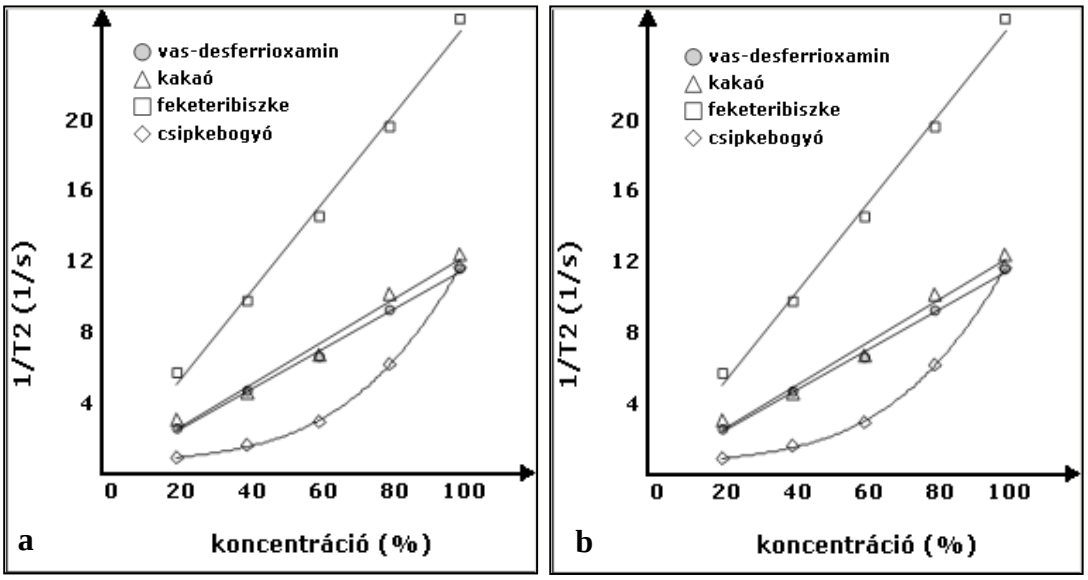

4.25. ábra a) A longitudinális és **b)** a transzverzális relaxációs sebességek a koncentráció függvényében az alkalmazott anyagok esetében. A *folytonos vonalak* a legjobb lineáris illesztést ábrázolják, kivéve a csipkebogyószörpöt, amelyre egy harmadfokú polinom nyújtotta a legjobb illesztést. Az anyagok koncentrációja térfogatszázalékban van kifejezve.

4.2. Klinikai vizsgálatok

Vas-desferrioxamin

A vas-desferrioxamin oldatot 500 ml mennyiségben alkalmaztuk, összesen 4 alkalommal, ebből egy esetben volt 5% mannitol az oldatban. A klinikai vizsgálatok során az oldat 3 mM koncentrációját használtuk. A betegek 25-30 perc alatt

fogyasztották el az oldatot, majd ezután kezdtük az MR vizsgálatot. Az éhbél kezdeti szakaszán csak egy esetben – a mannitol használatakor – volt észlelhető kontrasztanyag. A csípőbélben nem volt nyoma kontrasztanyagnak. A vas-desferrioxamin oldat jelintenzitása mind a T1-, mind a T2-súlyozott képeken magas volt (*4.26. ábra*).

A betegek nem számoltak be semmilyen kellemetlen hatásról vagy közérzetről, hányingerről vagy hasmenésről sem vizsgálat közben, sem a vizsgálatot követő két napon belül.

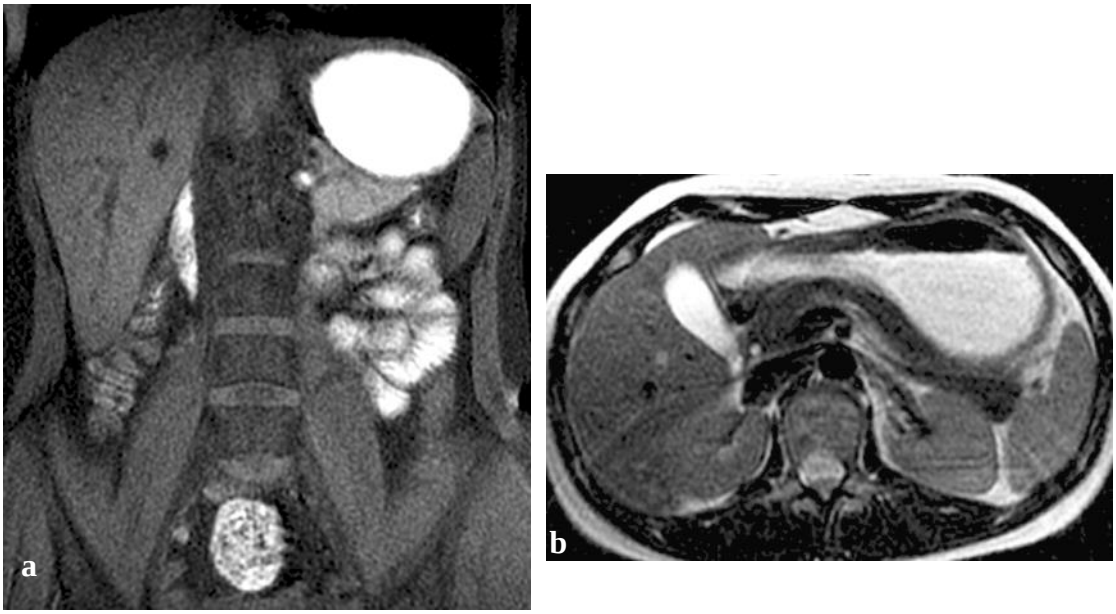

4.26. ábra A vas-desferrioxamin in vivo alkalmazása. Mind a T1-, mind a T2-súlyozott képen magas jelintenzitású volt. **a)** T1 FMPSPGR. **b)** T2 FRFSE-XL.

Kakaó

Az üzleti kakaóitalt három betegnél alkalmaztuk, mindhárom esetben 1 liter mennyiségben, melyet 30-40 perc alatt fogyasztottak el. A gyomor disztenziója jelentős volt. A patkóbélben elégséges, az éhbélben és csípőbélben nem volt elégséges a folyadékmennyiség. A kakaó ábrázolódása az in vivo MR felvételeken a vízhez hasonló volt.

A kakaó-metilcellulóz keveréket egy esetben alkalmaztuk, 1.5 liter mennyiségben, melyet egy óra alatt fogyasztott el a beteg. A kakaó-metilcellulóz már a gyomorban instabilnak bizonyult, két, jól elkülönült folyadékréteg képződött. Az alsó réteg (dorsalisabban, a beteg a hátán feküdt) inhomogén jelintenzitású volt, amely az in vitro megjelenésre emlékeztetett. A további bélszakaszokban is jelentős folyadékmennyiséget észleltünk, mely jelgazdag volt a T2-súlyozott képeken és

jelszegény a T1-súlyozott méréseken, akárcsak a víz vagy a metilcellulóz önmagában (*4.27. ábra*).

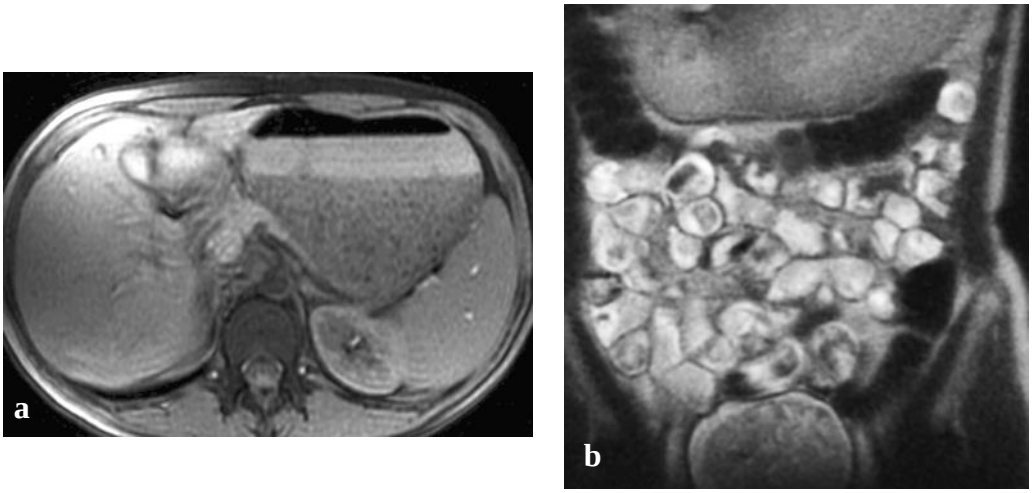

4.27. ábra A kakaó-metilcellulóz in vivo alkalmazása. A vegyület már a gyomorban instabilnak bizonyult. Az ileumban magas jelintenzitású a T2-súlyozott felvételen. **a)** T1 FMPSPGR. **b)-c)** T2 SSFSE.

A hidroxietilcellulózzal való elegyet a nagyobb viszkozitás miatt beöntésben, a vastagbél feltöltésére alkalmaztuk, szintén egy esetben. 900 ml mennyiséget juttattunk 15 perc alatt pneumocolon segítségével a vastagbélbe. A szigmabél, valamint a leszálló vastagbél optimálisan kitöltött volt, a felszálló és a haránt vastagbél jelentős mennyiségű gázt tartalmazott. A vastagbélben levő folyadék homogén volt, jelintenzitása magas a T1-, illetve közepes a T2-súlyozott képeken (*4.28. ábra*).

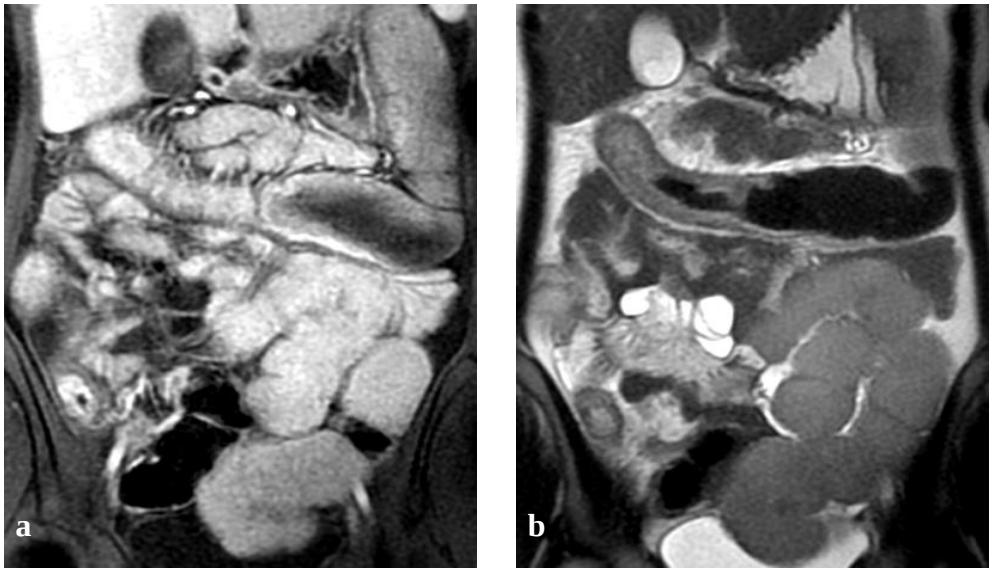

4.28. ábra A kakaó-hidroxietilcellulóz alkalmazása beöntésben. A T1-súlyozott felvételeken magas, a T2-súlyozott képeken pedig közepes jelintenzitású. **a)** T1 3D FSPGR. **b)** T2 SSFSE.

Az üzleti kakaóitalt minden gond nélkül elfogyasztották a betegek. Semmilyen mellékhatásról nem számoltak be. A kakaó-metilcellulóz elfogyasztása csupán a nagyobb mennyiség miatt volt nehézkes. A vizsgálatot többszöri hasmenés kísérte, mely egy napon belül megszűnt. A kakaó-hidroxietilcellulóz alkalmazása során a beteg alhasi feszülésre panaszkodott, melyet követően leálltunk a beöntéssel. Vizsgálat közben is jelezte a beteg a fájdalmat, ami azonban megszűnt a vizsgálat utáni székletürítést követően.

Metilcellulóz

Szelektív enterográfiás vizsgálat után három beteget vizsgáltunk az 1.5 Tesla térerősségű mágneses rezonanciás berendezésben. A két vizsgálat között körülbelül 15-20 perc telt el. A nazoenterális szondával bejuttatott metilcellulóz mennyisége 1 liter volt. A vékonybél különböző szakaszain a folyadék mennyisége változó, a disztenzió elégséges és jó közötti volt, míg a felszálló és haránt vastagbélben nagyobb mennyiségű folyadékot láthattunk (*4.29. ábra*). Néhány bélkacsban a folyadék inhomogén ábrázatot mutatott. A betegek az MR vizsgálat miatt nem számoltak be további panaszokról.

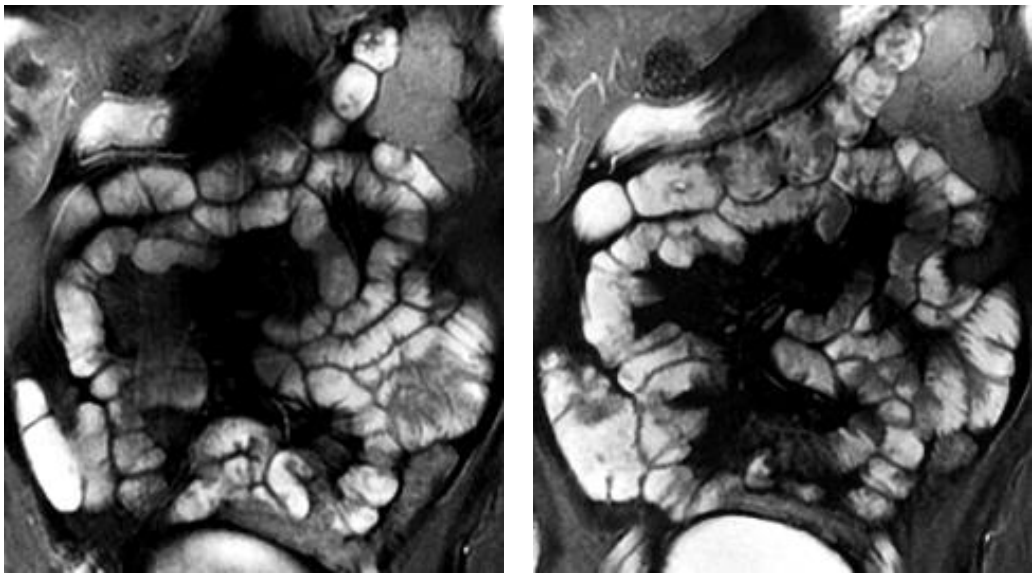

4.29. ábra Szelektív enterográfia után végzett MR vizsgálat. A metilcellulóz jelentős része a vastagbélben látható. A vizsgálat hason fekvésben készült. (FIESTA, 1.5 Tesla)

Polietilénglikol (PEG)

19 beteg fogyasztott polietilénglikolt 0.6-1.5 liter mennyiségben (átlag: 1.1 liter). A fogyasztási idő 25-60 perc volt (átlag: 40 perc). 15 beteget az 1.0 Tesla térerősségű, 4 beteget az 1.5 Tesla térerősségű MR berendezésen vizsgáltunk. 12/19 beteg esetében a jejunum és ileum kitöltöttsége jó és optimális közöttinek tartható. Négy esetben a bélkacsok nem tartalmaztak elegendő folyadékot a kevés PEG fogyasztás miatt (< 1

liter). Három esetben a colon ascendens is jelentős mennyiségű folyadékot tartalmazott a hosszú várakozási idő miatt (> 45 perc), amely a vékonybél kezdeti szakaszának nem elégséges disztenzióját eredményezte (*4.30. ábra*).

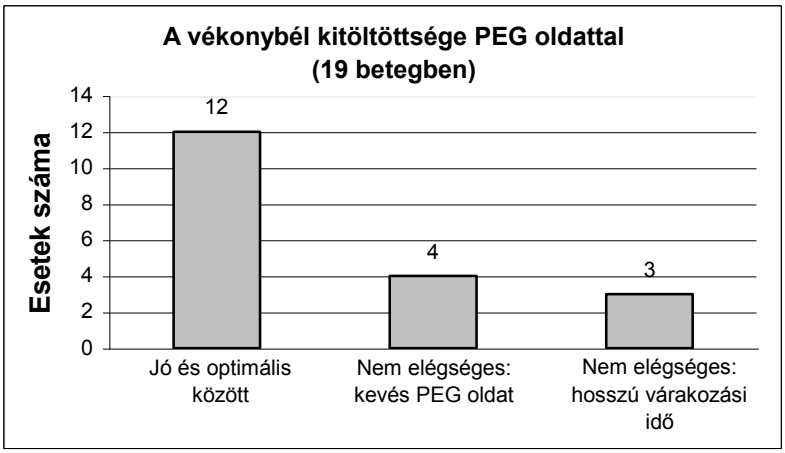

4.30. ábra A vékonybél kitöltöttsége 12 esetben volt jó és optimális közötti, amennyiben PEG oldatot alkalmaztunk. 7 esetben nem volt elégséges a kevés PEG oldat vagy a hosszú várakozási idő miatt.

Elfogyasztása a betegek nagy többségében nem jelentett nehézséget, csupán két gyerek utasította el kissé sós íze miatt, hányingerre panaszkodva. Mellékhatásként csak a vizsgálatot követő hasmenés jelentkezett.

A *4.31.-34.ábrákon* SSFSE, FIESTA és 3D FSPGR szekvenciákkal készített coronalis síkú felvételeket láthatunk a bélrendszerről, a béllumen kitöltésére polietilénglikolt alkalmaztunk.

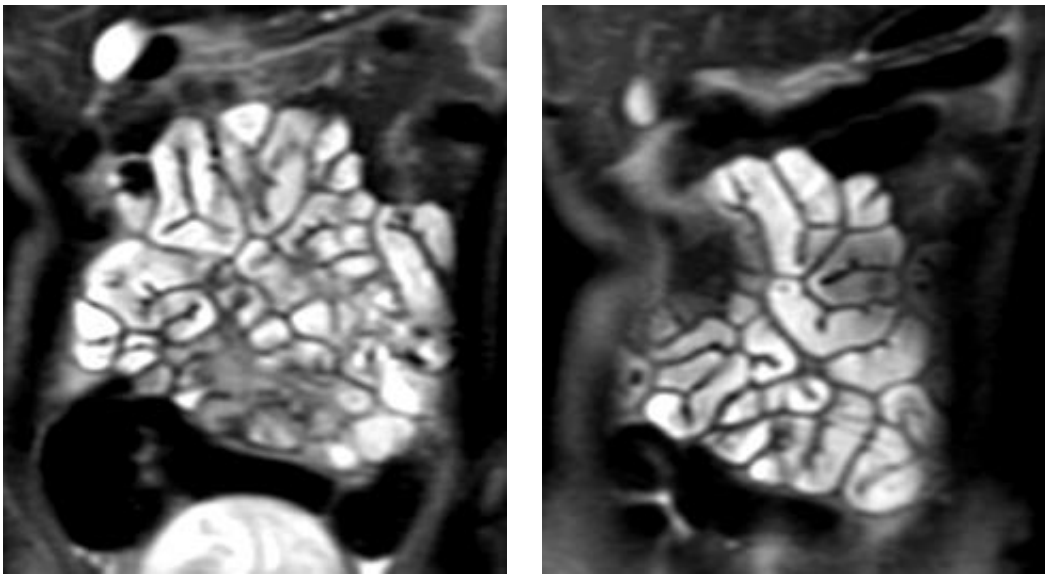

4.31. ábra 1.5 liter PEG oldatot 45 perc alatt fogyasztott el a beteg. T2-súlyozott SSFSE felvételeken optimális a béldisztenzió (1.0 Tesla).

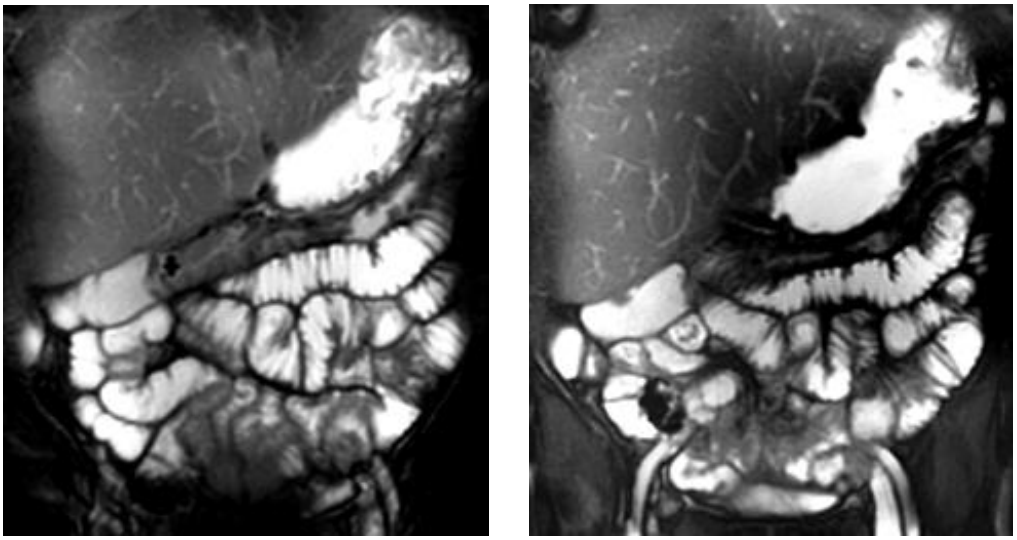

4.32. ábra 1.2 liter PEG oldatot ivott meg a beteg 50 perc alatt.
T2/T1-súlyozott FIESTA felvételeken a vastagbélben is láthatunk folyadékot (1.5 Tesla).

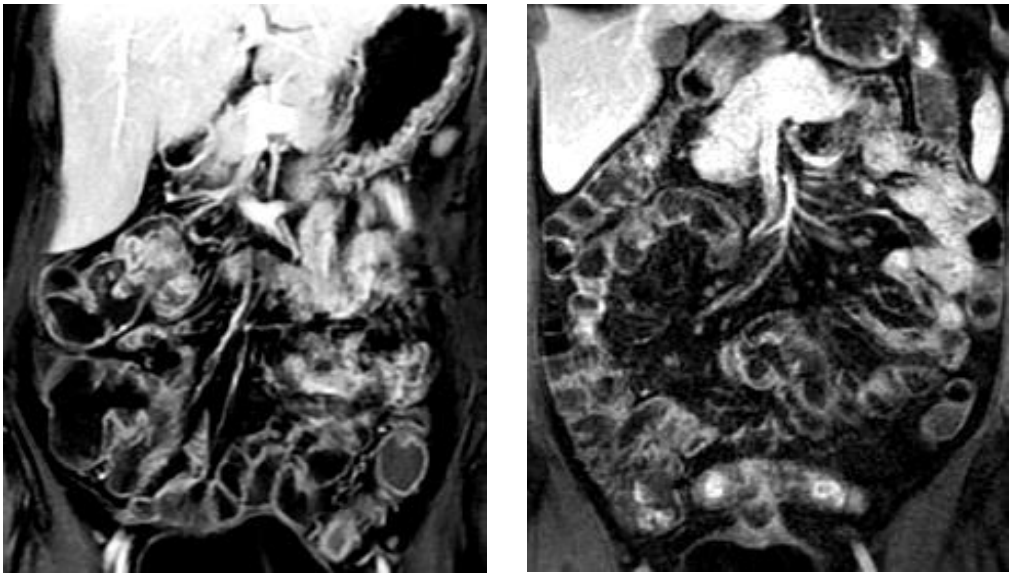

4.33. ábra Az első képen látható esetben 1.2 liter PEG oldat 50 perc alatt, a második képen bemutatott esetben pedig 1 liter PEG oldat 50 perc alatt került elfogyasztásra. A posztkontrasztos, zsírelnyomásos T1-súlyozott 3D FSPGR felvételeken a bélfal jól ábrázolódik (1.5 Tesla).

5. fejezet
MEGBESZÉLÉS

5.1. Szekvenciák, vizsgálati protokoll

A GI traktus MR vizsgálatának legfőbb nehézsége a mozgási műtermékek kiküszöbölése. Erre a legjobb módszer – a beteggel való eredményes kooperáción túl – a rövid mérési idő. Általában egy 15-25 másodperc körüli (vagy ennél rövidebb) mérési idő jelenti a jó döntést, hisz ennyi ideig legtöbb esetben visszatartható a légzés. Ha mégsem, akkor mindenképpen ultragyors, egyszeletes akvizíciókkal érdemes tovább vizsgálni.

A gyomor- és bélrendszer vizsgálatakor a rekesztől a gátig történik a leképezés, axiálisan és coronalisan T1- és T2-súlyozott méréseket végzünk. Axiálisan a teljes bélrendszer 50-60 darab 6-7 mm vastagságú szelettel vizsgálható. Ezt célszerű legtöbb 4 légzésszünetben elvégezni. Ebből adódik, hogy egy 15-25 másodperces mérésben 13-15 szelet beolvasása szükséges. Coronalisan 15-20 szelet szükséges, ezt célszerű egy mérésben beolvasni. Ezeket természetesen az in vitro kísérleteinkben vizsgált paraméterek optimális értékei mellett kell biztosítani. A következőkben a különböző súlyozottságú és síkú mérésekre vonatkoztatva optimalizáljuk a méréseket.

5.1.1. T1-súlyozott mérések

A gasztrointesztinális traktus MR vizsgálatának T1-súlyozott mérései a gyors és ultragyors gradiens echo szekvenciák. Legyenek egyszeletes vagy többszeletes akvizíciók, illetve háromdimenziós mérések, bizonyos paramétereikre vonatkozóan azonos következtetéseket vonhatunk le in vitro eredményeink alapján.

A gradiens echo szekvenciák kontrasztját és minőségét jelentősen befolyásolja az echóidő. Az echóidő értéke sok más paramétertől függ és a kiválasztott érték függvényében nemcsak a T1-súlyozottság és a mérési idő változik, hanem a jel/zaj arány és a műtermékek kialakulásának lehetősége is.

A T1-súlyozott mérésekre vonatkozó kritérium a rövid echóidő. A legrövidebb időt a részleges echó (*4.1.a ábra*) biztosítja, de ez – akárcsak a részleges NEX (*4.3.a ábra*) – minden esetben műtermékeket okoz, amely valószínűen a parciális Fourier-technika tulajdonságaiból adódik. A Min Full (3-4 ms) valamivel hosszabb echóidőt eredményez az előbbinél, viszont zsírelnyomással az egyik legjobb minőséget szolgáltatja. Zsírelnyomás nélkül a „fekete kontúr" műtermékkel kell számolni, ha az echóidő az Out of Phase értékhez közel esik. Az In Phase echóidő értéke a leghosszabb, amely leginkább 1.0 Tesla térerősségen (TE = 6.3 ms) jelent hosszú mérési időt vagy kevés mérhető szeletet. Hosszabb echóidő mellett a szuszceptibilitási artefaktum lehetősége is nő [22]. Nagyobb térerősségen az In Phase érték rövidebb (4.2 ms, 1.5 T), így a mérési idő nem növekszik jelentősen, de a szuszceptibilitási artefaktum nagyobb térerősségen már ilyen echóidőknél is jelentős lehet.

Mint ismert, a frekvenciasáv szélessége befolyásolja a jel/zaj arányt, a kémiai eltolódást és az echóidő legkisebb értékét, így megválasztásánál mindig figyelembe kell ezeket venni. A kémiai eltolódás BW = ±15.6 kHz esetén 1.7 mm (1.0 T, FOV = 38 cm, oszlopok száma: 256), illetve 2.6 mm (1.5 T, FOV = 38 cm, oszlopok száma: 256), míg BW = ±31.2 kHz esetén pont a fele az előbbieknek: 0.9 mm (1.0 T), illetve 1.3 mm (1.5 T). A bélfal sokszor 1-2 mm vastagságú, így egy 2 mm nagyságú kémiai eltolódás megnehezíti a bélfal vastagságának pontos megítélését. Ezért mindenképpen egy szélesebb frekvenciasávot érdemes használni, legalább ±25 kHz legyen. Kevesebb műtermékre ad lehetőséget, így jobb a képminőség is: egy zajosabb kép még mindig értékelhetőbb, mint egy műtermékes felvétel.

A kémiai eltolódás természetesen zsírelnyomással kiküszöbölhető. Zsírelnyomással az echóidő elemzésénél leírt megfigyelések alapján a legjobb döntés, ha egy olyan sávszélességet választunk, amely biztosítja, hogy a minimális teljes echó értéke az Out of Phase érték körül legyen, ez ugyanis hatékonyabbá teszi a zsírszövet jelének kioltását.

Rövid echóidő esetén a döntési szög beállításával szabályozhatjuk a T1-súlyozottságot. Egy adott repetíciós idő esetén az optimális döntési szög (Ernst-szög), amely egy adott szövetre nézve a legnagyobb jelintenzitást biztosítja, a következő képlettel számolható: $\cos(\theta_{opt}) = e^{-TR/T1}$ [107]. Például egy T1 = 500 ms relaxációs idő és egy TR = 100 ms repetíciós idő esetén az adott szövetnek megfelelő optimális döntési szög 35 fok. Nagyobb döntési szög esetén csökken a szövet jelintenzitása. Ez tulajdonképpen egy fokozatos szaturációnak a megnyilvánulása, előbb a hosszabb T1

relaxációval rendelkező szövetek szaturálódnak, majd fokozatosan az egyre rövidebb T1-el rendelkezők is. 90 fokos döntési szög egy erősen T1-súlyozott képet ad, így annak a szövetnek lesz a legmagasabb jelintenzitása, amelynek a legrövidebb a T1 relaxációs ideje. Tehát a szövetek közti kontraszt (a T1-súlyozottság) erősíthető a döntési szög növelésével. Azonban rövidebb TR esetén a szaturációs jelenségek miatt érdemes kisebb szöget használni. Méréseink alapján a T1-súlyozottság és a megfelelő mennyiségű jel érdekében a döntési szöget a repetíciós idő függvényében a *4.2. táblázat* szerint változtatni kell.

A GI traktus MR vizsgálatában minden mérést egy adatgyűjtéssel végzünk (NEX = 1). Nagyobb érték hosszú mérési időt, kisebb érték pedig az in vitro mérésekben tapasztalt műtermékeket eredményez (*4.3.a ábra*).

A felbontás a mérési időt és a jel/zaj arányt is jelentősen befolyásolja. Az oszlopok száma az echóidőt is szabályozza, a sávszélességgel együtt határozza meg ennek legrövidebb értékét. Így, ha a Min Full echóidőt kiválasztva szeretnénk Out Of Phase közeli értéket biztosítani, akkor például az oszlopok számának 256, a sávszélességnek ±25 kHz-nek kell lennie. Ekkor a TE = 3.5 ms, 1.0 Tesla térerősségen. 1.5 Tesla térerősségen a jobb jelszint miatt jobb felbontást is választhatunk szélesebb frekvenciasávval (320 és ±41.7 kHz, ekkor a TE = 3.0 ms). A sorok száma 192-224, a mérési időre való tekintettel. A Zip512 opciót érdemes alkalmazni, amely az eredeti felbontásból egy 512×512-es képet interpolál.

Habár nagyon előnyösek a mozgási műtermékek kiküszöbölésében, a T1-súlyozott egyszeletes gradiens echo mérések gyenge képminősége 1.0 Tesla térerősségen már a modellkísérletekben is szembetűnő (*4.6. ábra*). Ezek használata csupán abban az esetben javasolt, amennyiben a légzés-visszatartásos szekvenciák a mozgási műtermékek miatt nem értékelhetők. Az IR-Prep FSPGR szekvencia a legalkalmasabb ezek közül (*4.6.d ábra*). Az 1.5 Tesla MR berendezés viszont már jobb minőséget nyújt ezek a szekvenciák esetében is.

A 3D FSPGR szekvencia esetében a zsírelnyomás nem spektrális, hanem a relaxációs idő különbségeken alapszik és ez hatékonyabb inhomogén mágneses térben. Továbbá, a szuszceptibilitási műtermékekre nem annyira érzékeny és ezzel a méréssel 3-4 mm-es szeletekkel vizsgálható a bélrendszer.

5.1.2. T2-súlyozott mérések

T2-súlyozott mérésként gyors spin echo felvételeket készítünk. A FRFSE-XL szekvencia jól alkalmazható a bél MR vizsgálatában. A mérési idő, a készíthető szeletek számának és az echósorozat hosszának megfelelő értékre való beállítása miatt a repetíciós idő értéke 2000-2500 ms körül van. Ilyen érték mellett csakis a Fast Recovery opcióval lehet jó T2-súlyozottságot nyerni.

A gyors spin echo szekvenciák esetén leghasznosabban úgy lehet a mérési időt kitölteni, ha a sorok száma (192×0.75 (PFOV) = 144) osztható az echósorozat hosszával (tehát: 6, 8, 9, 12, 16, 18, 24), mivel a repetíciós idő egész számú többszörösét eredményezi. Hosszabb echósorozat esetén kevesebbszer kell ismételni a repetíciós időt, amely rövidebb mérést biztosít még akkor is, ha növeljük a repetíciós időt azonos szeletszám érdekében. Azonban in vitro méréseink alapján a hosszabb echósorozat (ETL) életlenebb képet eredményez (*4.8. ábra*). Az ETL = 18 jó kompromisszumnak bizonyult (ha PFOV = 1.00, akkor 192 = 16×12, így az ETL = 16 a választandó érték).

A Tailored RF opció alkalmazása ajánlott, amely a módosított újrafókuszáló RF impulzusok következtében csökkenti a stimulált echók okozta életlenséget és kis mértékben emeli a készíthető szeletek számát a rövidebb echóköznek köszönhetően [27]. A Blurring Cancellation opció a kép minőségének romlását okozta a felvételeinken (*4.9. ábra*), így ennek alkalmazását klinikai vizsgálatokban is mellőzzük.

Nélkülözhetetlen a GI traktus MR vizsgálatában a SSFSE gyors spin echo szekvencia, amely egyszeletes akvizíciókban mér, kiküszöbölve ezáltal a mozgási műtermékeket. Egyetlen hátránya az elmosódottság, amely az adatgyűjtés tulajdonságaiból adódik és csak kis mértékben csökkenthető a paraméterek változtatásával. Mivel az echók a T2 relaxáció különböző időpontjaiban vannak detektálva, különböző T2-súlyozással járulnak a képalkotáshoz. Így minél meredekebb a T2 relaxációt leíró exponenciális, illetve az exponenciális minél meredekebb és minél hosszabb szakaszán történik az echók detektálása, annál kifejezettebb a képéletlenség a fáziskódolás irányában. Így főleg a rövid T2 idővel rendelkező szöveteknél jelentős, hisz ebben az esetben meredekebb a relaxáció. Ezt a jelenséget T2-szűrésként is említik (*T2-filtering*), mivel a hosszabb T2 idejű szövetek (pl. víz) megjelenése az MR képen kevésbé homályos a hosszabb, „laposabb” exponenciális miatt, és ennek kiemelő hatása van.

Méréseink alapján a sávszélesség növelésével érhetjük el a legjobb eredményeket az említett műtermék csökkentésében (*4.10.a-b ábrák*). Szélesebb frekvenciasáv ugyanis rövidebb echóközt biztosít, így a T2 relaxációt leíró exponenciális keskenyebb szakaszán fogjuk a jeleket detektálni [102]. A sorok számának csökkentésével kevesebb jelet mérünk, így az elmosódottság kisebb mértékű lesz szintén az T2 exponenciálison történő rövidebb mérés miatt (*4.10.d ábra*). Az új fejlesztések lehetővé tették technikailag is az echóközök lerövidítését (*BTK – Body Tool Kit, GE*), amely az említett műtermék jelentős csökkenéséhez vezetett. Az ASSET opció alkalmazása szintén a képéletlenséget hívatott csökkenteni a SSFSE szekvencia esetén [32]. Így a 1.5 Tesla rendszereken már nagyon jó T2-súlyozott, műtermékmentes felvételek készíthetők.

A FIESTA gradiens echo szekvencia mozgási műterméktől mentes, nagy felbontású T2/T1-súlyozott (T2-jellegű) képeket ad a vékonybélről, a mezentériumról és az erekről néhány másodperc alatt. Hátránya, hogy elkerülhetetlen a gázok körüli szuszceptibilitási artefaktum és a vékonybél külső fala mentén jelentkező, a kémiai eltolódásból származó „fekete kontúr”-műtermék. Ez utóbbi habár zavaró lehet, a mérés diagnosztikai jelentőségét nem rontja, hisz a műtermék alacsony jelintenzitása egyértelműen megkülönböztethető a megvastagodott bélfal közepes jelintenzitásától [31]. Zsírelnyomással viszont megszűnik ez a műtermék.

Az *1.5 egyenlet* szerint a FIESTA esetében az SNR független a repetíciós időtől, így a fáziskoherencia megőrzése érdekében a lehető legrövidebb repetíciós idővel érdemes alkalmazni. Legjobb eredményeket akkor érhetünk el, amennyiben a TR $\leq$ 4 ms. Ennek érdekében a BW $\geq \pm$125 kHz és a döntési szög $\leq$ 50 fok. A jobb szöveti kontraszt miatt viszont a döntési szög nem lehet kisebb 50 foknál [27]

5.1.3. Axiális síkú felvételek

A gasztrointesztinális traktus vizsgálata a mágneses tér hosszanti irányában nagyobb, mint 40 centiméteres régió leképezését jelenti. Ilyen nagy régió esetén a mágneses tér deformitás jelentős, a shimmelés sem kompenzál hatékonyan. Axiálisan általában három-négy légzésszünetre van szükség, így ezeket érdemes külön szekvenciaként elvégezni. Így minden alkalommal, az éppen vizsgált 13-15 szeletnek megfelelő régió kerül a mágneses tér közepébe és a kalibrációt is erre a területre végzi a gép. Akkor van ennek igazán jelentősége, amikor gradiens echo vagy zsírelnyomásos méréseket végzünk. Mindkét esetben fontos a mágneses tér minél jobb homogenitása.

Az axiális T1-súlyozott, zsírelnyomásos gradiens echo méréseknél a leghasznosabb ez a módszer, melynél az említett előnyök mellett szól még az is, hogy a szeletek így külön tömbökben készülnek nem összefűzve (pl.: 1-3-5.. majd 2-4-6..). Így elkerülhető a régió hiányos letapogatása a különböző mértékben beszívott levegő miatt. A tömböket megtervezhetjük úgy is, hogy egy szelet közös legyen, így a tömbök közt is elkerüljük az esetleges kimaradásokat. Az egyszerűbb leletezés érdekében a képeket utólag egy sorozattá lehet kapcsolni.

A szeletekre merőleges áramlás (aorta, vena cava inferior) okozta szellemképek elkerülése végett érdemes felső és alsó szaturációt alkalmazni (Sat: S,I), amely az áramló vér spinjeinek szaturációja révén csökkenti a szellemképek kialakulását vagy intenzitását.

A T1-súlyozott axiális felvételeket a FMPSPGR szekvenciával készítjük, legtöbbször zsírelnyomással. Az in vitro kísérleteink alapján zsírelnyomás nélkül ugyanis egy hosszabb, az In Phase értéknek megfelelő echóidőt érdemes választani, míg zsírelnyomással az Out Of Phase érték körüli minimális teljes echó az előnyösebb, mivel még hatékonyabb a zsírszövet jelének kioltása. Zsírelnyomással tehát az echóidő rövidebb, így a spektrális szaturáció miatt nem hosszabb a mérés. Zsírelnyomással továbbá sok műtermék kiküszöbölhető, mint például a kémiai eltolódás, a zsírszövetben gazdag képletek mozgási műterméke és jobb kontrasztot biztosít, amennyiben negatív endoluminális kontrasztanyagot (pl.: víz, PEG) használunk. Intravénás gadolínium alkalmazása után ez még inkább igaz.

A T2-súlyozott axiális felvételeket a FRFSE-XL szekvenciával készítjük. A Flow Compensation opció használata az áramlás okozta műtermékek csökkentése érdekében javasolt [27].

Ha légzésszünetben nem lehet mozgási műterméktől mentes felvételt készíteni, akkor ultragyors, egyszeletes akvizíciókkal érdemes tovább vizsgálni. T1-súlyozott mérésként az IR-Prep FSPGR, T2-súlyozott mérésként pedig az SSFSE, illetve a FIESTA szekvenciát használjuk, amennyiben ez rendelkezésünkre áll.

5.1.4. Coronalis síkú felvételek

Coronalisan általában 1-2 légzésszünet szükséges. Ebben az esetben természetesen kiküszöbölhetetlen a nagy látómező, olyan méréseket érdemes választani, amely kevésbé érzékeny a mágneses tér inhomogenitásaira (spin echo vagy 3D gradiens echo).

Abban az esetben, ha a frekvenciakódolás irányának S/I-t (superior/inferior) választjuk, az aortában áramló vér (és más S/I irányú áramlás) erre merőleges irányban szellemképeket produkálhat. Ha a frekvenciakódolás iránya R/L (right/left), akkor a behajtogatásos műtermék elkerülése végett a No Phase Wrap opció alkalmazása kötelező, amely azonban felezi az adatgyűjtések számát, tehát gyakorlatilag NEX = 0.5 és az in vitro mérések során tapasztalt műtermékek keletkeznek. Nagyobb NEX értéket a hosszabb mérési idő miatt nem jó beállítani. Nyilván, az előbbi a jobb megoldás, az áramlási műtermék csökkentésére pedig azok a mérések alkalmasak, amelyeken az áramló vér alacsony jelintenzitású (T2-súlyozott FSE), illetve az echóidő nagyon rövid (T2/T1-súlyozott FIESTA, T1-súlyozott 3D FSPGR), mely kisebb lehetőséget ad az áramlás miatti műtermék képződésére.

A 3D FSPGR mérés mellett szól továbbá a hatékonyabb zsírelnyomás, a szelet-kiválasztás irányában is jó felbontás. Ezzel a méréssel coronalis síkban egy légzészünetben leképezhető a bélrendszer.

A T2-súlyozott FSE szekvenciák közül a FRFSE-XL esetében coronalis síkban jelentős a műtermékképződés. A SSFSE a legkevésbé műtermékes, az egyszeletes akvizíció jellege miatt gyakorlatilag nincs mozgási műtermék. A jellemző képéletlenség miatt csak egyik irányban, coronalisan alkalmazzuk. Kiegészítésként esetleg a FIESTA szekvenciát is végezhetjük, amely szintén mentes mindenfajta mozgási műterméktől.

5.1.5. Vizsgálati protokoll

Az in vitro mérések és a tárgyalt szempontok alapján T1-súlyozott mérésként axiálisan a FMPSPGR, coronalisan a 3D FSPGR szekvenciát, valamint T2-súlyozott mérésként axiálisan a FRFSE-XL, coronalisan pedig a SSFSE (esetleg FIESTA) szekvenciát alkalmazzuk. Ha a többszeletes, illetve háromdimenziós akvizíciók nagyon műtermékesek akkor az egyszeletes méréseket használjuk minden síkban, az IR-Prep FSPGR, a SSFSE, illetve a FIESTA szekvenciát.

Az in vitro kísérletekben bemutatott eredmények 1.5 Tesla mágneses térerősségen is érvényesek azzal a néhány kivétellel, amelyeket a megfelelő helyen jeleztünk. Nyilván, az új fejlesztések adta lehetőségek, valamint a jobb jelszint miatt kissé változtathatóak a paraméterek értékei a jobb felbontás, illetve rövidebb mérési idő irányában. Az ASSET lehetőségnek köszönhetően a mérési idők rövidebbek, illetve több szelet készíthető és jobb felbontás választható.

A szekvenciák optimalizált paramétereit a *2. függelékben* foglaltuk össze.

5.2. A vizsgált anyagok

Az MR ábrázolódását tekintve, az endoluminális kontrasztanyaggal szembeni elvárások a béllumen optimális disztenziója és kontrasztja. Ideális esetben a jelintenzitása elkülönül a bélfaltól, az ödémától, zsírtól, a kóros szövetekben halmozódó intravénás kontrasztanyagtól. Ennek értelmében – ismerve az említett anyagok jelintenzitásait – egy optimális endoluminális kontrasztanyag a T1- és T2-súlyozott felvételeken is jelszegény. Eddig tanulmányozott negatív endoluminális kontrasztanyagok a szuperparamágneses vasoxid-kristályok, valamint a hidrogént nem tartalmazó gázok és perfluorooktilbromid vegyületek (lásd: bevezető). A törzskönyvezés hiánya, a magas ára, a nehézkes hozzáférése, alkalmazhatósága vagy alacsony tolerálhatósága miatt ezeket a kontrasztanyagokat nem alkalmazzák széleskörben. A pozitív - és kétfázisú kontrasztanyagok már könnyebben hozzáférhetőek, azonban más hátrányok miatt egyetlen anyag sem lett olyan elterjedt, mint például az endoluminális CT kontrasztanyag, így nem létezik konszenzus az ideális endoluminális MR kontrasztanyagot illetően.

Az értekezésben többek közt újabb, alternatív endoluminális MR kontrasztanyagokat vizsgáltunk, amelyekkel kapcsolatos eredményeinket már bemutattuk, azok kiértékelését pedig a következőkben tárgyaljuk.

5.2.1. Gyümölcsszörpök

A kontrasztanyagok T1 és T2 relaxációs hatásait a Solomon-Bloembergen egyenletek írják le [53]. Ezek szerint, a szövetek relaxációs idejére kifejtett hatás egyenesen arányos az alkalmazott kontrasztanyag koncentrációjával. Mivel a T1 mindig hosszabb, mint a T2 relaxációs idő, kis koncentrációk esetén a T1 relaxációs hatás a nagyobb. A T2 relaxációs hatás csak nagyobb fémtartalom esetén lesz észlelhető.

Az általunk vizsgált, köznapi forgalomban található gyümölcsszörpök elegendő fémtartalommal rendelkeznek ahhoz, hogy T1-súlyozott mérésekben pozitív kontrasztanyagként mutatkozzanak, de csak a csipkebogyószörp esetén figyelhetünk meg jelentős jelintenzitás-csökkenést a T2-súlyozott felvételeken. Hígítás után a fémek relaxációs hatása háttérbe szorul és a szörpök azonos viselkedést mutatnak a vízzel.

A *Succus Ribis Ferrati* kivonat esetében a T1-súlyozott képeken a legmagasabb jelintenzitást az 1:1 arányú hígítás esetén mértük, ennél nagyobb töménység és az általunk használt TE = 9 ms echóidő esetén már a T2 relaxációs hatás dominál, a

jelintenzitás tehát csökkent. A csipkebogyószörphöz hasonlóan a kivonat elegendő fémtartalma folytán alacsony jelintenzitású volt a T2-súlyozott méréseken. Mások az áfonyalé T2 csökkentő hatásáról számoltak be [35]. Ez valószínű magasabb fémtartalommal rendelkezett, mint az általunk használt áfonyaszörp, mely magas jelintenzitású volt a T2-súlyozott in vitro felvételeinken.

A hígítatlan csipkebogyószörp és feketeribiszke kivonat T1 és T2 relaxációs ideje rövidebb volt, mint a GD-DTPA endoluminális MR kontrasztanyagnak. A méréseink szerint még a 30%-os feketeribiszke kivonatot is lehetne alkalmazni pozitív kontrasztanyagként, mivel T1 relaxációs ideje megegyezett az említett Gd-tartalmú kontrasztanyag relaxációs idejével.

Váratlan volt az eredmény, amely szerint a csipkebogyószörp esetében a relaxációs sebességek nem lineárisan függnek a koncentrációtól. Valószínű, hogy a paramágneses fémeket tartalmazó molekulák között kölcsönhatások lépnek fel a koncentráció növelésével, amelyek gyorsabb relaxációt eredményeznek [110].

Az irodalomban találtunk néhány hasonló tanulmányt, amelyekben áfonyalevet, illetve ananászlevet alkalmaztak endoluminális MR kontrasztanyagként [20, 35, 42, 80, 94]. A tanulmányok szerint a természetes gyümölcsitalok a felszívódás és a jelintenzitás változása miatt csak a GI traktus felső szakaszának (gyomor-patkóbél) vizsgálatában, illetve ezek környezettől való megkülönböztetésében (pl.: pancreas vizsgálat esetén) lennének alkalmazhatóak.

5.2.2. Vastartalmú oldatok

A vas-klorid tartalmú készítmények jelgazdagon ábrázolódnak a T1-jellegű felvételeken. Méréseink alapján a vas-dextrán oldat hosszabb T1 és T2 relaxációs időkkel rendelkezik, mint a desferrioxamint tartalmazó készítmények. Az általunk használt $FeCl_3$ és dextrán oldatban valószínű nem jön létre vas-dextrán komplex, amely a T2 relaxációs hatást erősítené a nagy dextrán molekula nehézkes mozgása következtében, ezért érdemesnek tűnik az ilyen formában forgalomban levő komplex vizsgálata. Egy kifejezetten T2-jellegű kontrasztanyag azonban csak abban az esetben képzelhető el, ha szuperparamágneses vasoxid-kristályokat használnánk, esetleg dextránban stabilizálnánk [106].

A T2-súlyozott képeken 280 mg/l vastartalommal már jelentős jelintenzitás-csökkenés volt észlelhető az említett készítmények esetében. Ez természetesen azzal

magyarázható, hogy a paramágneses anyagok (ebben az esetben $FeCl_3$) T2 relaxációs hatása is növekszik a koncentráció növelésével.

A vas-desferrioxamin oldat és a feketeribiszke kivonat ábrái nagyon hasonlítanak egymáshoz, amit a fémek közel azonos relaxációs hatása magyaráz az említett két anyag esetében, habár valószínű más mennyiségben és más kémiai összetételben vannak jelen. Az utóbbi esetében a T1-es függvény a skála végén esésnek indul, amely nem vehető észre a vas-desferrioxamin oldat ábráján. Valószínű, hogy a vas mennyiségének növelésével elérnénk az oldat esetében is azt a pontot, amikor a T2 relaxációs hatás lépne fölénybe és hasonló jelenséget figyelhetnénk meg.

A csipkebogyószörp, a feketeribiszke kivonat és a vas-desferrioxamin oldat a T1-súlyozott in vitro méréseken pozitív kontrasztanyagként ábrázolódtak (*4.20.a ábra*). A legígéretesebb talán a vas-desferrioxamin oldat, ugyanis ismereteink szerint ez a komplex a legstabilabb a gasztrointesztinális traktusban és ennek orális alkalmazásáról tudunk a legtöbbet [16, 39].

A vas-desferrioxamin 3 mM koncentrációja hasonló relaxációs időket eredményezett, mint a 1 mM GD-DTPA kontrasztanyag. A vas nagyobb koncentrációjára volt szükség ahhoz, hogy hasonló relaxációs hatást okozzon, mivel a Gd^{3+} nagyobb paramágneses hatással rendelkezik, mint a Fe^{3+} a nagyobb mágneses momentumnak (8 és 5.9 Bohr magneton) és a több párosítatlan elektronnak (7 és 5) köszönhetően [22].

In vivo méréseken a 3 mM vas-desferrioxamin pozitív kontrasztanyagként ábrázolódott a T1- és T2-súlyozott felvételeken, akárcsak az 1 mM Gd-DTPA klinikai alkalmazása esetén [41, 86, 105]. A jejunumban csak abban az esetben láttunk kontrasztanyagot, amikor mannitol is volt az oldatban, hangsúlyozva annak fontosságát. A kis mennyiségű oldat és a rövid fogyasztási idő miatt további bélszakaszokban nem volt kontrasztanyag.

A törzskönyvezett, vastartalmú, endoluminális MR kontrasztanyag, a ferrikum-ammóniumcitrát az oldatainkhoz hasonló MR viselkedést mutatott. A teljes vékonybél ábrázolása azonban abban az esetben sem volt sikeres, a szerzők szerint a kontrasztanyag felhígulása következtében. Az említett kontrasztanyaggal ellentétben, a vas-desferrioxamin oldat az alkalmazott négy esetben nem okozott semmilyen jelentősebb mellékhatást a betegeknek.

5.2.3. Kakaó

Az in vitro mérésekben a 60g/l kakaópor-tartalmú vizes kakaó jelintenzitása jól elkülönült a zsír, a víz és a Gd-DTPA jelintenzitásaitól (*4.20.-22. ábrák*). A modellkísérleteinkben mért jel/zaj, valamint kontraszt/zaj arányok alapján a T2*-súlyozott gradiens echo, illetve T2-súlyozott spin echo szekvenciákon meglehetősen jó, valamint T1-súlyozott gradiens echo szekvenciákon elég jó kontrasztot biztosíthat a béllumen és környezete számára. Az egyik legjobb megoldást nyújtja a zsírelnyomásos háromdimenziós gradiens echo szekvencia, a kakaó jelintenzitása jelentősen eltért más anyagokétól (CNR > 40 minden esetben). A kakaó a legkevesebb jelet a T2*-súlyozott MPGR szekvencián mutatta (*4.20.b ábra*), ez azonban a hosszú echóidő miatt mégsem lesz alkalmazható klinikai vizsgálatokban. A gradiens echo szekvenciák esetében hosszú echóidőknél ugyanis jelentősen megnő a mozgási - és szuszceptibilitási artefaktumok lehetősége [22], amely hátrányt jelent a gyomor-bél rendszer vizsgálatában.

A kakaó T1- és T2-jellegű méréseken észlelt tulajdonsága a T2-típusú kontrasztanyagokra emlékeztetett. A koncentráció növelésével ugyanis nem észleltünk jelentős jelintenzitás-növekedést a T1-súlyozott felvételeken, viszont a T2-súlyozott képeken kifejezett jelintenzitás-csökkenés látható. Hasonlóan, a longitudinális relaxációs sebességek (1/T1) nem változtak jelentősen, de a transzverzális relaxációs sebességek (1/T2) növekedése jelentős volt. Továbbá, a kakaó jelintenzitása a T2-súlyozott spin echo felvételeken magasabb volt, mint a feketeribiszke kivonat jelintenzitása ($CNR_{kakaó,\ SRF} \approx 22$) és ugyanakkor jóval alacsonyabb ($CNR_{SRF,\ kakaó} \approx 60$) a T2*-súlyozott gradiens echo méréseken. Ez világosan mutatja, hogy a kakaó T2* relaxációs hatása kifejezettebb, mint T2 relaxációs hatása.

Az irodalmi adatok alapján becsült vastartalom (≈ 5-25 mg/l) jóval kisebb az általunk használt vastartalmú oldatokénál (akár 280 mg/l). Így nyilván feltételezhetjük, hogy a kakaó másféle hatást gyakorol a protonok relaxációjára. Úgy tűnik, hogy a vízben nem jól oldódó kakaópor-szemcsék bizonyos mértékben akadályozzák a vízmolekulák mozgását és az eltérő szuszceptibilitásuk miatt lokális inhomogenitásokat okoznak a külső mágneses térben, amelyek elsősorban a T2 -, illetve a T2* relaxációt serkentik. Az eltérő szuszceptibilitás okozta mágneses gradiensek magyarázhatják a *4.16.a-b ábrákon* látott artefaktumot is, amely megfelelhet szuszceptibilitási műterméknek. Az oldat inhomogenitása okozhatja néhány képen a kakaó inhomogén

jelintenzitását. A jelenség pontosabb magyarázata azonban a kakaó összetételének részletesebb ismeretét igényli. Előnyt jelent, hogy a kakaóban a fémionok erős komplexet alkotnak procyanidin dimer és trimer molekulákkal, amelyek stabilak a gyomorban és felszívódásuk gyenge a vékonybélben [89].

A T2-súlyozott képeken a tejes kakaó alacsonyabb jelintenzitású volt, mint a vizes kakaó, amely valószínű a tejben levő proteinek és lipidek jelenlétének köszönhető [9]. A makromolekulák tovább lassítják a vízmolekulák mozgását, azaz megnő a τ_R értéke (*rotational tumbling time*), amely a relaxivitás növelésének egyik legfontosabb forrása [53]. Hasonlóan magyarázható a kakaó jelintenzitásának csökkenése polietilénglikol, illetve hidroxietilcellulóz jelenlétében. A kakaó-metilcellulóz inhomogén képletét valószínű a keverék inhomogenitása okozta.

Klinikai vizsgálatokban az orálisan alkalmazott kakaóvegyületek instabilnak és eredménytelennek bizonyultak. Sem a vegyület homogenitása, sem a jelintenzitása nem volt megfelelő. A bél kitöltöttsége a kakaó-metilcellulóz keverék esetében jónak tartható, de inhomogenitása és T2 magas jelintenzitása miatt szintén eredménytelennek mondható. A kakaópor leülepedésének megakadályozása és homogén eloszlása érdekében egy viszkózusabb oldatra lehet szükség.

A beöntésben alkalmazott kakaó-hidroxietilcellulóz homogenitása és a vastagbél kitöltöttsége már kielégítő volt, jelintenzitása a T2-súlyozott felvételeken habár viszonylag alacsony volt, az optimális értéknél még mindig magasabb, a bélfal jelintenzitásától nem sokban különbözött. Egy alacsonyabb jelintenzitású kontrasztanyag lenne megfelelő, talán a hasonló összetételű, de nagyobb kakaópor-tartalmú (100 g/l) vegyület alkalmazását lenne érdemes kipróbálni. Orálisan a nagyobb viszkozitás miatt csak a nazoenterális szonda segítségével lenne alkalmazható.

Általában az tapasztalható, hogy az in vitro megjelenéshez képest az alkalmazott anyagok másképp ábrázolódnak klinikai vizsgálatok során. T2-súlyozott felvételeken magasabb, míg T1-súlyozott méréseken alacsonyabb jelintenzitásúak. Ezt okozhatja a magasabb hőmérséklet is, hisz a testhőmérséklet szinte kétszerese a szobahőmérsékletnek, amelyben az in vitro méréseket végeztük. A relaxációs idők nagyon érzékenyen változnak a hőmérséklettel, magasabb hőmérséklet lassabb relaxációt eredményez [85]. De természetesen a béltartalommal való keveredés, egyes anyagok intesztinális felszívódása is befolyásolja az in vivo megjelenést. A betegek vizsgálat előtt csupán négy órás evés-ivás szünetet tartottak. Valószínű, jobb

eredményeket érhetnénk el, amennyiben a virtuális kolonoszkópiához hasonlóan a vizsgálatot a bél megfelelő előkészítése, tisztítása előzné meg.

5.2.4. Metilcellulóz

A metilcellulóz és polietilénglikol MR ábrázolódása a vízhez hasonló, T1 negatív és T2 pozitív endoluminális kontrasztanyagok. Az alkalmazásuk további előnye viszont, hogy nem szívódnak fel a GI traktusban, így a béllumen jobb disztenziója érhető el. A két kontrasztanyag közötti lényeges különbség az, hogy a metilcellulózt nazoenterális szondán keresztül juttatjuk a béllumenbe, míg a polietilénglikol orálisan fogyasztható.

A dolgozatban bemutatott esetekben a szelektív enterográfia és az MR vizsgálat között eltelt hosszabb idő miatt a metilcellulóz nagy része már a vastagbélben volt. A vékonybél optimálisabb disztenziója érdekében azonnali MR vizsgálat, nagyobb mennyiségű metilcellulóz vagy a kontrasztanyag beadása után simaizom-relaxáns azonnali alkalmazása lenne indokolt. A bél megfelelő előkészítése ebben az esetben is indokolt lehet a béllumen MR képeken látott inhomogenitása elkerülése végett.

Umschaden és tsi [104] munkájában a szelektív enterográfiát követően az MR vizsgálat közben további metilcellulózt pumpáltak (1500 – 3000 ml) a béllumenbe, MR fluoroszkópiás felvételekkel monitorizálva a kontrasztanyag haladását. Ilyen módszerrel a béllumen jelentősen jobb disztenziója érhető el.

5.2.5. Polietilénglikol

A legtöbb klinikai vizsgálatot a polietilénglikollal végeztük. Mellette szól az egyszerű beszerzése, alacsony ára, könnyű alkalmazhatósága, tolerálható íze és az emésztő traktusban jól ismert viselkedése.

Laghi és tsi [49] azt találták, hogy az oldat legkésőbb 25 percen belül eléri a vastagbelet, így az elfogyasztásának is kellően gyorsnak kell lennie. Eredményeink alapján az optimális béldisztenzió elérése céljából több mint egy liter polietilénglikol oldatot kell elfogyasztani legfeljebb 40 percen belül. Sok esetben a gyomorban is nagy mennyiségű folyadékot láthattunk, ezért egy rövid szünet kivárásának igénye merül fel az oldat elfogyasztása és a vizsgálat között. Legjobb eredményt a folyadék gyors elfogyasztásával és haladásának folyamatos vizsgálatával lehetne elérni.

A PEG oldat alkalmazásának hátránya a T2-súlyozott képeken látható magas jelintenzitás, amely megnehezítheti a magas folyadéktartalmú kóros elváltozások

(gyulladt bélfal, tályog, ödéma) felismerését, amelyek szintén jelgazdag képletként ábrázolódnak.

A polietilénglikol endoluminális MR kontrasztanyagként való alkalmazásának előnyeit és hatékonyságát több tanulmány is alátámasztja, kezdeti tapasztalatainkkal egyezően [49, 101]. Magnano és tsi [68] szerint gyerekek esetében is sikeresen alkalmazható, azonban két esetben nekünk ez sikertelennek bizonyult.

6. fejezet
KÖVETKEZTETÉSEK

Az értekezésben bemutatott kísérletsorozatban a bélrendszer MR vizsgálatában alkalmazható, alternatív endoluminális kontrasztanyagok megjelenését, jellemzőit tanulmányoztuk in vitro modell segítségével, valamint egy optimális vizsgálati protokollt terveztünk a GI traktus MR vizsgálatára. Az endoluminális kontrasztanyagok némelyikét klinikai vizsgálatokban is elemeztük.

Az általunk készített modellel könnyedén és kockázatmentesen vizsgálni tudtuk a lehetséges endoluminális kontrasztanyagokat és az MR vizsgálati szekvenciákat. Erre a célra az in vitro kísérletek nyújtják a legjobb megközelítést. A modell segítségével mérni lehetett a kontrasztanyagok jelintenzitását, a közöttük levő kontrasztot, valamint tanulmányozni lehetett egyes műtermékek (intervoxel és intravoxel kémiai eltolódás, képéletlenség) mértékét. A modell egyszerűsége miatt a felvételeken egyszerű alakzatok ábrázolódnak, s ilyen felvételen sokkal egyértelműbben jelenik meg egy bizonyos műtermék (pl. a részleges echó és NEX esetén tapasztaltak) vagy egy paraméter változtatásának hatása. A klinikai képeken a bonyolult képletek miatt ez nehezebben értelmezhető. Továbbá az in vitro mérések egyszerű és pontos reprodukálhatósága megkönnyítette a paraméterek befolyásának tanulmányozását, s egyértelműbb következtetésekhez vezetett. A klinikai vizsgálatok során azonban más műtermékek (áramlási, szuszceptibilitási, behajtogatási, mágneses tér inhomogenitás) alakulását is vizsgálhattuk, amelyre a modellkísérletek korlátai miatt nem volt lehetőség.

Az in vitro kísérletekkel pontos méréseket végezhettünk a mozgásokból származó műtermékek és a parciális volumen effektus hiányának, valamint az optimalizált szekvenciák magas jel/zaj arányának köszönhetően. Ennek ellenére, a méréseink során nyert adatok jelentősége bizonyos szempontból korlátozott, mivel néhány anyag természetes mivolta miatt az eredményeink nem standardizálhatóak és a relaxivitások értéke nem fejezhető ki moláris egységben.

A kísérleti modell segítségével az emésztő traktus MR vizsgálatában alkalmazható T1- és T2-súlyozott impulzusszekvenciák kiválasztása és optimalizálása eredményes volt. A T1-súlyozott gradiens echo mérések képminőségét sikerült javítani az echóidő, frekvenciasáv, repetíciós idő, döntési szög optimális értékeinek megtalálásával. Legkevesebb műtermék a minimális teljes echó esetén, zsírelnyomással

tapasztalható. T1 negatív endoluminális kontrasztanyag (víz, metilcellulóz, polietilénglikol) alkalmazásával a kontraszt is optimális, a bélfal jól megítélhető, különösen intravénás kontrasztanyag beadását követően. A repetíciós időt a mérési idő, illetve a mérendő szeletek számának függvényében állítjuk, míg a döntési szöget a jó T1-súlyozottság érdekében a repetíciós idő értékéhez igazítjuk.

Axiálisan a többszeletes FMPSPGR, míg coronalisan a 3D FSPGR szekvenciát használjuk. Axiálisan négy légzésszünetben, négy különböző mérésben végezzük a leképezést, hogy csökkentsük a képminőség romlását, amely a nagy látómező miatt a mágneses tér inhomogenitásából származna. A bélrendszer áttekinthetőbb viszont a coronalis síkú felvételeken, amelyeket egy légzésszünetben mérjük, a háromdimenziós adatgyűjtésnek köszönhetően vékonyabb (3-4 mm vastagságú) szeletekkel.

T2-súlyozott felvételeket gyors spin echo méréssel készítünk. A képéletlenség csökkentése céljából rövid echóközt –, valamint rövid repetíciós idő esetén is jó T2-súlyozottságot biztosító szekvenciákat alkalmazunk. Rövid echóközt a legújabb technikai fejlesztéseket implementáló XL (accelerated) elnevezésű szekvenciákkal, valamint szélesebb frekvenciasávval érhetünk el. Jó T2-súlyozottságot a fast recovery és a single-shot adatgyűjtési technikák biztosítanak. Így axiálisan a FRFSE-XL, míg coronalisan az egyszeletes SSFSE szekvenciák a legalkalmasabbak a bélrendszer MR vizsgálatában.

Az értekezésben bemutatott mérések és megfontolások alapján egy jobb vizsgálati protokollt állítottunk össze a GI traktus MR vizsgálatára. Ennek hiányában sokszor a gyenge képminőség, vagy a műtermékek zavaró jelenléte miatt vált értékelhetetlenné a vizsgálat. Az értékelést, a diagnózis felállítását jelentősen megkönnyíti egy jó vizsgálat, egy jó felvétel, s a mágneses rezonanciás leképezésben a rengeteg paraméter, képalkotó opció, mérési lehetőség miatt ez már nem egyszerűen operátori feladat, hanem sokkal inkább a dolgozatban bemutatotthoz hasonló kísérletek szükségeltetnek a lehetőségek tanulmányozására és optimalizálására. Ez hangsúlyozza a kutatásunk ezen részének és az elért eredményeknek a jelentőségét.

A modellkísérleteink során sikerült néhány olyan anyagot kiválasztani, amelyek a képeken mért jelintenzitásaik alapján a bélrendszer vizsgálatában eredményesen elkülönítenék a béllument a környező szövetektől. A jelintenzitások alapján eldönthettük ugyan melyek azok az anyagok, amelyek megfelelnek az endoluminális kontrasztanyagok MR megjelenésére vonatkozó kritériumoknak, s így egyszerűbben kizárhattuk a nem használhatóakat, azonban az anyagok pontosabb elemzését és azok

összehasonlítását a relaxációs mérések biztosították. Egy anyag relaxációs ideje ugyanis egy adott hőmérsékleten és térerősségen nem függ az MR képalkotás technikájától, kimondottan az anyagra jellemző érték. A képeken mért jelintenzitás azonban az alkalmazott mérési technikától, a szekvenciák paramétereitől, a mágnes inhomogenitásától, a mérések előtti kalibrációtól is függ és a CT-ben használt Hounsfield egységekkel ellentétben ráadásul az MR felvétel intenzitás értékei egy relatív szürkeskálán mozognak.

A mérések alapján a csipkebogyószörp, a feketeribiszke kivonat és a vas-desferrioxamin oldat pozitív kontrasztanyagként lenne alkalmazható. A gyümölcsszörpök azonban csak a proximális bélszakaszokban alkalmazhatóak a felszívódás miatt, míg a vas-desferrioxamin komplex a béltraktusban marad. A vas-desferrioxamin oldat alkalmazásában is nélkülözhetetlenek azonban a víz intesztinális felszívódását gátló adalékanyagok a béllumen optimális disztenziója érdekében.

A kakaó a modellkísérletekben tapasztalt viselkedése alapján jó kontrasztot biztosíthat a béllumen és környezete számára. Megfelelő szekvenciák és paraméterek használatával egy negatív kontrasztanyag szerepét tudná betölteni. In vivo használata során hasonló megjelenést azonban csak akkor érhetünk el, ha az anyag összetétele megmaradna a gyomor-bél traktusban is. Orális alkalmazása esetén azonban számolni kell az intesztinális felszívódással, az elbomlással, az inhomogén eloszlással, valamint a kakaópor leülepedésével. Viszkózus anyagokkal való együttes alkalmazásából úgy tűnik, több előny is származik. Egyrészt a T2 -, illetve T2* relaxációs idők csökkennek a molekulák lassúbb mozgásának köszönhetően, amely a T2-súlyozott felvételeken alacsonyabb jelintenzitást, így optimálisabb kontrasztot jelent. Másrészt a viszkózusabb vegyületben nehezebben ülepszik le a kakaópor és eloszlása is homogénebb. Habár a beöntésben alkalmazott kakaó-hidroxietilcellulóz keverék ígéretesnek bizonyult, további klinikai vizsgálatok szükségesek a megfelelő anyag, viszkozitás kiválasztásának, valamint ezen anyagok orális alkalmazhatóságának tanulmányozása céljából.

Amennyiben a szelektív enterográfia mellett az MR vizsgálat igénye is felmerül, abban az esetben a legjobb megoldás, ha a két vizsgálatot egy napra tervezzük, mivel a béllumen metilcellulózzal való feltöltése az MR vizsgálatban is megfelelő eredményekhez vezet. Így az amúgy is kellemetlen szondázás mellett a beteg nem kényszerül egyéb, nagy mennyiségű folyadék elfogyasztására, valamint az azt követő hasmenéseknek sincs kétszeresen kitéve.

A polietilénglikol a legegyszerűbb, legpraktikusabb és talán legolcsóbb megoldást nyújtja a bélrendszer MR vizsgálatában. Orálisan alkalmazható, gyors bélpasszázs jellemzi és legtöbb esetben a bél optimális disztenziója érhető el. Az egyszerű és kockázatmentes alkalmasának köszönhetően a polietilénglikolt ma már rutinszerűen alkalmazzuk klinikánkon a béllumen feltöltésére a GI traktus MR vizsgálatában. Magyarországon így elsőként vezettük be az endoluminális MR kontrasztanyag rutinszerű alkalmazását.

Kutatásunk eredményeként, az intézetünkben ma már rendszeresen végezhető a GI traktus diagnosztikus értékű MR vizsgálata. Endoluminális kontrasztanyagként az orálisan alkalmazható polietilénglikol oldatot használjuk, a méréseket pedig a dolgozatban bemutatott vizsgálati protokoll szerint végezzük. A többi vizsgált anyag endoluminális MR kontrasztanyagként való alkalmazásához további klinikai vizsgálatok szükségesek. Az anyagok közül leginkább a kakaó képezi további vizsgálataink tárgyát egy negatív endoluminális kontrasztanyag reményében.

ÖSSZEFOGLALÓ

A rohamos fejlődésnek köszönhetően a mágneses rezonanciás (MR) képalkotás az egyik legfontosabb képalkotó diagnosztikai módszerré vált. Az utóbbi évek technikai fejlesztései az egyik legzavaróbb hátrány, a mozgási műtermékek leküzdésére is lehetőséget adtak. Az egyre gyorsabb szekvenciák megjelenésének köszönhetően az MR is alkalmassá vált a bélrendszer vizsgálatára. Ehhez azonban a béllument megfelelő folyadéknak kell kitöltenie. Így az MR vizsgálatokban is szükségessé vált egy olyan endoluminális kontrasztanyag alkalmazása, amely a bél disztenzióján túl megfelelő kontrasztot is biztosít a bélfalhoz, illetve annak elváltozásaihoz képest.

Nagyon sokféle endoluminális kontrasztanyagot tanulmányoztak az elmúlt években és ez manapság is egy meglehetősen aktív területét képezi a klinikai kutatásoknak. A klinikai alkalmazásra engedélyezett kontrasztanyagok általában eleget tesznek annak a feltételnek, hogy a különböző bélkacsok felismerhetőek és elkülöníthetőek legyenek, azonban legtöbb esetben a bélfal megítélhetősége, valamint a béllumen optimális disztenziója nem mindig teljesül. Egyes országokban ráadásul nincs törzskönyvezett endoluminális MR kontrasztanyag. Magyarországon létezik ilyen kontrasztanyag (Abdoscan®), azonban ennek használata a diagnosztikai központok számára nem mindig kifizetődő. Ilyen esetben a gyakorlati megoldások klinikai jelentőségűek.

Ismereteink szerint Magyarországon kevés helyen alkalmaznak endoluminális MR kontrasztanyagot. A gyulladásos bélbetegségek MR vizsgálata sem annyira elterjedt nálunk. A megfelelő endoluminális kontrasztanyag hiánya okozhatja, hogy a nyugaton már szinte rutinszerűen végzett bélrendszer MR vizsgálat csak lassan kerül bevezetésre Magyarországon. Ugyanakkor a légző- és a bélmozgások miatt az emésztőrendszer MR vizsgálata még a leggyorsabb mérésekkel sem könnyű feladat. A hasi szervek vizsgálatára tervezett szekvenciák nem alkalmazhatóak eredményesen a bélrendszer vizsgálatában. Kifejezetten erre a célra összeállított vizsgálati protokoll hiánya is hátráltatja a GI traktus rutinszerű MR vizsgálatát.

Ezért fontosnak tartottuk egy olyan kísérletsorozat elindítását, amelyben tanulmányozni tudjuk a GI traktus MR vizsgálatában alkalmazható endoluminális kontrasztanyagokat és impulzusszekvenciákat. Ismereteink szerint Magyarországon nem végeztek hasonló kísérleteket. Mivel erre a célra az in vitro kísérletek a

legalkalmasabbak, egy olyan kísérleti modellt építettünk, amellyel szimulálni tudtuk a bélrendszert és annak környezetét, valamint könnyedén és kockázatmentesen vizsgálni lehetett az impulzusszekvenciákat és az endoluminális kontrasztanyagokat.

A bélrendszer kóros elváltozásait leghatékonyabban kimutató T1- és T2-súlyozott szekvenciákat vizsgáltunk, valamint paramétereik optimális értékeit kerestük. A bélrendszer vizsgálatában alkalmazható MR protokoll összeállításán dolgoztunk.

Több mint 15 különböző típusú anyag (ismert kontrasztanyagok, gyümölcsszörpök, kakaó, vastartalmú oldatok) jelintenzitását mértük spin echo és gradiens echo szekvenciákkal. Ezt követően megmértük az anyagok T1 és T2 relaxációs idejét, majd néhányat klinikai vizsgálatokban is alkalmaztunk. Összehasonlítás céljából a vizet és az 1mM Magnevist Enteral® ismert kontrasztanyagot használtuk.

A gyakorlatban hasznosítható eredményeink

1. Az általunk készített modellel könnyedén és kockázatmentesen vizsgálni lehet az endoluminális kontrasztanyagokat és az MR vizsgálati szekvenciákat. A kísérleti modell könnyen reprodukálható, így bárhol alkalmazható anyagok MR jellemzőinek, illetve szekvenciák paramétereinek tanulmányozására.
2. Kimutattuk, hogy a T1-súlyozott gradiens echo szekvenciák esetében, előszeretettel alkalmazott legrövidebb, részleges echó minden esetben jelentős műterméket okoz. Erről a jelenségről nem találtunk leírást az irodalomban. A legjobb képminőséget a legrövidebb teljes echó biztosítja, zsírelnyomással.
3. A többszeletes gradiens echo szekvenciák esetén, a dolgozatban bemutatott repetíciós idő - döntési szög értékpárosítások bármilyen vizsgálat során alkalmazhatóak az optimális T1-súlyozottság érdekében.
4. A T2-súlyozott FSE (fast spin echo) szekvenciák esetén alkalmazható Blurring Cancellation képalkotó opció mellőzését javasoltuk az élek pontatlan megjelenítése miatt. A képélesség javítására rövidebb echósorozatot (ETL < 20) kell használni.
5. Az optimalizált egyszeletes akvizíciók (IR Prep FSPGR, SSFSE, FIESTA) alkalmazhatóak a bélrendszer MR vizsgálatában, de bármilyen más hasi szerv vizsgálatában is, amikor kevésbé együttműködő vagy dyspnoés beteget vizsgálunk.
6. A dolgozatban bemutatott mérések és megfontolások alapján egy jobb vizsgálati protokollt állítottunk össze a GI traktus MR vizsgálatára. Ennek hiányában sokszor a gyenge képminőség, vagy a műtermékek zavaró jelenléte miatt vált értékelhetetlenné a

vizsgálat. Az értékelést, a diagnózis felállítását jelentősen megkönnyíti egy jó vizsgálat, egy jó felvétel, s a mágneses rezonanciás leképezésben a rengeteg paraméter, képalkotó opció, mérési lehetőség miatt ez már nem egyszerűen operátori feladat, hanem sokkal inkább a dolgozatban bemutatotthoz hasonló kísérletek szükségeltetnek a lehetőségek tanulmányozására és optimalizálására. Ez hangsúlyozza a kutatásunk ezen részének és az elért eredményeknek a jelentőségét.

7. A csipkebogyószörp és a feketeribiszke kivonat pozitív kontrasztanyagként lenne alkalmazható. A méréseink szerint még a 30%-os feketeribiszke kivonatot is lehetne alkalmazni pozitív kontrasztanyagként, mivel T1 relaxációs ideje megegyezett az ismert Gd-tartalmú endoluminális kontrasztanyag (Magnevist Enteral®) relaxációs idejével. A gyümölcsszörpök azonban csak a proximális bélszakaszokban alkalmazhatóak a felszívódás miatt. Erősen T2-súlyozott méréseken alacsony jelintenzitásúak, így MR cholangiopancreatographiában eredményesen használhatóak a gyomor és duodenum jelének csökkentése céljából. Ezeket a természetes gyümölcsszörpöket elsőként ajánlottuk endoluminális MR alkalmazásra.

8. A 3 mM vas-desferrioxamin oldat a Magnevist Enteral® kontrasztanyaghoz hasonló viselkedésének, valamint a stabil és biztonságos orális alkalmazásának köszönhetően egy lehetséges pozitív endoluminális MR kontrasztanyag. A béllumen optimális disztenziója érdekében nélkülözhetetlen azonban a víz intesztinális felszívódását gátló adalékanyagok (mannitol) alkalmazása. A vas-desferrioxamin oldatot elsőként alkalmaztuk ilyen célra.

9. A kakaó a modellkísérletekben tapasztalt viselkedése alapján jó kontrasztot biztosíthat a béllumen és környezete számára. Megfelelő szekvenciák és paraméterek használatával egy negatív kontrasztanyag szerepét tudná betölteni. Az optimális in vivo alkalmazásához nagyobb viszkozitású anyagokkal (metilcellulóz, hidroxietilcellulóz) alkotott keveréke szükséges. A megfelelő anyag, viszkozitás kiválasztásának, valamint ezen anyagok orális alkalmazhatóságának tanulmányozása céljából további klinikai vizsgálatok szükségesek. A kakaó endoluminális MR kontrasztanyagként való alkalmazásáról nem találtunk korábbi tanulmányt. Elfogadható áron hozzáférhető, orálisan alkalmazható, negatív endoluminális kontrasztanyag bevezetése előrelépést jelentene a bélbetegségek MR vizsgálatában.

10. Amennyiben a szelektív enterográfia mellett az MR vizsgálat igénye is felmerül, a legjobb megoldás, ha a két vizsgálatot egy napra tervezzük, mivel a béllumen

metilcellulózzal való feltöltése az MR vizsgálatban is megfelelő eredményekhez vezet. A magyar szakirodalomban nem találtunk erre vonatkozó adatot.

11. A polietilénglikol a legegyszerűbb, legpraktikusabb és talán legolcsóbb megoldást nyújtja a béllumen kitöltésére. Orálisan alkalmazható, gyors bélpasszázs jellemzi és legtöbb esetben a bél optimális disztenziója érhető el. Az egyszerű és kockázatmentes alkalmasának köszönhetően a polietilénglikolt ma már rutinszerűen alkalmazzuk klinikánkon a béllumen feltöltésére a GI traktus MR vizsgálatában. Magyarországon így elsőként vezettük be az endoluminális MR kontrasztanyag rutinszerű alkalmazását.

12. Kutatásunk eredményeként, az intézetünkben ma már rendszeresen végezhető a GI traktus megbízható, diagnosztikus értékű MR vizsgálata. Endoluminális kontrasztanyagként az orálisan alkalmazható polietilénglikol oldatot használjuk, a méréseket pedig a dolgozatban bemutatott vizsgálati protokoll szerint végezzük. A többi vizsgált anyag endoluminális MR kontrasztanyagként való alkalmazásához további klinikai vizsgálatok szükségesek. Az anyagok közül leginkább a kakaó képezi további vizsgálataink tárgyát egy negatív endoluminális kontrasztanyag reményében.

SUMMARY

Use of MRI in evaluation of gastrointestinal (GI) tract morphology is still quite limited. Peristaltic motion, respiratory or cardiac movement and flow artifacts are the main problems, which have partially been solved with fast imaging techniques. Together with phased array coils high-quality breath-hold images with high spatial resolution and coverage of the whole organ may be achieved. Just like other modalities, utilization of MRI in GI tract examination required adequate distention of the lumen and demarcation from the surrounding tissues, which is achieved by the administration of endoluminal contrast agents.

A wide variety of endoluminal contrast agents were evaluated in the recent past or are currently being investigated in running clinical studies. Some agents have been approved through the health authorities, but these are not regularly used in most radiology departments. The main reason for that is that their indication is solely the demarcation of the GI tract towards surrounding structures, and in most cases this is not really a problem in MRI, but newer requirements such as a good distention or bowel wall conspicuity are most often not realized. Further on there are several countries, which completely lack an approved agent. Although such an agent (Abdoscan®) exists in Hungary, it has not achieved clinical use due to its high cost. In these cases practical solutions to overcome this lack are of clinical importance.

To our knowledge, endoluminal contrast agents for MR examinations are not used anywhere in Hungary. The MR examination of bowel diseases is not regularly performed in our country either. The lack of an endoluminal contrast agent may be the cause of the slow introduction of the bowel MR examination in Hungary, which is almost a routine practice in western countries. At the same time, the bowel MR examination is difficult to be performed even with the fastest techniques, due to the respiratory and peristaltic motion. Sequences proposed for the examination of the abdominal organs cannot be successfully applied in the GI tract examination. The lack of an imaging protocol specifically compiled for this purpose also sets back the routine MR imaging of the bowel.

For these reasons, we proposed a series of experiments in which the pulse sequences and endoluminal contrast agents applicable for MR examination of the bowel can be investigated. To our knowledge, experiments of this kind have not been

performed in Hungary. Since in vitro studies are the most suitable for this purpose, we planned to construct an experimental model, which simulates the bowel and its surroundings, and the proposed experiments can be effectuated.

The thesis relates the study of imaging sequences, which are efficient in demonstrating pathological alterations of the bowel, and the investigation of the optimal values for their parameters. The purpose was to design an MR imaging protocol for bowel examinations.

The signal intensity of over fifteen different materials (commonly used contrast materials, fruit juices, cocoa, iron containing solutions) was measured by spin echo and gradient echo sequences. Then the T1 and T2 relaxation times of selected materials were measured. Some materials were used in clinical examinations. For comparison, water and 1 mM Magnevist Enteral® were used.

Results applicable in practice

1. The plastic model provides an appropriate and risk-free possibility to evaluate endoluminal contrast materials and imaging sequences. The model can be easily reproduced, thus it can be used anywhere to study the MR properties of materials or the parameters of imaging sequences.
2. We showed that in case of gradient echo sequences the shortest fractional echo produces artifacts, which diminishes the diagnostic value of these images. There is no description of this phenomenon in literature. Image quality is better in the case of shortest full echo together with fat saturation.
3. In case of multi-planar gradient echo sequences repetition time – flip angle pairs of values presented in this study are applicable in any examination in order to achieve good T1 contrast.
4. Blurring Cancellation imaging option should be avoided in FSE sequences because the edges on the image are distorted when it is switched on. To improve image sharpness a shorter echo train (ETL < 20) should be applied.
5. The sequential acquisitions optimized in this study (IR Prep FSPGR, SSFSE, FIESTA) are feasible for bowel examination, but also for imaging of any abdominal organs when non-cooperating patients are examined.
6. An MR imaging protocol for the bowel examination could be compiled on the basis of in vitro and in vivo measurements. The lack of such protocols often resulted in

poor image quality or disturbing artifacts, which made the examination less valuable. Good images facilitate the assessment and diagnosis, and due to the large number of parameters, imaging options and acquisition modes in MR imaging, acquiring good images is not only an operator problem but also experiments like those reported here are necessary to study the possibilities. This fact accentuates the importance of our results.

7. Rosehip syrup and black currant extract are potential positive endoluminal contrast agents. The diluted black currant extract would be suitable for positive endoluminal enhancement even at a concentration of 30% of the original extract, in this case having a T1 relaxation time like the 1 mM Gd-based oral contrast agent (Magnevist Enteral®). Fruit juices are suitable only for the examination of the upper abdomen because their signal intensities change throughout the GI tract. They could be effectively used for MR cholangiopancreatography to suppress disturbing GI tract signals since they proved to be hypointense on T2-weighted images. These fruit syrups have never been proposed for lumen opacification previously.

8. The 3 mM iron-deferoxamine solution is a promising positive endoluminal contrast agent due to its similar behavior to the approved Magnevist Enteral® agent and its safe oral administration. The use of mannitol in the solution is necessary in order to achieve good bowel distention. Iron-deferoxamine solution was first used for this purpose in this study.

9. On the basis of its behavior observed in vitro, cocoa would be able to provide good contrast to bowel lumen towards surrounding structures. Cocoa is a promising negative contrast agent but an adequate viscous, non-absorbable material (methylcellulose, hydroxyaethylcellulose) has to be found in order to get a homogeneous, stable suspension of cocoa in the GI tract. To our knowledge, there are no previous studies about the application of cocoa as an endoluminal MR contrast agent. The introduction of a cheap, orally applicable, negative endoluminal contrast medium would be an advance in the MR examination of bowel diseases.

10. The MR examination of the bowel can be successfully performed after conventional enteroclysis. The lumen filled with methylcellulose provides good results in MRI, too. We have not found any data in Hungarian literature related to this.

11. The advantages of using PEG solution for lumen opacification are easy supplying and administration, low cost, consumable taste and its well-known behavior in the GI tract. Due to its simple, risk-free and successful application, the PEG solution is nowadays routinely used at our institute for bowel distention. Accordingly, we first

introduced the routine application of an endoluminal contrast medium for bowel MRI in Hungary.

12. As a result of our study, today the MR examination of the bowel can be regularly performed at our institute and has significant diagnostic value. PEG solution is used as the endoluminal contrast agent and the measurements are performed according to the imaging protocol described in this thesis. Further clinical studies are required to test the availability of other evaluated materials as endoluminal MR contrast agents. As best of all, cocoa is mainly proposed to further investigation being possibly a negative contrast agent.

Az értekezés témakörében megjelent saját közlemények:

1. Babos Magor, Palkó András, Kardos Lilla, Csernay László.
   Modellkísérlet a gyomor-bél rendszer MR-vizsgálatában alkalmazható endoluminalis kontrasztanyagok összehasonlítására.
   Magyar Radiológia 2003; 77(6):276-283.
2. Babos Magor, Palkó András, Kardos Lilla, Csernay László.
   A gyomor-bél rendszer MR-vizsgálatában alkalmazható szekvenciák in vitro optimalizálása egyes kontrasztanyagokkal összefüggésben.
   Magyar Radiológia 2004; 78(5):236-243.
3. Babos Magor, Schwarcz Attila, Randhawa Manjit Singh, Márton Balázs, Kardos Lilla, Palkó András.
   In-vitro evaluation of alternative oral contrast agents for MRI of the gastrointestinal tract.
   Eur J Radiol 2006. In Press. (IF 2005: 1.888)

Absztraktok:

1. Babos Magor, Palkó András.
   Evaluation of endoluminal contrast materials of the MR examinations of the gastrointestinal tract by using a plastic model.
   Zeitschrift für Gastroenterologie 2004; 42(5). (IF: 1.0)
2. Babos Magor, Palkó András, Kardos Lilla, Kiss Ildikó, Nagy Ferenc.
   Role of MRI in the diagnosis of small bowel diseases.
   Zeitschrift für Gastroenterologie 2005; 43(5). (IF: 0.8)
3. Randhawa Manjit Singh, Babos Magor, Kiss Ildikó, Kardos Lilla, Palkó András.
   Polyethylene glycol solution as an oral contrast agent for small bowel MRI.
   Zeitschrift für Gastroenterologie 2006; 44(5). (IF: 0.8)
4. Babos Magor, Randhawa Manjit Singh, Márton Balázs, Kardos Lilla, Palkó András.
   In vitro relaxation measurements of potential oral contrast materials for small bowel MRI.
   Zeitschrift für Gastroenterologie 2006; 45(5). (IF: 0.8)

Irodalomjegyzék

[1] AGILDERE AM, TARHAN NC, ERGENELI MH. (2003) MR rectography evaluation of rectoceles with oral gadopentetate dimeglumine and polyethylene glycol solution. Abdom Imaging 28:28–35.

[2] AJAJ W, GOEHDE SC, SCHNEEMANN H, et al. (2004) Oral contrast agents for small bowel MRI: comparison of different additives to optimize bowel distension. Eur Radiol 14:458–464.

[3] AJAJ W, GOEHDE SC, SCHNEEMANN H. (2004) Dose optimization of mannitol solution for small bowel distension in MRI. J Magn Reson Imaging 20(4):648–653.

[4] AJAJ W, GOYEN M, SCHNEEMANN H, et al. (2005) Oral contrast agents for small bowel distension in MRI: influence of the osmolarity for small bowel distention. Eur Radiol 15:1400–1406.

[5] AJAJ WM, LAUENSTEIN TC, PELSTER G, et al. (2005) Magnetic resonance colonography for the detection of inflammatory diseases of the large bowel: quantifying the inflammatory activity. Gut 54:257–263.

[6] ANDERSON CM, BROWN JJ, BALFE DM, et al. (1994) MR imaging of Crohn's disease: use of perflubron as a gastrointesinal contrast agent. J Magn Reson Imaging 4(3):491–496.

[7] ANGELELLI G, BRINDICCI D, MACARINI L, et al. (1990) Significance of computerized tomography in the study of Crohn’s Disease. Radiol Med Torino 79:65–69.

[8] ASCHOFF AJ, ZEITLER H, MERKLE EM, et al. (1997) MR Enteroclysis for nuclear spin tomographic diagnosis of inflammatory bowel diseases with contrast enhancement. Fortschr Geb Roentgenstr 167:387–391.

[9] BALZARINI L, AIME S, BARBERO L, et al. (1992) MRI of the gastrointestinal tract: investigation of baby milk as a low cost contrast medium. Eur J Radiol 15:171–174.

[10] BERNARDINO ME, WEINREB JC, MITCHELL DG, et al. (1994) Safety and optimum concentration of a manganese chloride-based oral MR contrast agent. J Magn Reson Imaging 4:872–876.

[11] BÍRÓ GY, LINDNER K (szerk). (1999) Tápanyagtáblázat (Táplálkozástan és tápanyag-összetétel). Medicina Könyvkiadó Rt, Budapest. pp. 208–225.

[12] BORTHNE AS, DORMAGEN JB, GJESDAL KI, et al. (2003) Bowel MR imaging with oral Gastrografin: an experimental study with healthy volunteers. Eur Radiol 1:100–106.

[13] BRIGGS RW, WU Z, MLADINICH CR, et al. (1997) In vivo animal tests of an artifact-free contrast agent for gastrointestinal MRI. Magn Reson Imaging 15:559–566.

[14] BROWN JJ, DUNCAN JR, HEIKEN JP. (1991) PFOB: as a gastrointestinal contrast agent for MR imaging: use with and without glucagon. Radiology 181:455.

[15] BURTON SS, LIEBIG T, FRAZIER SD, et al. (1997) High-density oral barium sulfate in abdominal MRI: efficacy and tolerance in a clinical setting. Magn Reson Imaging 15:147–153.

[16] CALLENDER ST, WEATHERALL DJ. (1980) Iron chelation with oral desferrioxamine. Lancet 2:689.

[17] CHABANOVA E, THOMSEN HS, LAGAGER V. (2004) Effect of new manganese contrast agent on tissue intensities in human volunteers: comparison of 0.23, 0.6 and 1.5 T MRI, a part of a phase I trial. MAGMA 17:28–35.

[18] CHOU CK, LIU GC, YANG CW, et al. (1993) Abdominal MR imaging following antegrade air introduction into the intestinal loops. Abdom Imaging 18:205–210.

[19] CHOU CK, CHEN LT, SHEU RS, et al. (1994) MRI manifestations of gastrointestinal wall thickening. Abdom Imaging 19:389–394.

[20] COPPENS E, METENS T, WINANT C, et al. (2005) Pineapple juice labeled with gadolinium: a convenient oral contrast for MRCP. Eur Radiol 15:2122–2129.

[21] DEBATIN JF, PATAK MA. (1999) MRI of the small and large bowel. Eur Radiol 9:1523–1534.
[22] EDELMAN RR, HESSELINK JR (eds). (1990) Clinical magnetic resonance imaging. Part I: Physics and instrumentation. W.B. Saunders Company, Philadelphia.
[23] ERNST O, SERGENT G, L'HERMINE C. (1997) Oral administration of a low-cost negative contrast agent: a three-year experience in routine practice. J Magn Reson Imaging 7:495–498.
[24] ERNST O, ASSELAH T, CABLAN X, et al. (1998) Breath-hold fast spin-echo MR imaging of Crohn's disease. Am J Roentgenol 170:127–128.
[25] FABER SC, STEHLING MK, HOLZKNECHT N, et al. (1997) Pathologic conditions in the small bowel: findings at fat-suppressed gadolinium-enhanced MR imaging with an optimised suspension of oral magnetic particles. Radiology 205:278–282.
[26] FLORIE J, WASSER MNJM, ARTS-CIESLIK K, et al. (2006) Dynamic contrast-enhanced MRI of the bowel wall for assessment of disease activity in Crohn's disease. Am J Roentgenol 186:1384–1392.
[27] GE MR - Signa® Excite™ HD Operator Manual. 2005 General Electric Company.
[28] GELFAND DW, OTT DJ, CHEN YM. (1987) Decreasing numbers of gastrointestinal studies: report of data from 69 radiologic practices. AJR 148:1133–1136
[29] GIOVAGNONI A, FABBRI A, MACCIONI F. (2002) Oral contrast agents in MRI of the gastrointestinal tract. Abdom Imaging 4:367–375.
[30] GOURTSOYIANNIS N, PAPANIKOLAOU N, GRAMMATIKAKIS J, et al. (2001) MR Enteroclysis protocoll optimization: comparison between 3D FLASH with fat saturation after intravenous gadolinium injection and TrueFISP sequences. Eur Radiol 11:908–913.
[31] GOURTSOYIANNIS N, PAPANIKOLAOU N, GRAMMATIKAKIS J, et al. (2002) MR enteroclysis: technical considerations and clinical applications. Eur Radiol 12:2651–2658.
[32] GRISWOLD MA, JAKOB PM, CHEN Q, GOLDFARB JW, et al. (1999) Resolution enhancement in single-shot imaging using Simultaneous Acquisition of Spatial Harmonics (SMASH). Magnetic Resonance in Medicine 41:1236–1245.
[33] HA HK, LEE EH, LIM CH, et al. (1998) Application of MRI for small intestinal diseases. J Magn Reson Imaging 8:375–383.
[34] HAHN PF, STARK DD, SAINI S. (1987) Ferrite particles for bowel contrast in MR Imaging: design issues and feasibility studies. Radiology 164:37–41.
[35] HIRAISHI K, NARABAYASHI I, FUJITA O, et al. (1995) Blueberry juice: preliminary evaluation as an oral contrast agent in gastrointestinal MR imaging. Radiology 194:119–123.
[36] HOHL C, HAAGE P, KROMBACH GA, et al. (2005) Diagnostic evaluation of chronic inflammatory intestinal diseases in children and adolescents: MRI with true-FISP as new gold standard? Rofo 177:856–863.
[37] HOLZKNECHT N, HELMBERGER T, VON RITTER C, et al. (1998) MRI of the small intestine with rapid MRI sequences in Crohn disease after enteroclysis with oral iron particles. Radiologe 38:29–36.
[38] HORNAK JP. The Basics of MRI. www.cis.rit.edu/htbooks/mri/index.html
[39] JACOBS A, CHANG TING W. (1980) Iron chelation with oral desferrioxamine. Lancet 2:794.
[40] JENSS H, STARLINGER M, SKALEIJ M. (1992) Magnetic resonance imaging in perianal Crohn's disease. Lancet 340:1286.
[41] KAMINSKY S, LANIADO M, GOGOLL M, et al. (1991) Gadopentetate dimeglumine as a bowel contrast agent: safety and efficacy. Radiology 178:503–508.
[42] KARANTANAS AH, PAPANIKOLAOU N, KALEF-EZRA J, et al. (2000) Blueberry juice used per os in upper abdominal MR imaging: composition and initial clinical data. Eur Radiol 10:909–913.
[43] KARLINGER K. (1999) Mágneses rezonancia – Főiskolai jegyzet. Phare, Budapest.
[44] KEOGAN MT, EDELMAN RR. (2001) Technologic advances in abdominal MR Imaging. Radiology 220:310–320.

[45] KETTRITZ U, ISAACS K, WARSHAUER DM, et al. (1995) Crohn's disease. Pilot study comparing MRI of the abdomen with clinical evaluation. J Clin Gastroenterol 21:249–253.
[46] KIVELITZ D, GEHL HB, HEUCK A, et al. (1999) Ferric ammonium citrate as a positive bowel contrast agent for MR imaging of the upper abdomen. Safety and diagnostic efficacy. Acta Radiol 40:429–435.
[47] KORNMESSER W, LANIADO M, HAMM B, et al. (1987) Oral contrast medium for magnetic resonance tomography of the abdomen. II. Phase I clinical testing of gadolinium-DTPA. Rofo 147:550–556.
[48] KÖVÉR F, SCHWARCZ A, PÁL J, et al. (2004) Fast method for longitudinal relaxation time and water content mapping of the human brain on a clinical MR scanner. Acta Neurochir (Wien) 146:1341–1346.
[49] LAGHI A, CARBONE I, et al. (2001) Polyethylene glycol solution as an oral contrast agent for MR Imaging of the small bowel. AJR 177: 1333–1334.
[50] LAKATOS L, LAKATOS PL. (2006) Management of inflammatory bowel diseases in Eastern Europe. Postgraduate Medical Journal 82:270–273.
[51] LANIADO M, KORNMESSER W, HAMM B, et al. (1988) MR imaging of the gastrointestinal tract: Value of Gd-DTPA. AJR 150:817–821.
[52] LAUENSTEIN TC, SCHNEEMANN H, VOGT FM, et al. (2003) Optimization of oral contrast agents for MR imaging of the small bowel. Radiology 228:279–283.
[53] LAUFFER RB. (1987) Paramagnetic metal complexes as water proton relaxation agents for NMR imaging: Theory and Design. Chem Rev 87:901–927.
[54] LEE JKT, MARCOS HB, SEMELKA RCF. (1998) MR imaging of the small-bowel using the HASTE sequence. Am J Roentgenol 170:1457–1463.
[55] LI KC, TART RP, FITZSIMMONS JR, et al. (1991) Barium sulfate suspension as a negative oral MRI contrast agent: in vitro and human optimization studies. Magn Reson Imaging 9:141–150.
[56] LI KC, ANG PG, TART RP, et al. (1990) Paramagnetic oil emulsions as oral contrast agents. J Magn Reson Imaging 8:589–598.
[57] LIEBIG T, STOUPIS C, ROS PR, et al. (1993) A potentially artifactfree oral contrast agent for gastrointestinal MRI. Magn Reson Imaging 30:646–649.
[58] LISTINSKY JJ, BRYANT RG. (1988) Gastrointestinal contrast agents: a diamagnetic approach. Magn Reson Med 8:285–292.
[59] LOMAS DJ. (2003) Technical developments in bowel MRI. Eur Radiol 13:1058-1071.
[60] LOMAS DJ, HABIB SH, JOUBERT IJ, et al. (2005) CO2 as a distending medium for gastric and small bowel MRI: a feasibility study. Eur Radiol 15:672–676.
[61] LOW RN, SEBRECHTS CP, POLITOSKE DA. (2002) Crohn disease with endoscopic correlation: Single-Shot Fast Spin-Echo and gadolinium-enhanced fat-suppressed Spoiled Gradient-Echo MR Imaging. Radiology 222:652–660.
[62] LUDEKE KM, ROSCHMANN A, TISCHLER R. (1985) Susceptibility artifacts in NMR imaging. Magn Reson Imaging 3:329–343.
[63] MACCIONI F, VISCIDO A, BROGLIA L. (2000) Evaluation of Crohn disease activity with magnetic resonance imaging Abdom Imaging 25:219–228.
[64] MACCIONI F, VISCIDO A, MARINI M, et al. (2002) MRI evaluation of Crohn's disease of the small and large bowel with the use of negative superparamagnetic oral contrast agents. Abdom Imaging 27:384–393.
[65] MACCIONI F. (2002) Current status of gastrointestinal MRI. Abdom Imaging 27:358–360.
[66] MACCIONI F, COLAIACOMO MC, PARLANTI S. (2005) Ulcerative colitis: value of MR imaging. Abdom Imaging 30:584–592.
[67] MADSEN SM, THOMSEN HS, SCHLICHTING P, et al. (1999) Evaluation of treatment response in active Crohn's disease by low-field magnetic resonance imaging. Abdom Imaging 24:232–239.

[68] MAGNANO G, GRANATA C, BARABINO A, et al. (2003) Polyethylene glycol and contrast-enhanced MRI of Crohn's disease in children: preliminary experience. Pediatr Radiol 33:385–391.
[69] Magnetic Resonance - Technology Information Portal. http://www.mr-tip.com/serv1.php
[70] MALCOLM PN, BROWN JJ, HAHN PF, et al. (2000) The clinical value of ferric ammonium citrate: a positive oral contrast agent for T1-weighted MR imaging of the upper abdomen. J Magn Reson Imaging 12:702–707.
[71] MARCOS HB, SEMELKA RC. (2000) Evaluation of Crohn's disease using half-Fourier RARE and gadolinium-enhanced SGE sequences: initial results. Magn Reson Imaging 18:263–268.
[72] MASSELLI G, BRIZI GM, PARRELLA A, et al. (2004) Crohn disease: magnetic resonance enteroclysis. Abdom Imaging 29:326–334.
[73] MATTREY RF, HAJEK PC, GYLYS-MORIN V, et al. (1987) Perfluorochemicals as gastrointestinal contrast agents for MR imaging: Preliminary studies in rats and humans. AJR 148:1259–1263.
[74] MIROWITZ SA, SUSMANN N. (1992) Use of a nutritional support formula as a gastrointestinal contrast agent for MRI. J Comput Assist Tomogr 15:908–915.
[75] MIROWITZ SA. (1993) Contrast enhancement of the gastrointestinal tract on MR images using intravenous gadolinium-DTPA. Abdom Imaging 18:215–219.
[76] MYHR GE, MYRVOID HE, NILSEN G, et al. (1994) Perianal fistulas: use of MR imaging for diagnosis. Radiology 191:545–549.
[77] NARIN B, AJAJ W, GÖHDE S. (2004) Combined small and large bowel MR imaging in patients with Crohn's disease: a feasibility study. Eur Radiol 14:1535–1542.
[78] NITZ WR. (2002) Fast and ultrafast non-echo-planar MR imaging techniques. Eur Radiol 12:2866–2882.
[79] PALEY MR, ROS PR. (1997) MRI of the gastrointestinal tract. Eur Radiol 7:1387–1397.
[80] PAPANIKOLAOU N, KARANTANAS A, MARIS T, et al. (2000) MRCP before and after oral blueberry juice administration. J Comput Assist Tomogr 24:229–234.
[81] PAPANIKOLAOU N, PRASSOPOULOS P, GRAMMATIKAKIS J, et al. (2002) Optimization of a contrast medium suitable for conventional enteroclysis, MR enteroclysis end virtual MR enteroscopy. Abdom Imaging 27:517–522.
[82] PATAK MA, FROEHLICH JM, VON WEYMARN C, et al. (2001) Non-invasive distension of the small bowel for magnetic-resonance imaging. Lancet 358(9286):987–988.
[83] PATTEN RM, LO SK, PHILLIPS JJ, et al. (1993) Positive bowel contrast agent for MR imaging of the abdomen: phase II and III clinical trials. Radiology 189:277–280.
[84] RAFAI RB, NICHOLS JN, CENNERAZZO WJ, et al. (1995) MRI for evaluation of perianal inflammation. Abdom Imaging 20:248–252.
[85] REICHENBACH JR, HACKLANDER T, HARTH T. (1997) ^{1}H T1 and T2 measurements of the MR imaging contrast agents Gd-DTPA and Gd-DTPA BMA at 1.5T. Eur Radiol 7: 264–274.
[86] RIEBER A, WRUK D, NÜSSLE K, et al. (1998) MRI of the abdomen in combination with enteroclysis in Crohn's disease with oral and intravenous Gd-DTPA. Radiologe 38:23–28.
[87] RIEBER A, ASCHOFF A, NUSSLE K, et al. (2000) MRI in the diagnosis of small bowel disease: use of positive and negative oral contrast media in combination with enteroclysis. Eur Radiol 10:1377–1382.
[88] RIEBER A, WRUK D, POTTHAST S, et al. (2000) Diagnostic imaging in Crohn's disease: comparison of magnetic resonance imaging and conventional imaging methods. Int J Colorectal Dis 15:176-181.
[89] RIOS LY, BENNETT RN, LAZARUS SA, et al. (2002) Cocoa procyanidins are stable during gastric transit in humans. American Journal of Clinical Nutrition 5:1106–1110.
[90] ROLLANDI GA, MARTINOLI C, CONZI R, et al. (1996) Magnetic resonance imaging of the small intestine and colon in Crohn's disease. Radiol Med (Torino) 91:81–85.

[91] ROS PR, STEINMAN RM, TORRES GM, et al. (1991) The value of barium as a gastrointestinal contrast agent in MR imaging: a comparison study in normal volunteers. Am J Roentgenol 157:761–767.
[92] RUBIN DL, FALK KL, SPERLING MJ, et al. (1997) A multicenter clinical trial of Gadolite Oral Suspension as a contrast agent for MRI. J Magn Reson Imaging 7:865–872.
[93] SATO SR. (1994) A study of green tea for a positive gastrointestinal MR imaging enhancing agent. Nippon Igaku Hoshasen Gakkai Zasshi 54:876–885.
[94] SCHREYER AG, HERFARTH H, KIKINIS R, et al. (2002) 3D modeling and virtual endoscopy of the small bowel based on magnetic resonance imaging in patients with inflammatory bowel disease. Invest Radiol 37:528–533.
[95] SCHUNK K, METZMANN U, KERSJES W, et al. (1997) Follow-up of Crohn's disease: can hydro-MRI replace fractionated gastrointestinal passage examination? Fortschr Röntgenstr 166:389–396.
[96] SEMPERE GA, SANJUAN VM, CHULIA EM, et al. (2005) MRI Evaluation of Inflammatory Activity in Crohn's Disease. Am J Roentgenol 184:1829–1835.
[97] SHOENUT JP, SEMELKA RC, SILVERMAN R, et al. (1993) Magnetic resonance imaging in inflammatory bowel disease. J Clin Gastroenterol 17:73–78.
[98] SHOENUT JP, SEMELKA RC, MAGRO CM, et al. (1994) Comparison of magnetic resonance imaging and endoscopy in distinguishing the type and the severity of inflammatory bowel disease. J Clin Gastroenterol 19:31–35.
[99] SKALEJ M, MAKOWIEC F, WEINLICH M, et al. (1993) Magnetic resonance imaging in perianal Crohn's disease. Dtsch Med Wochenschr 118:1791–1796.
[100] SMALL WC, DESIMONE-MACCHI D, PARKER JR, et al. (1999) A multisite phase III study of the safety and efficacy of a new manganese chloride-based gastrointestinal contrast agent for MRI of the abdomen and pelvis. J Magn Reson Imaging 10:15–24.
[101] SOOD RR, JOUBERT I, FRANKLIN H, et al. (2002) Small bowel MRI: Comparison of a polyethylene glycol preparation and water as oral contrast media. J Magn Reson Imaging 4:401–408.
[102] SUETENS P, MARCHAL G, DYMARKOWSKI S. (2001) An analytical model for spatial resolution and contrast of HASTE Images. http://www.medicalimagecomputing.com/research.php?year=2001
[103] TILCOCK C, UNGER EC, AHKONG QF, et al. (1991) Polymeric gastrointestinal MR contrast agents. J Magn Reson Imaging 1:463–467.
[104] UMSCHADEN HW, SZOLAR D, GASSER J, et al. (2000) Small-Bowel disease: comparison of MR enteroclysis images with conventional enteroclysis and surgical findings. Radiology 215:717–725.
[105] VLAHOS L, GOULIAMOS A, ATHANASOPOULOU A, et al. (1994) A comparative study between Gd-DTPA and oral magnetic particles (OMP) as gastrointestinal (GI) contrast agents for MRI of the abdomen. Magn Reson Imaging 12:719–726.
[106] WANG YJ, HUSSAIN SM, KRESTIN GP. (2001) Superparamagnetic iron oxide contrast agents: physicochemical characteristics and applications in MR imaging. Eur Radiol 11:2319–2331.
[107] WEHRLI FW. (1991) Fast-Scan Magnetic Resonance. Principles and Applications. Raven Press, New York.
[108] WESBEY GE, BRASCH RC, ENGELSTAD BL, et al. (1983) NMR contrast enhancement study of the gastrointestinal tract of rats and a human volunteer using non-toxic oral iron solutions. Radiology 149:175–180.
[109] WIARDA BM, KUIPERS EJ, HEITBRINK MA, et al. (2006) MR Enteroclysis of Inflammatory Small-Bowel Diseases. Am J Roentgenol 187:522–531.
[110] XINYU L, XIAOJING L, SHANRONG Z, et al. (1999) NMR relaxation studies of GdDTPA in human serum albumin solution. Polyhedron 18:695–697.
[111] YOUNG SW, QING F, RUBIN D, et al. (1995) Gadolinium zeolite as an oral contrast agent for magnetic resonance imaging. J Magn Reson Imaging 5:499–508.